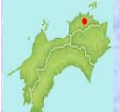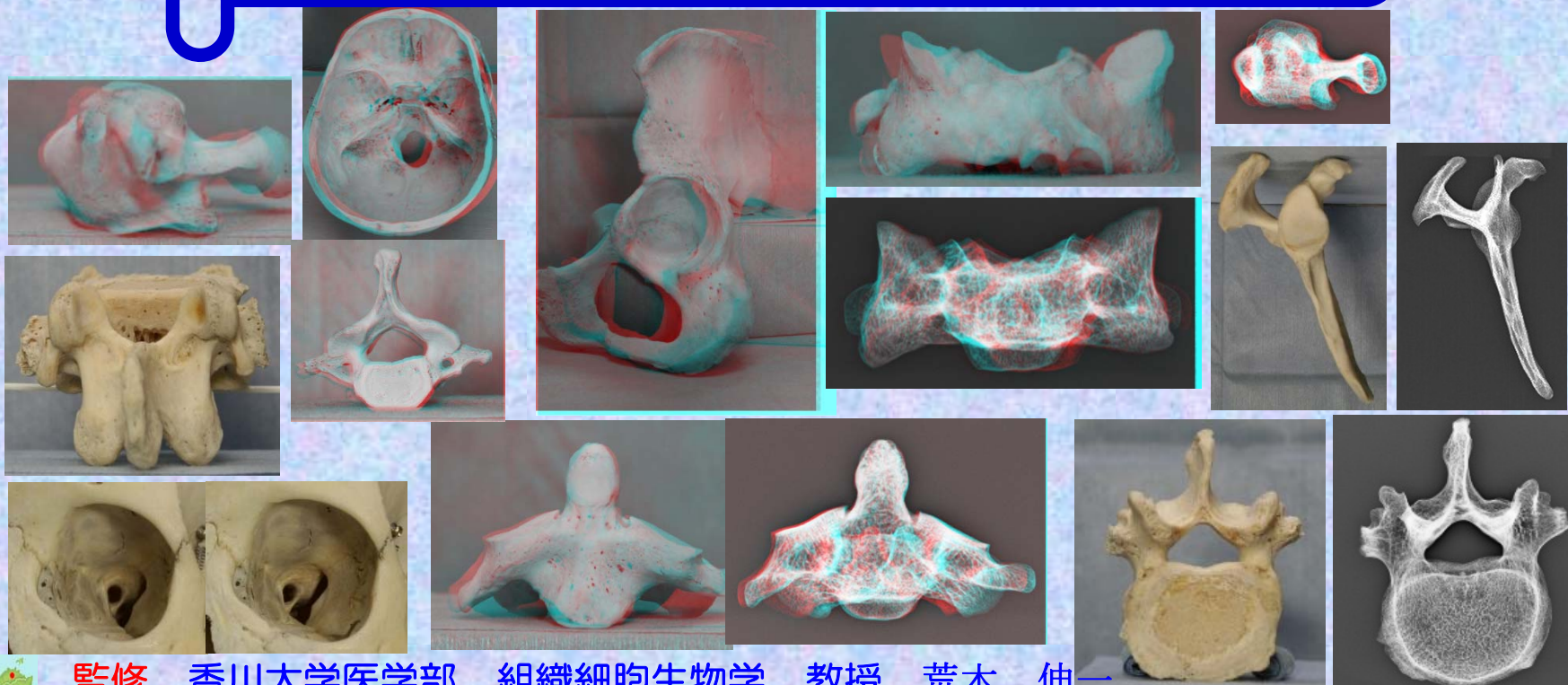
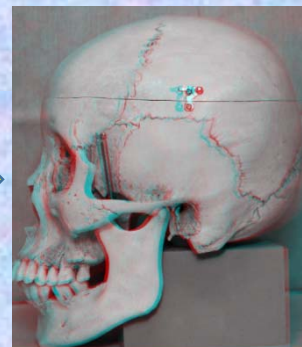




# 胸椎

## ステレオ赤青メガネ 3D骨標本・X線解剖図

赤青メガネ



監修  
作成

香川大学医学部 組織細胞生物学 教授 荒木 伸一  
香川大学医学部附属病院 放射線部 勢川 博雄

2015.10



Kagawa University Hospital

## 序

この骨標本ステレオ解剖図は、香川大学医学部附属病院放射線部・勢川博雄技師が人体骨標本をステレオ撮影することにより、臨床現場で骨X線検査にあたっている放射線技師が3次元的な骨構造をより正確に理解できるように作成されたものである。人体の骨の構造を理解するには、医学部における解剖学教育で行われているように人骨の実物標本を実際に手に取ってじっくり時間をかけて観察することで骨格、個々の骨の形、名称、機能関連を会得するのが最良であろう。しかし、このような学習の機会を得ることは実際には困難で、多くの場合平面的な書物の図譜に頼るしかない。これまでも、優れた図譜や教科書は多くあるが、解剖学図譜は非常に分厚く高価である。また、私の知る限り骨構造を立体視ができるものはない。このステレオ解剖図は、解剖学実習室内でしか観察できない実物標本を、ステレオ撮影し、電子ファイル化することで、自宅や職場でiPadやPCのモニターで手軽に骨の立体観察ができるようになっており、現代の職場環境やライフスタイルに適応した使いやすいツールとなっている。放射線技師だけでなく理学療法士、看護師などのパラメディカル医療従事者、医学部学生の学習など様々な場面で活用されることを期待している。

香川大学医学部組織細胞生物学 教授

荒木 伸一 2013年9月24日

## 序（改定によせて）

この度、香川大学医学部附属病院放射線部・勢川博雄技師によりこの「骨標本X線ステレオ解剖図」が完成いたしました。昨年、臨床現場で骨X線検査にあたっている放射線技師が3次元的な骨構造をより正確に理解できるようにと「人体骨標本骨標本ステレオ解剖図」を作成されましたが、今回は、それにX線画像を加え、骨標本とX線像を対比させることができるよう大きくバージョンアップされています。X線所見での陰影が実際の骨のどの部分に対応し、また逆に実際の骨の構造がX線の陰影としてどのように現れるのか理解するのに非常に役立つことと思います。医学生の方の骨学実習では、実物骨標本の肉眼観察を中心に行っていますが、欧米の医科大学では放射線画像を用いた実習も取り入れられているところが多いと聞きます。骨の表面の形状だけでなく深部の構築も理解し、また、骨の肉眼的観察による知識をX線所見と対比させることで、X線診断の基礎的な知識を学ぶことができます。臨床現場の放射線技師だけでなく医学部での解剖実習室、自宅での自学自習において大変有効なツールとなると確信しています。

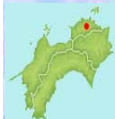香川大学医学部組織細胞生物学 教授

荒木 伸一 2014年11月27日

骨標本ステレオ解剖図のPDF画像は、香川大学医学部組織細胞生物学講座のホームページ内 (<http://www.kms.ac.jp/~anatomy2/bone/bone.index.html>) から自由に閲覧できます。

画像の転載、Twitter、Facebook、ブログなどへのリンク、シェアは禁止とさせていただきます。また、公共の場所での閲覧もご遠慮ください。

撮影に用いた人体骨標本は、香川大学医学部の解剖学骨学実習で使用されているもので、解剖学教育用標本として海外から正規のルートで輸入されたものです。



## 骨学 (osteology)における骨の数と分類

①骨の数(成人200個:仙骨1個、尾骨1個と数え、耳小骨、種子骨を加算しない時の数)

### 軸骨格 (axial skeleton)

脊椎 (vertebral column) 26個

頭蓋骨 (skull) 23個

肋骨及び胸骨 (ribs and sternum) 23個

### 付属性骨格 (appendicular skeleton)

上肢骨 (bones of upper limb) 64個 (32X2)

下肢骨 (bones of lower limb) 62個 (31X2)

## ②骨格の分類

### 軸骨格 (axial skeleton)

脊椎 : 脊椎(頸椎、胸椎、腰椎、仙椎、尾椎)  
椎骨(脊椎の中の一つの骨)

頭蓋骨

### 体幹骨格 (trunk)

脊椎 + 肋骨及び胸骨

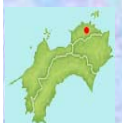胸郭(thorax):肋骨、胸椎、胸骨

### 付属性骨格

上肢骨 : 上肢帯 bones of shoulder(肩甲骨、鎖骨)と、  
自由上肢 bones of free upper limb(上腕、前腕、手)

下肢骨 : 下肢帯 bones of hip and buttock{寛骨(腸骨、坐骨、恥骨)}と、  
自由下肢 bones of free lower limb

{大腿(膝蓋骨は大腿に属する種子骨)、下腿、足}



## 胸椎

### 骨格の分類

#### 軸骨格

脊椎 : 頸椎、**胸椎**、腰椎、仙椎、尾椎

頭蓋骨

#### 体幹骨格

脊椎 + 肋骨及び胸骨

胸郭 : 肋骨、胸椎、胸骨

#### 付属性骨格

上肢骨 : 上肢帯(肩甲骨、鎖骨)と、自由上肢(上腕、前腕、手)

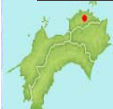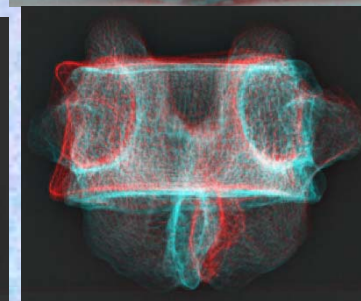
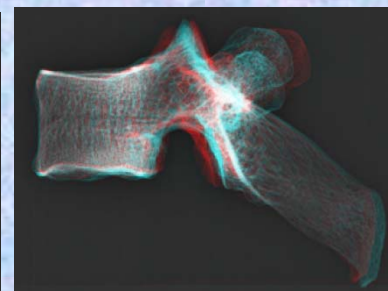
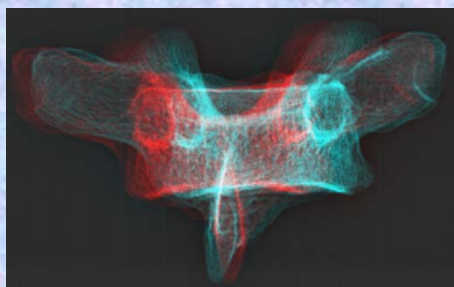
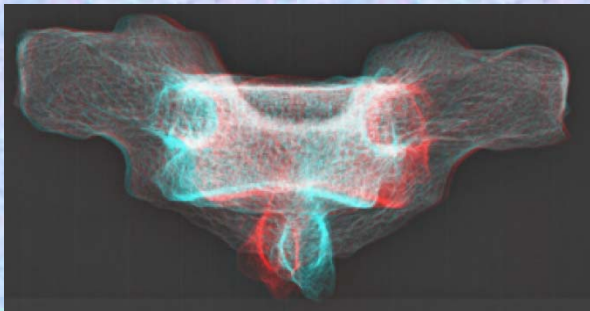


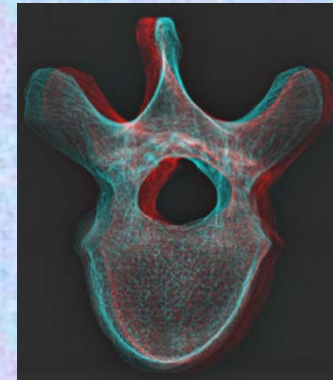
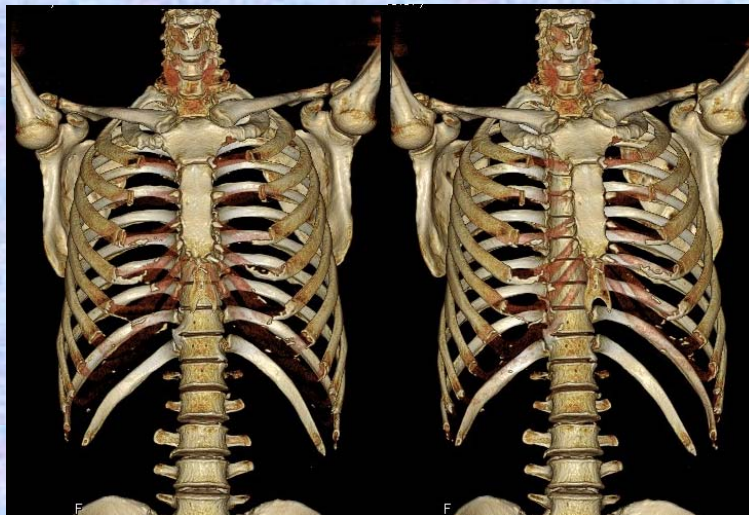
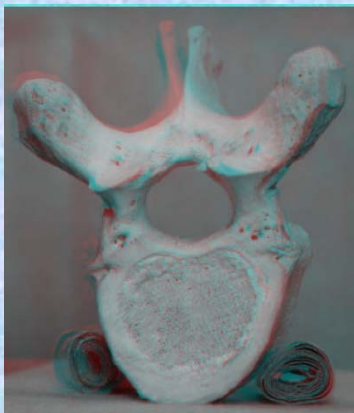
下肢骨 : 下肢帯{寛骨(腸骨、坐骨、恥骨)}と、  
自由下肢{大腿(膝蓋骨は大腿に属する種子骨)、下腿、足}



骨標本・ステレオ赤青メガネ・X線ステレオ解剖図

胸椎

胸椎



## 胸椎

### 骨格の分類

#### 軸骨格

脊椎 : 頸椎、**胸椎**、腰椎、仙椎、尾椎

頭蓋骨

#### 体幹骨格

脊椎 + 肋骨及び胸骨

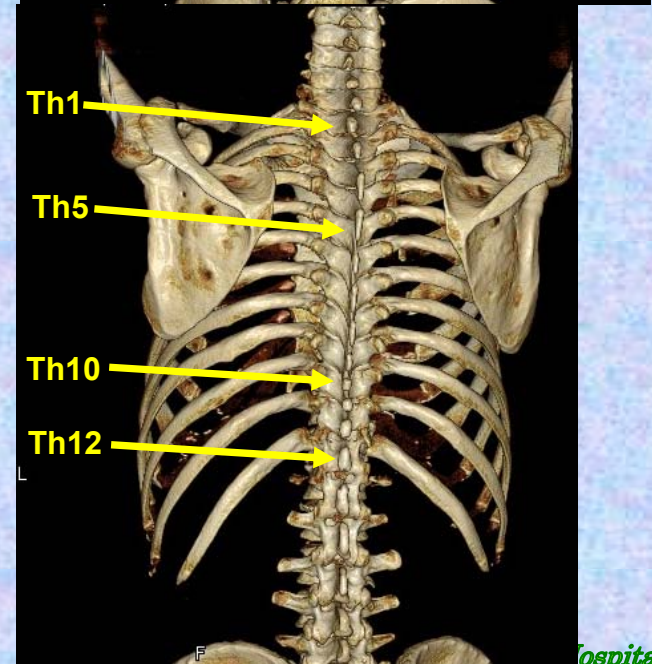
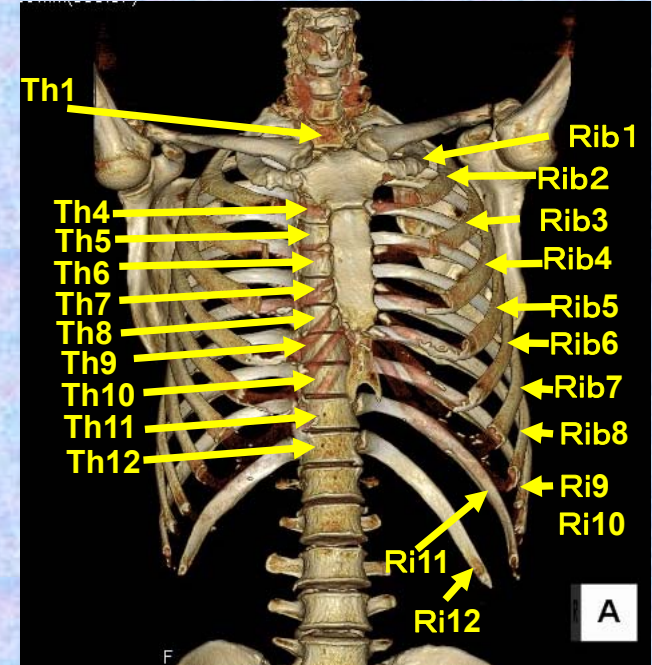
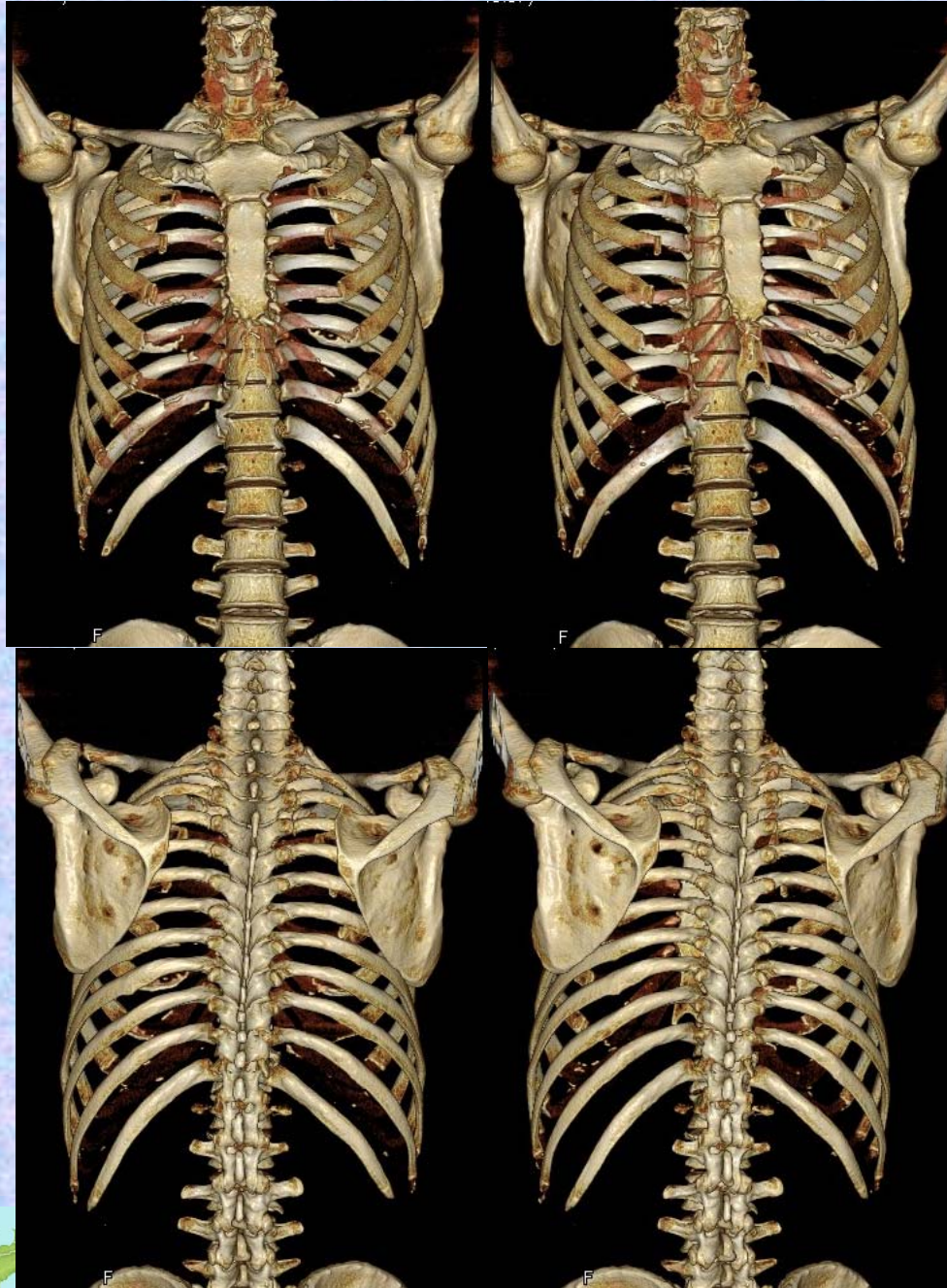
胸郭 : 肋骨、胸椎、胸骨

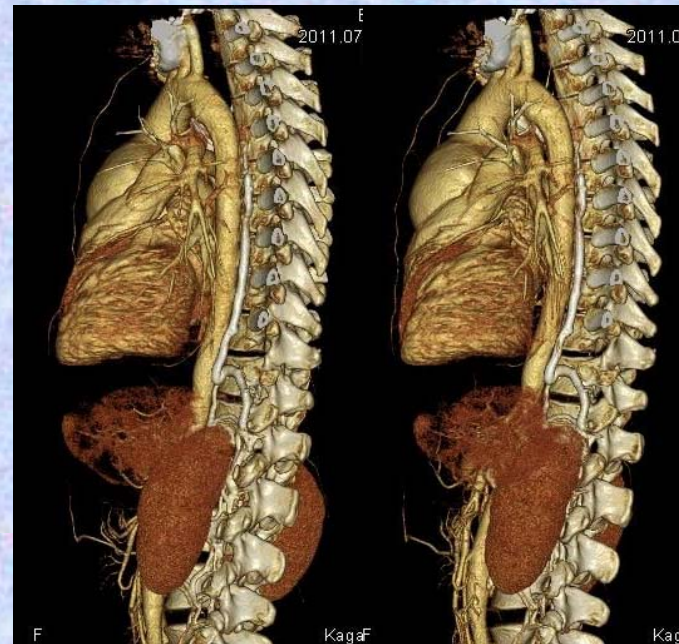
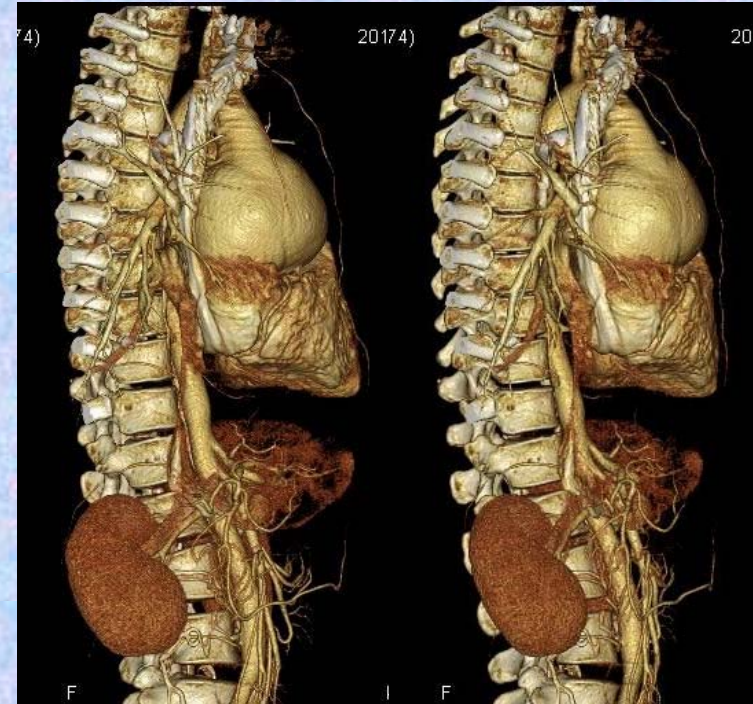
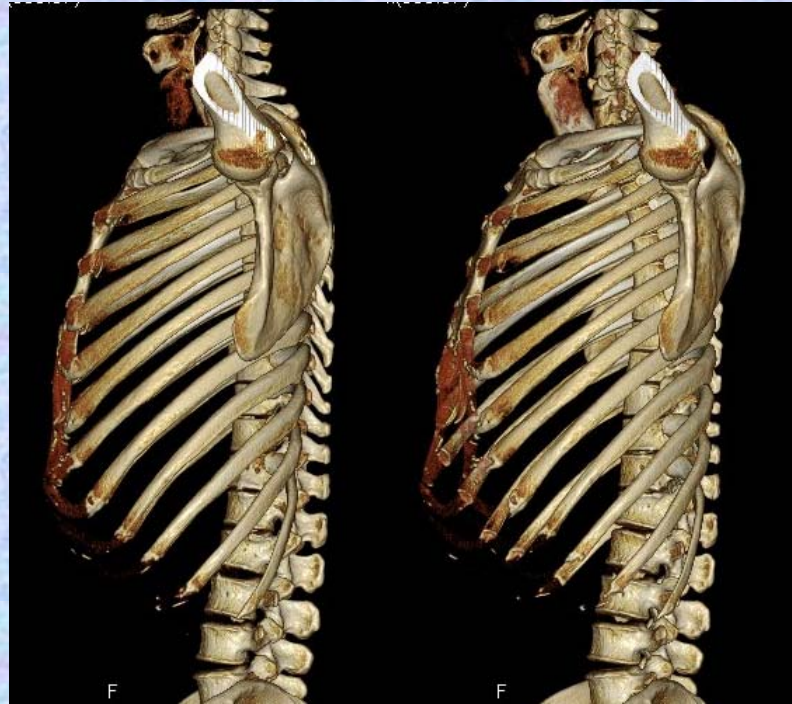
#### 付属性骨格

上肢骨 : 上肢帯(肩甲骨、鎖骨)と、自由上肢(上腕、前腕、手)

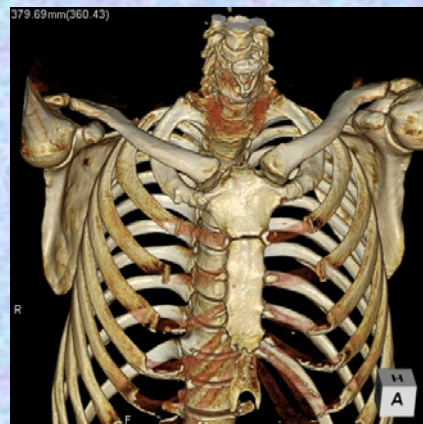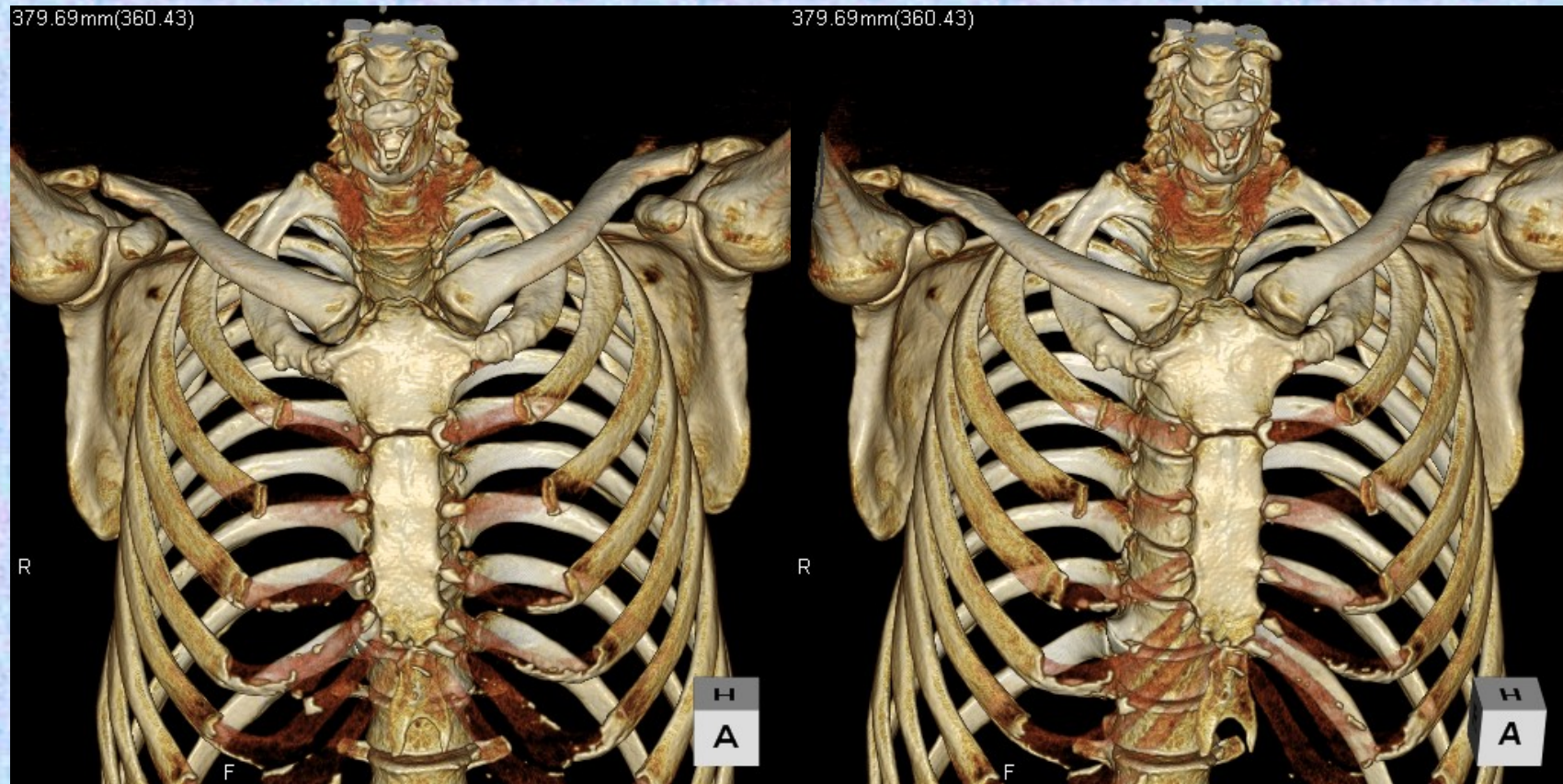
下肢骨 : 下肢帯{寛骨(腸骨、坐骨、恥骨)}と、  
自由下肢{大腿(膝蓋骨は大腿に属する種子骨)、下腿、足}

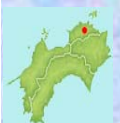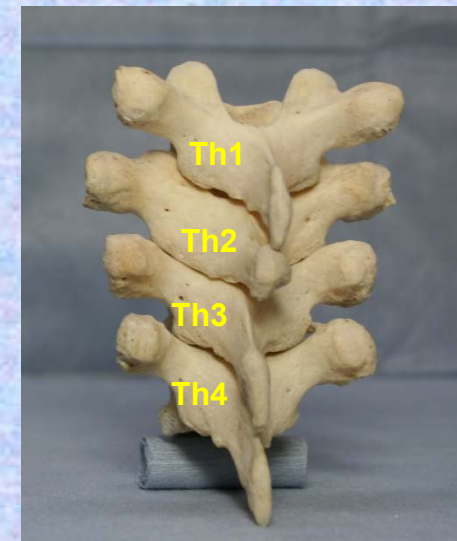
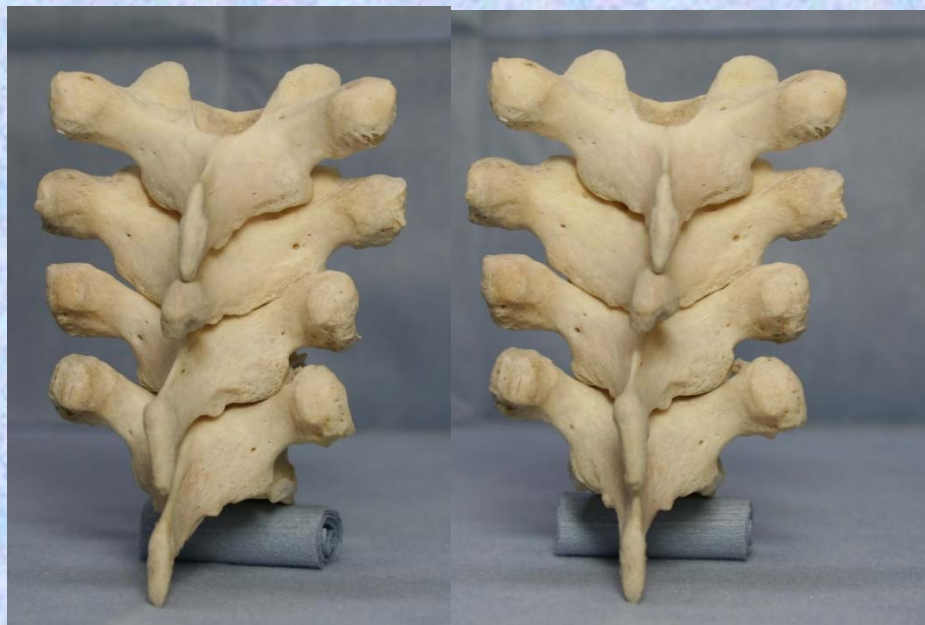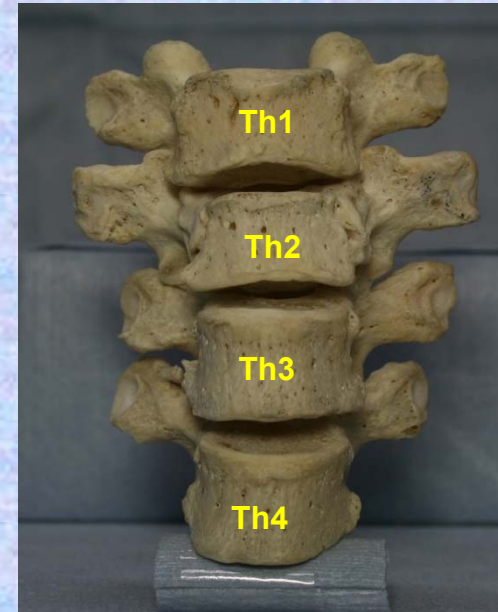


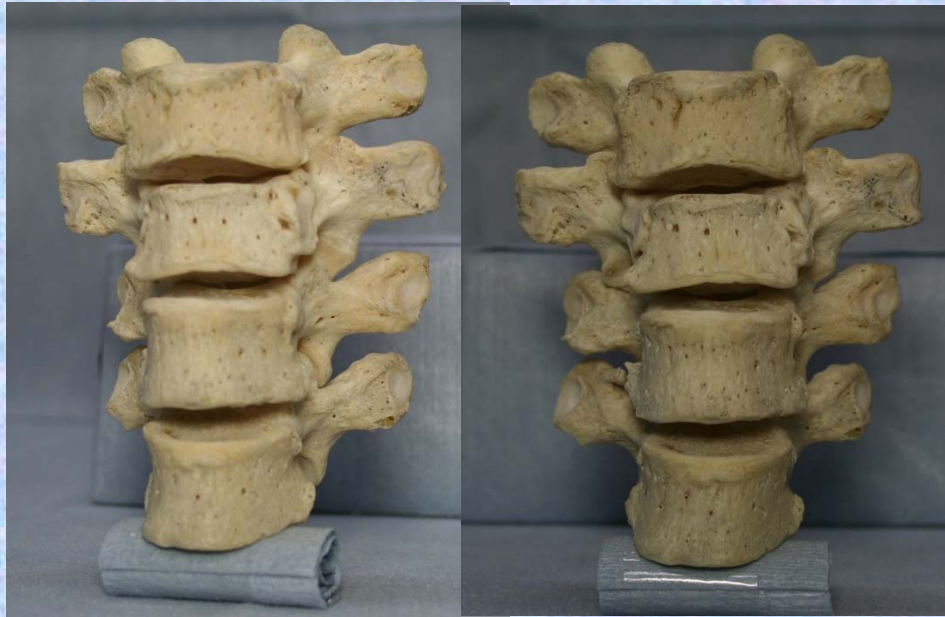








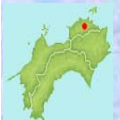
# 胸椎

Thoracic vertebrae (複)

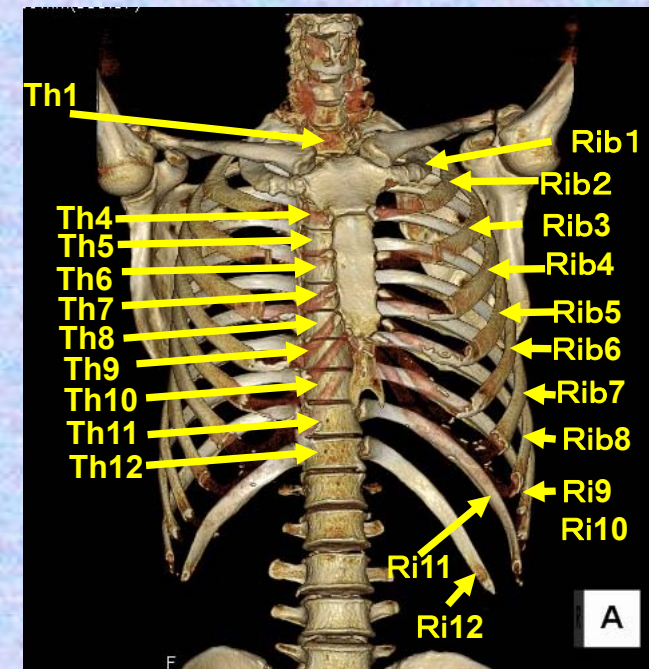
Thoracic vertebra (単)



# 第1胸椎

## Thoracic vertebra 1

### Th1

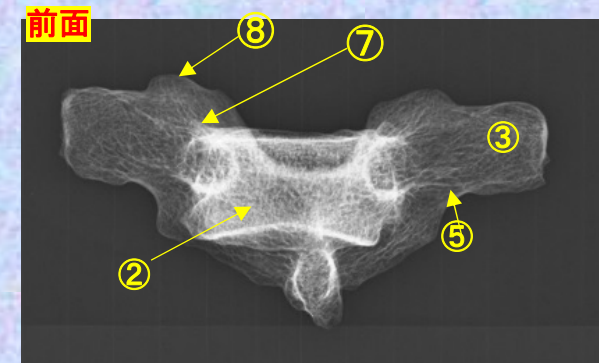
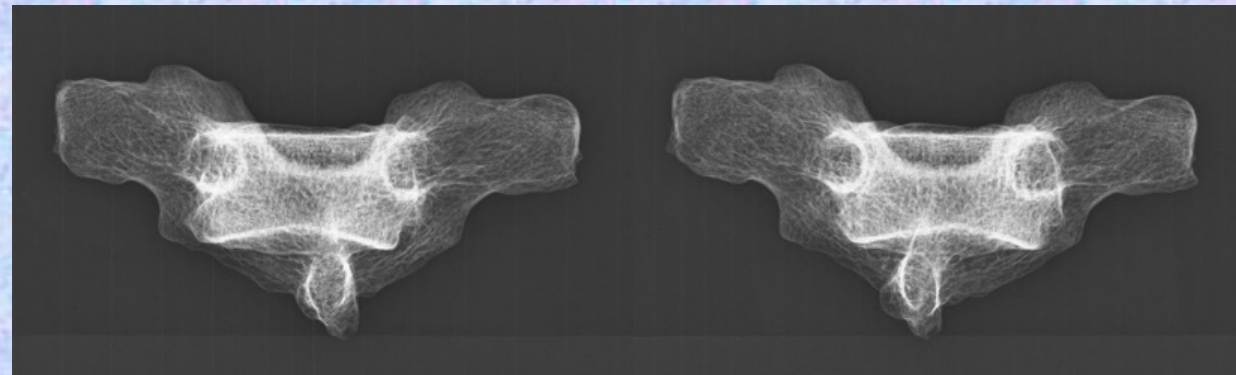
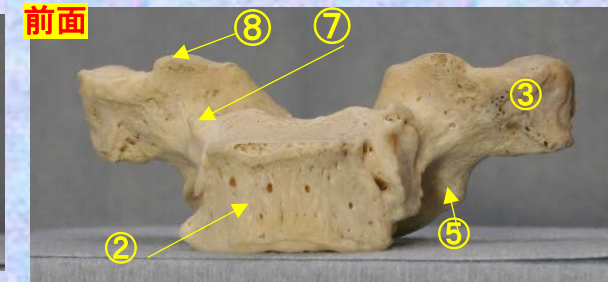
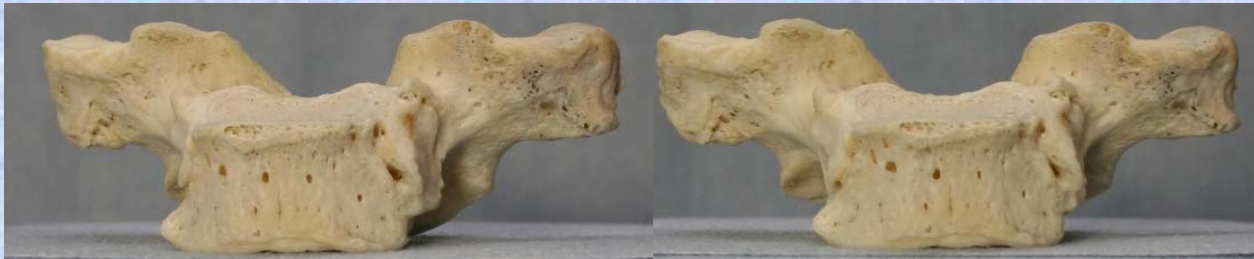

# 胸椎 Th1 前面 第1胸椎 前面 (Thoracic vertebra 1 anterior surface)

ステレオ視

## Th1

前面



① 下関節面(下関節突起関節面) inferior articular surface

② 椎体 vertebral body

③ 横突起 transverse process

④ 椎弓板 lamina

⑤ 下関節突起 inferior articular process

⑥ 棘突起 spinous process

⑦ 後外側唇 posteriolateral lip

⑧ 上関節突起 superior articular process

⑨ 椎孔 vertebral foramen

⑩ 椎弓根 pedicle

⑪ 上肋骨窩 superior costal facet

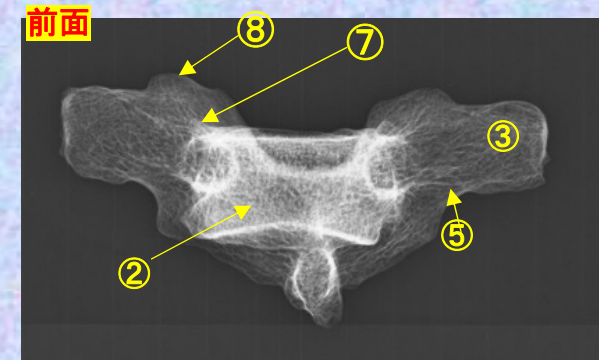
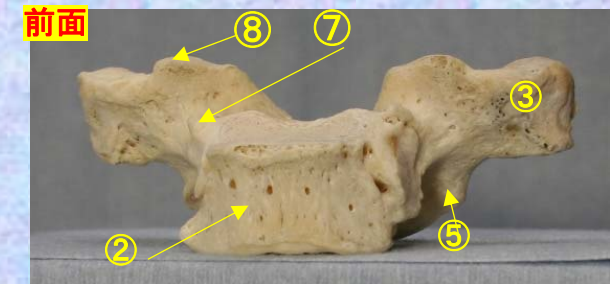
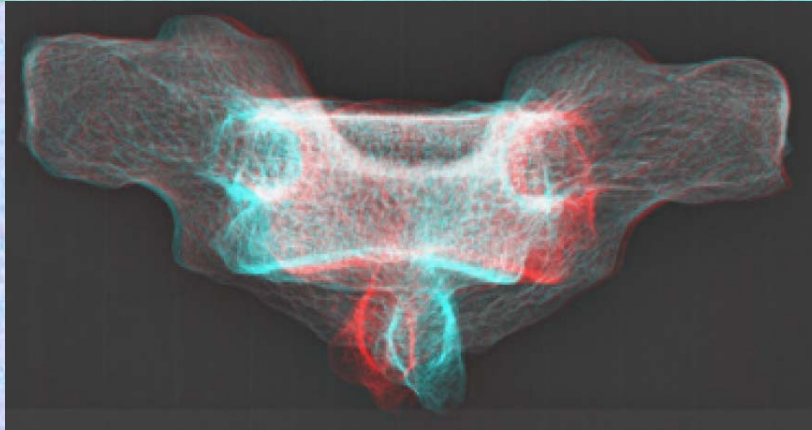

⑫ 横突肋骨窩 costal facet of transverse process

⑬ 下肋骨窩 inferior costal facet (TH1にはなし。) *ty Hospital*

# 胸椎 Th1 前面 第1胸椎 前面 (Thoracic vertebra 1 anterior surface)

ステレオ赤青メガネ使用

## Th1

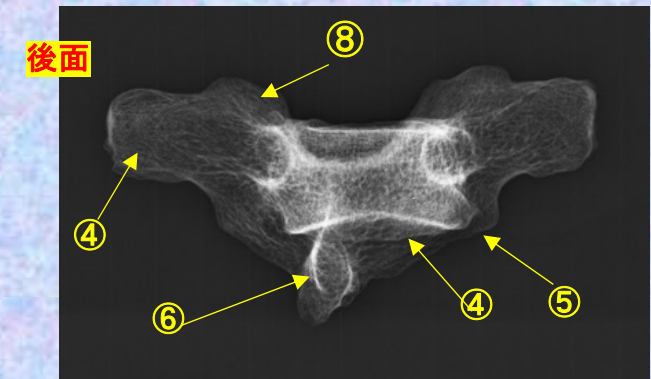
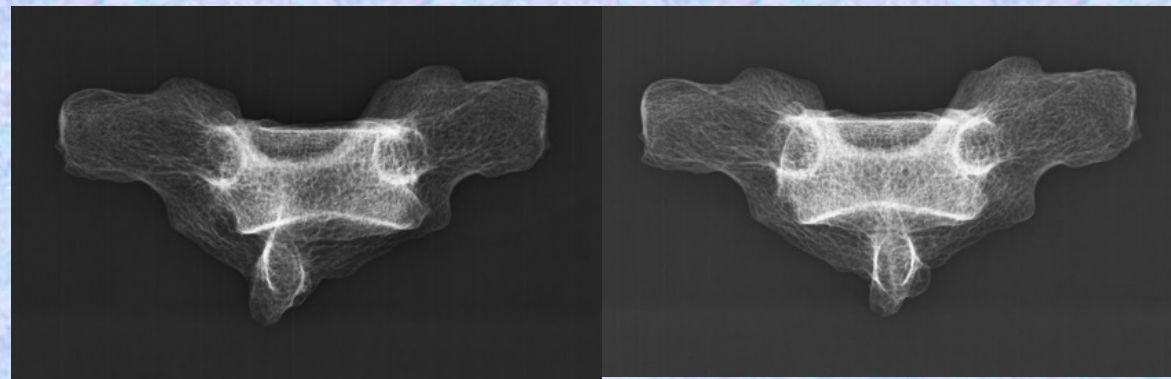
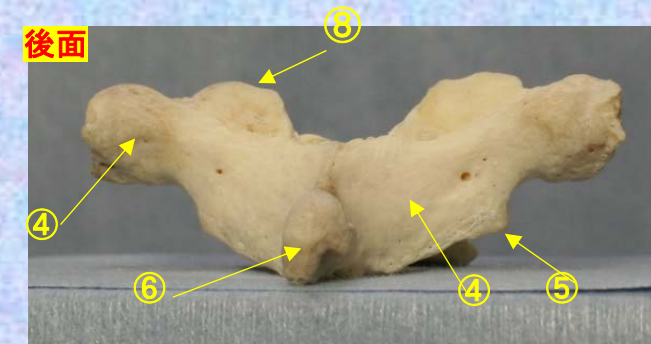
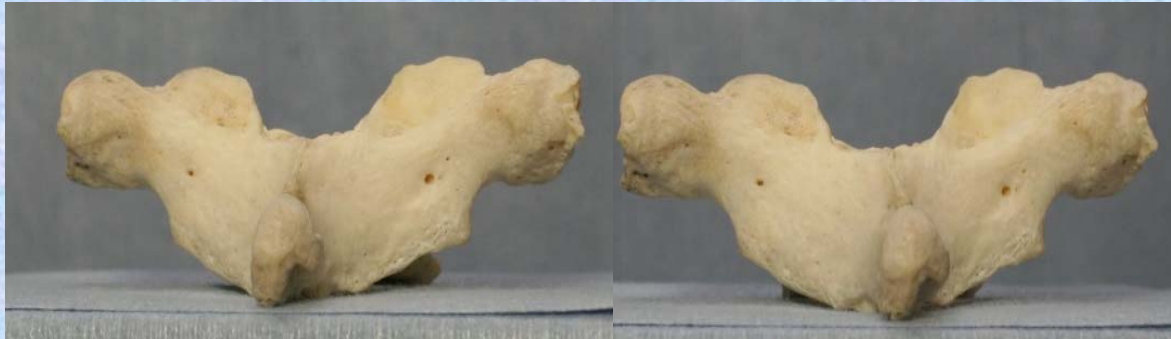

- ① 下関節面(下関節突起関節面) inferior articular surface
- ② 椎体 vertebral body
- ③ 横突起 transverse process
- ④ 椎弓板 lamina
- ⑤ 下関節突起 inferior articular process
- ⑥ 棘突起 spinous process

- ⑦ 後外側唇 posteriolateral lip
- ⑧ 上関節突起 superior articular process
- ⑨ 椎孔 vertebral foramen
- ⑩ 椎弓根 pedicle
- ⑪ 上肋骨窩 superior costal facet
- ⑫ 横突肋骨窩 costal facet of transverse process
- ⑬ 下肋骨窩 inferior costal facet (TH1にはなし。) *ipital*

# 胸椎 Th1 後面 第1胸椎 後面(Thoracic vertebra 1 posterior surface)

## ステレオ視



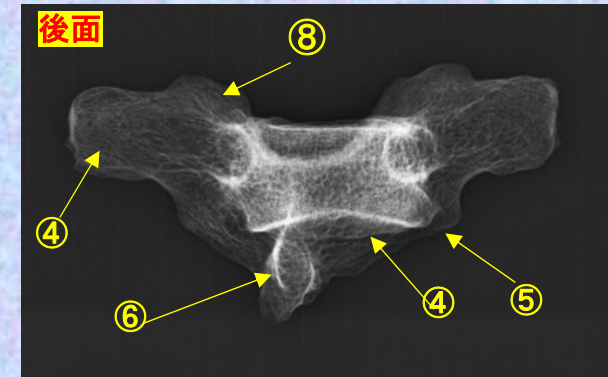
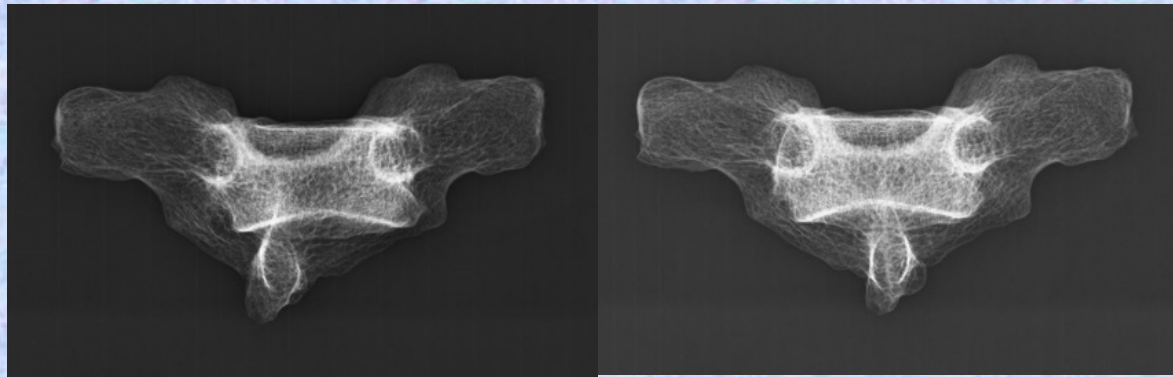
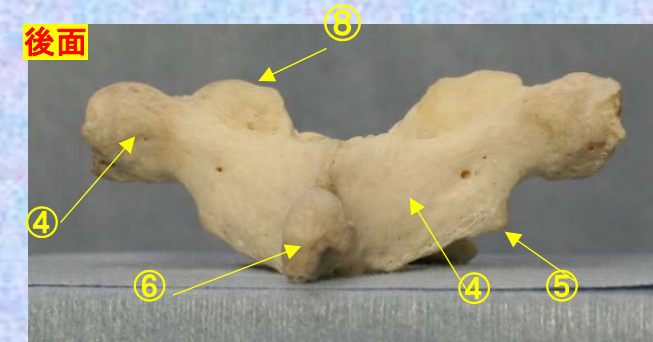
- ① 下関節面(下関節突起関節面) inferior articular surface
- ② 椎体 vertebral body
- ③ 横突起 transverse process
- ④ 椎弓板 lamina
- ⑤ 下関節突起 inferior articular process
- ⑥ 棘突起 spinous process

- ⑦ 後外側唇 posteriolateral lip
- ⑧ 上関節突起 superior articular process
- ⑨ 椎孔 vertebral foramen
- ⑩ 椎弓根 pedicle
- ⑪ 上肋骨窩 superior costal facet
- ⑫ 横突肋骨窩 costal facet of transverse process
- ⑬ 下肋骨窩 inferior costal facet(TH1にはなし。) *ipital*

**胸椎 Th1 後面** 第1胸椎 後面 (Thoracic vertebra 1 posterior surface)

ステレオ赤青メガネ使用

**Th1**



- ① 下関節面(下関節突起関節面) inferior articular surface
- ② 椎体 vertebral body
- ③ 横突起 transverse process
- ④ 椎弓板 lamina
- ⑤ 下関節突起 inferior articular process
- ⑥ 棘突起 spinous process

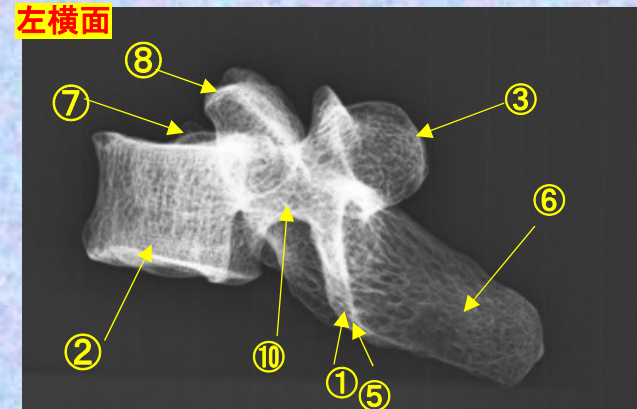
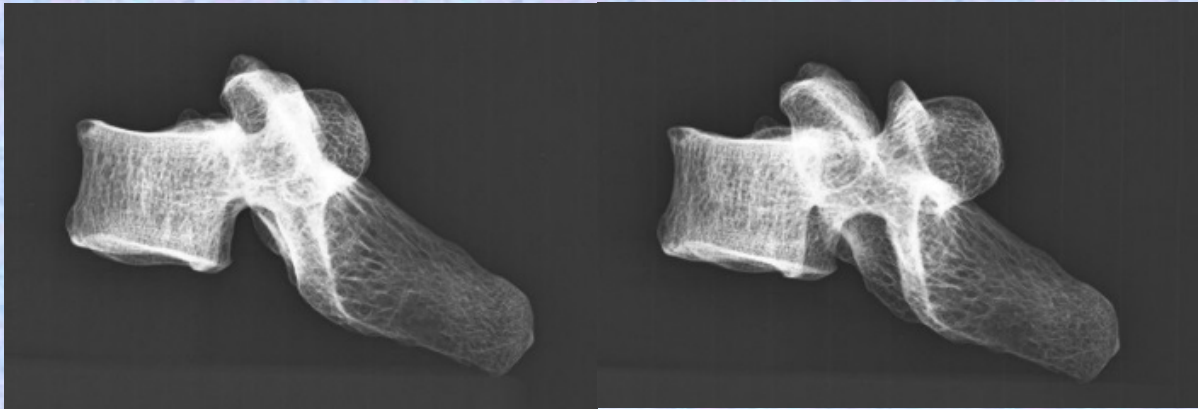
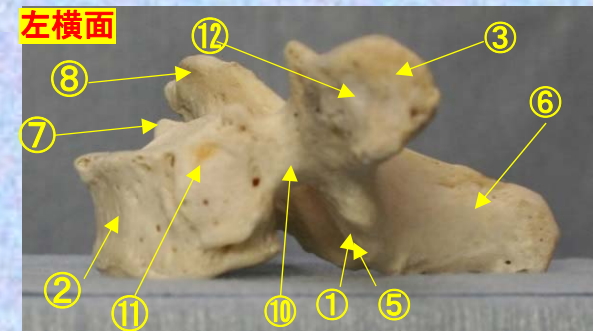
- ⑦ 後外側唇 posteriolateral lip
- ⑧ 上関節突起 superior articular process
- ⑨ 椎孔 vertebral foramen
- ⑩ 椎弓根 pedicle
- ⑪ 上肋骨窩 superior costal facet
- ⑫ 横突肋骨窩 costal facet of transverse process
- ⑬ 下肋骨窩 inferior costal facet(TH1にはなし。) *spital*



**胸椎 Th1 側面** 第1胸椎 側面(Thoracic vertebra 1 lateral surface)

ステレオ視

**Th1**



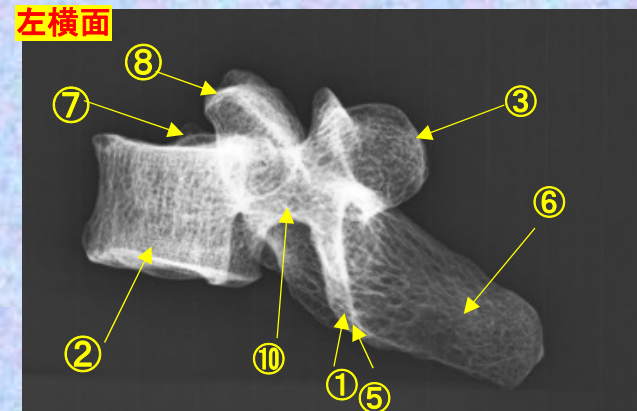
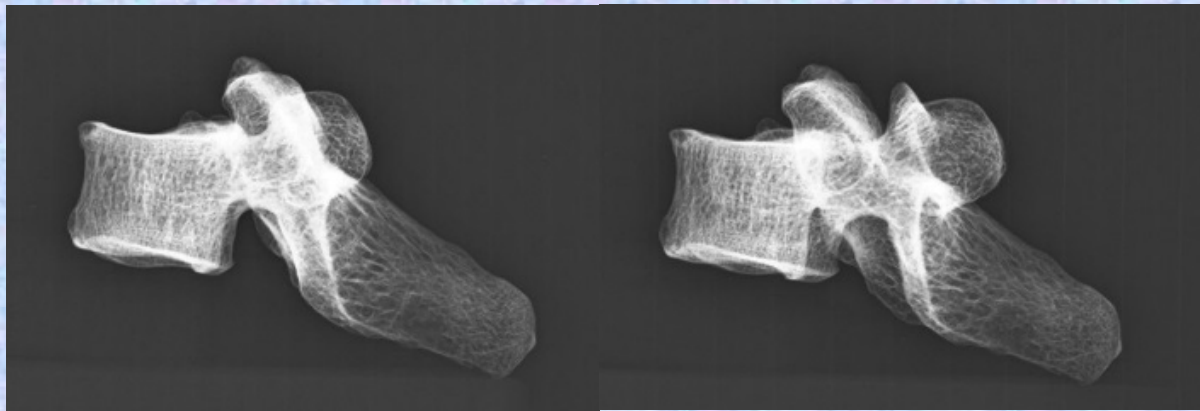
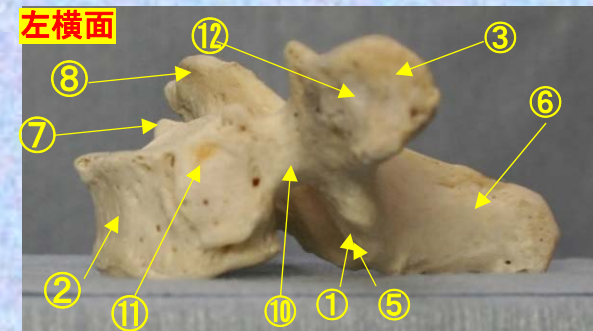
- ①下関節面(下関節突起関節面) inferior articular surface
- ②椎体 vertebral body
- ③横突起 transverse process
- ④椎弓板 lamina
- ⑤下関節突起 inferior articular process
- ⑥棘突起 spinous process

- ⑦後外側唇 posteriolateral lip
- ⑧上関節突起 superior articular process
- ⑨椎孔 vertebral foramen
- ⑩椎弓根 pedicle
- ⑪上肋骨窩 superior costal facet
- ⑫横突肋骨窩 costal facet of transverse process
- ⑬下肋骨窩 inferior costal facet(TH1にはなし。)Hospital

# 胸椎 Th1 側面 第1胸椎 側面 (Thoracic vertebra 1 lateral surface)

ステレオ赤青メガネ使用

## Th1



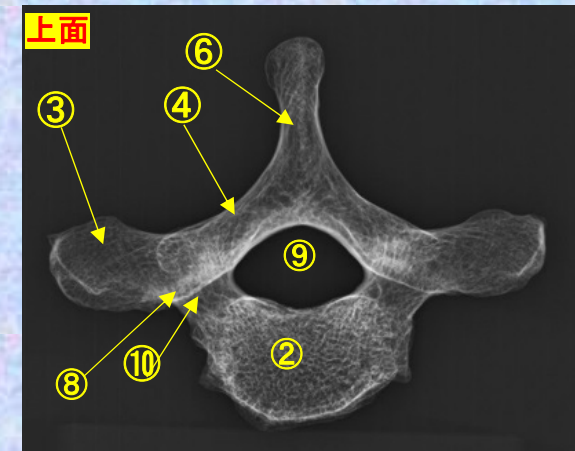
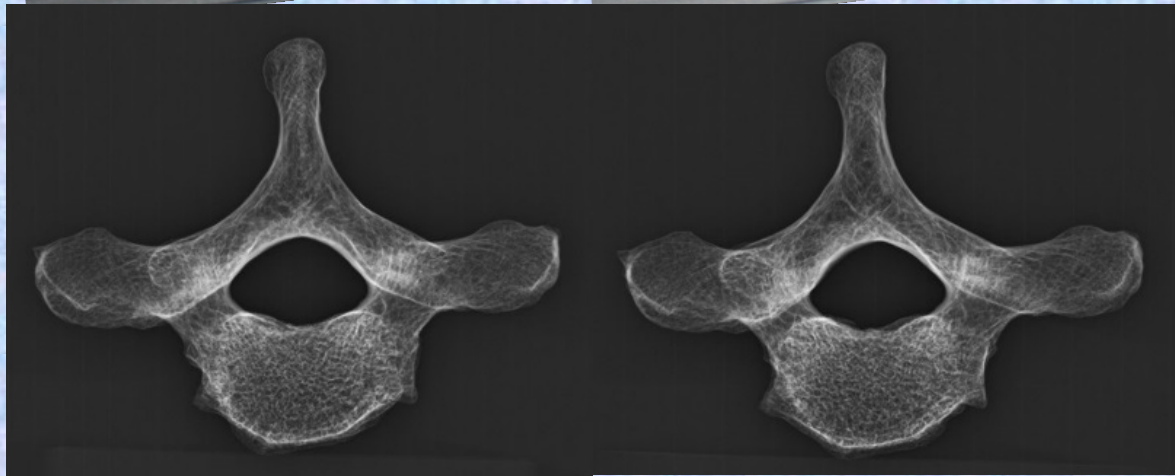
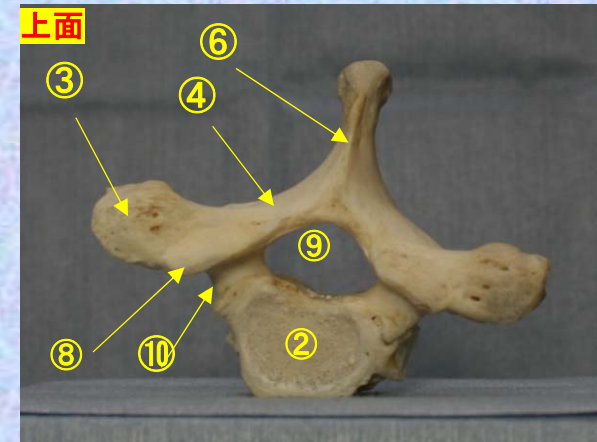
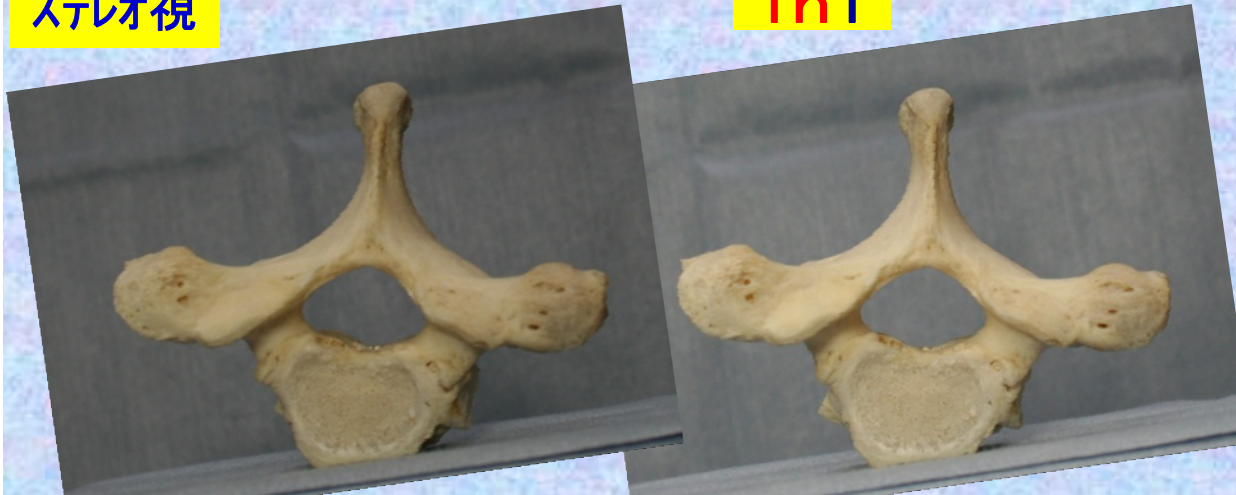- ①下関節面(下関節突起関節面) inferior articular surface
- ②椎体 vertebral body
- ③横突起 transverse process
- ④椎弓板 lamina
- ⑤下関節突起 inferior articular process
- ⑥棘突起 spinous process

- ⑦後外側唇 posteriolateral lip
- ⑧上関節突起 superior articular process
- ⑨椎孔 vertebral foramen
- ⑩椎弓根 pedicle
- ⑪上肋骨窩 superior costal facet
- ⑫横突肋骨窩 costal facet of transverse process
- ⑬下肋骨窩 inferior costal facet (TH1にはなし。) Hospital

胸椎 Th1 上面 第1胸椎 上面 (Thoracic vertebra 1)

ステレオ視

Th1



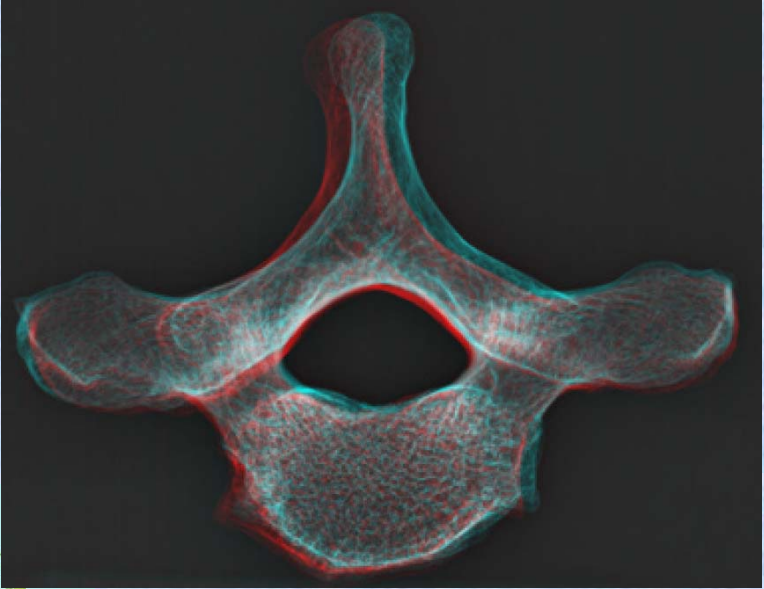
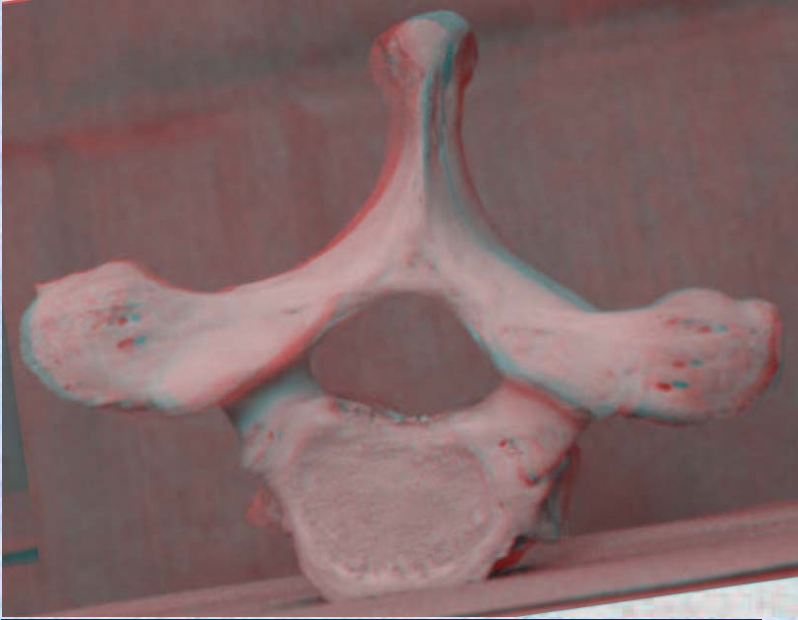
- ①下関節面(下関節突起関節面) inferior articular surface
- ②椎体 vertebral body
- ③横突起transverse process
- ④椎弓板 lamina
- ⑤下関節突起 inferior articular process
- ⑥棘突起 spinous process

- ⑦後外側唇 posteriolateral lip
- ⑧上関節突起 superior articular process
- ⑨椎孔 vertebral foramen
- ⑩椎弓根pedicle
- ⑪上肋骨窩 superior costal facet
- ⑫横突肋骨窩 costal facet of transverse process
- ⑬下肋骨窩 inferior costal facet(TH1にはなし。)

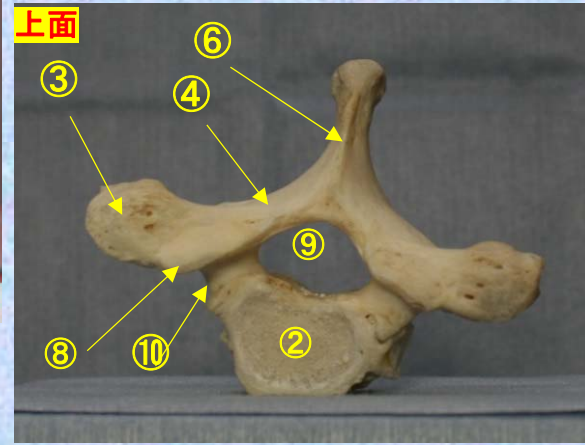
**胸椎 Th1上面**      **第1胸椎 上面**      **( Thoracic vertebra 1 )**

ステレオ赤青メガネ使用

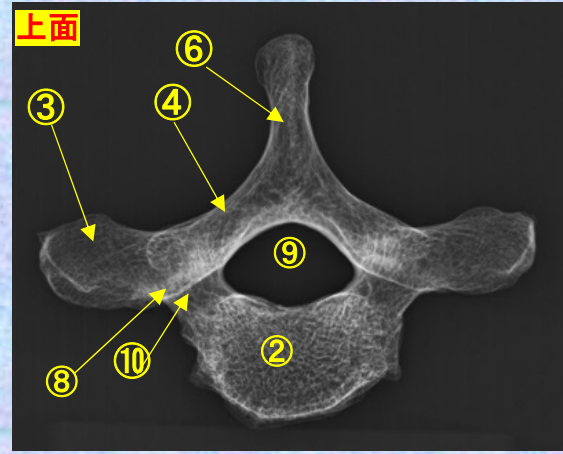
**Th1**



- ①下関節面(下関節突起関節面) inferior articular surface
- ②椎体 vertebral body
- ③横突起 transverse process
- ④椎弓板 lamina
- ⑤下関節突起 inferior articular process
- ⑥棘突起 spinous process



- ⑦後外側唇 posteriolateral lip
- ⑧上関節突起 superior articular process
- ⑨椎孔 vertebral foramen
- ⑩椎弓根 pedicle
- ⑪上肋骨窩 superior costal facet
- ⑫横突肋骨窩 costal facet of transverse process



- ⑬下肋骨窩 inferior costal facet (TH1にはなし。)

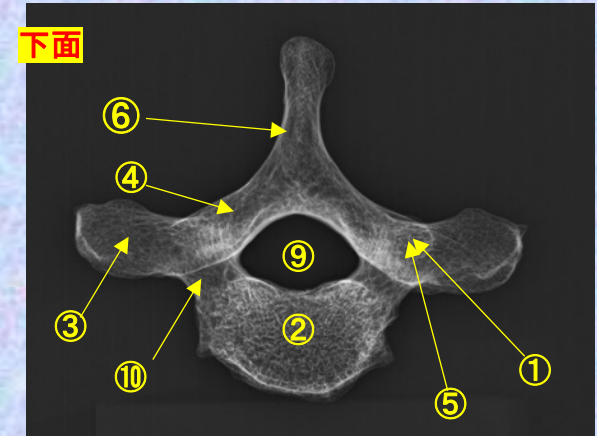
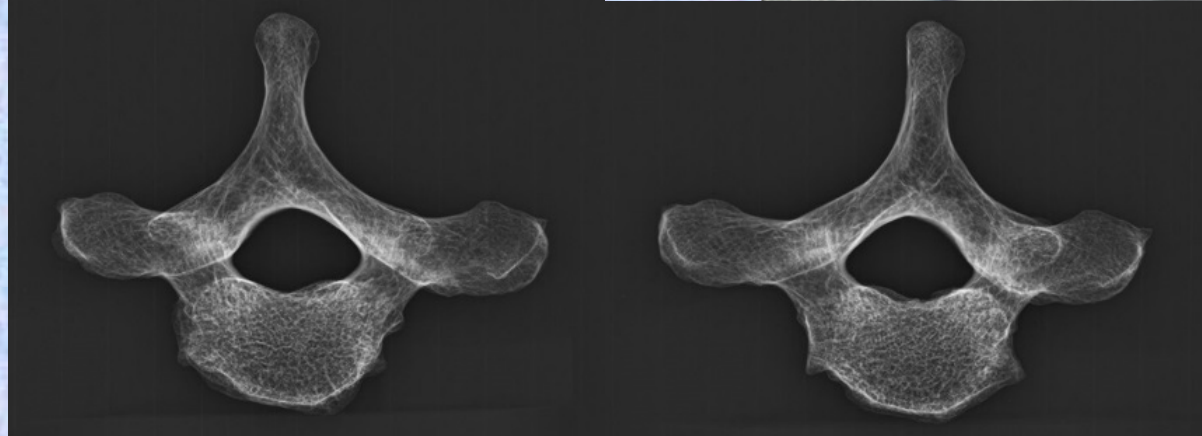
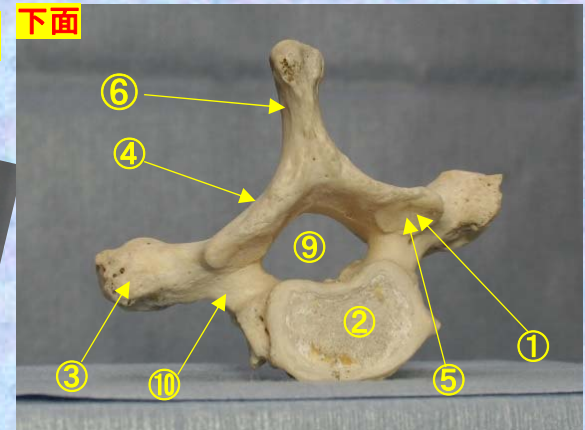
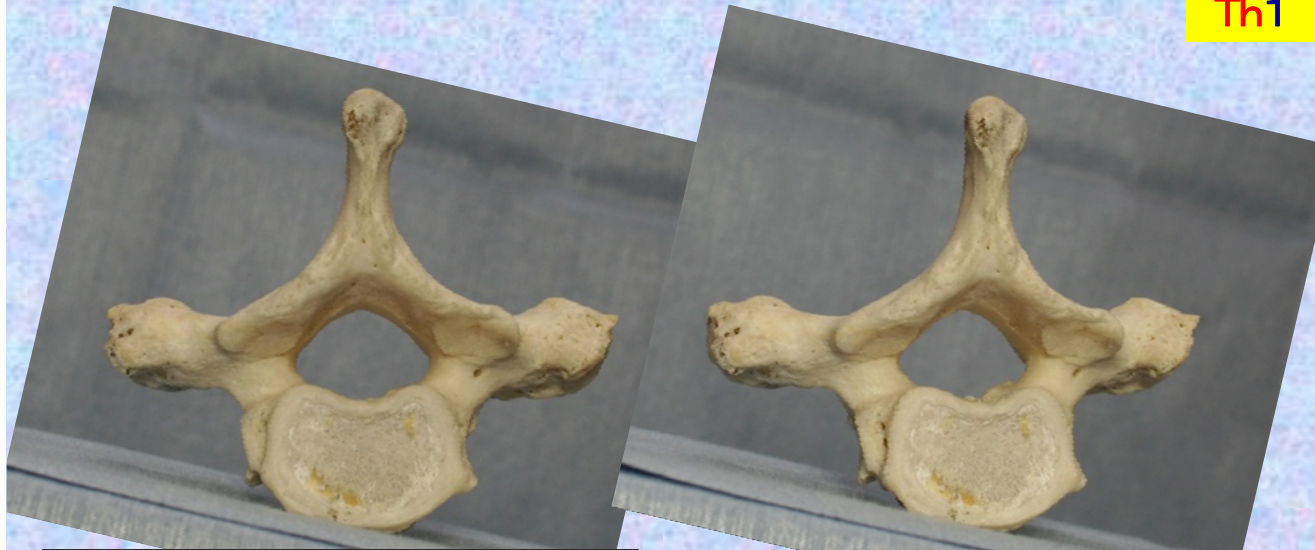
胸椎 Th1 下面

第1胸椎 下面

( Thoracic vertebra 1 )

ステレオ視

Th1 下面

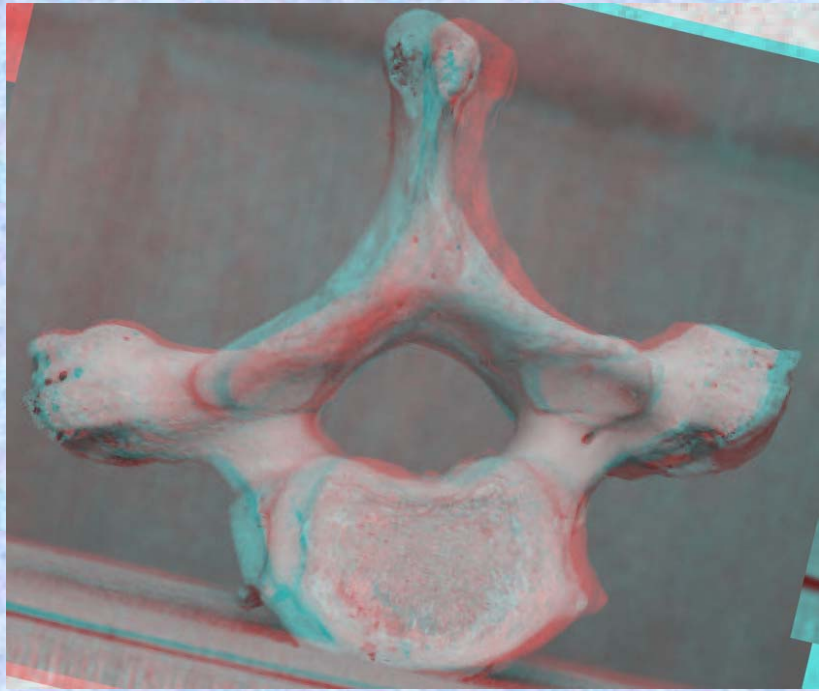


- ①下関節面(下関節突起関節面) inferior articular surface
- ②椎体 vertebral body
- ③横突起 transverse process
- ④椎弓板 lamina
- ⑤下関節突起 inferior articular process
- ⑥棘突起 spinous process

- ⑦後外側唇 posteriolateral lip
- ⑧上関節突起 superior articular process
- ⑨椎孔 vertebral foramen
- ⑩椎弓根 pedicle
- ⑪上肋骨窩 superior costal facet
- ⑫横突肋骨窩 costal facet of transverse process
- ⑬下肋骨窩 inferior costal facet (TH1にはなし。)

胸椎 Th1 下面 第1頸椎 下面 (Thoracic vertebra 1)

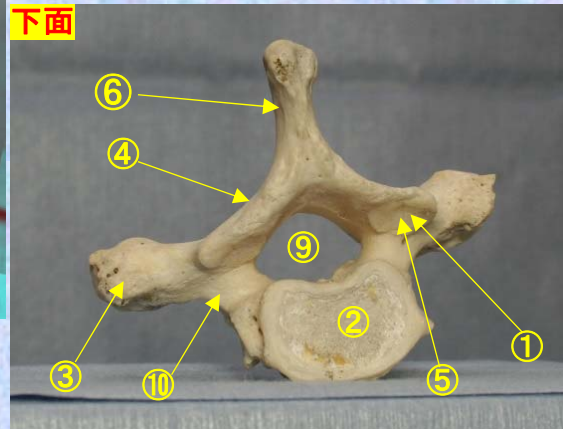
ステレオ赤青メガネ使用



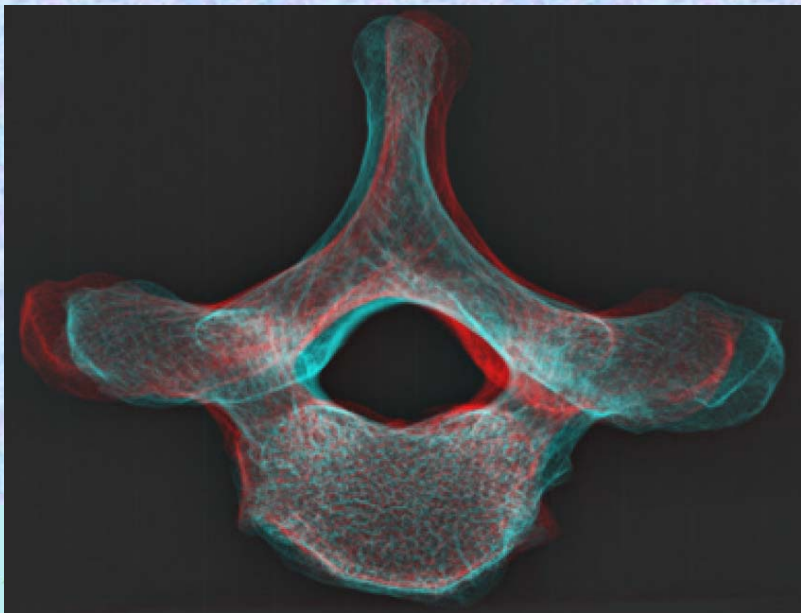
Th1

- ①下関節面(下関節突起関節面) inferior articular surface
- ②椎体 vertebral body
- ③横突起 transverse process
- ④椎弓板 lamina
- ⑤下関節突起 inferior articular process
- ⑥棘突起 spinous process

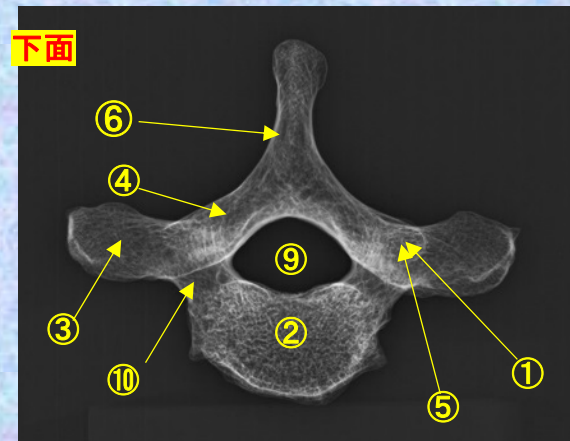
下面



- ⑦後外側唇 posteriolateral lip
- ⑧上関節突起 superior articular process
- ⑨椎孔 vertebral foramen
- ⑩椎弓根 pedicle
- ⑪上肋骨窩 superior costal facet
- ⑫横突肋骨窩 costal facet of transverse process
- ⑬下肋骨窩 inferior costal facet (TH1にはなし。)



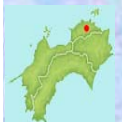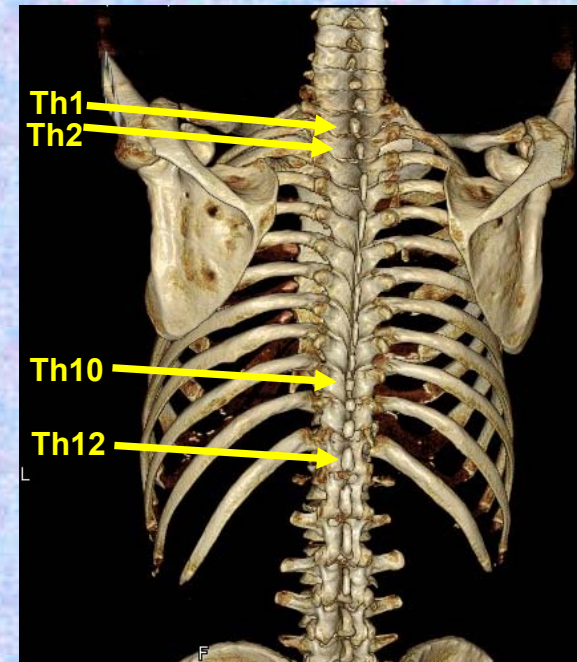
下面



# 第2胸椎

## Thoracic vertebra 2

### Th2

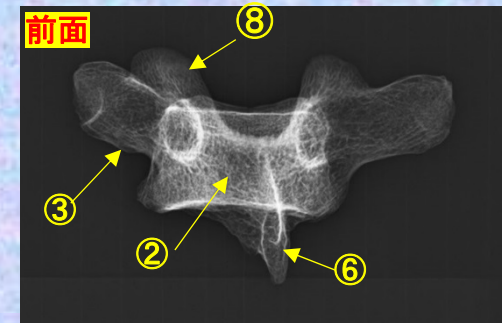
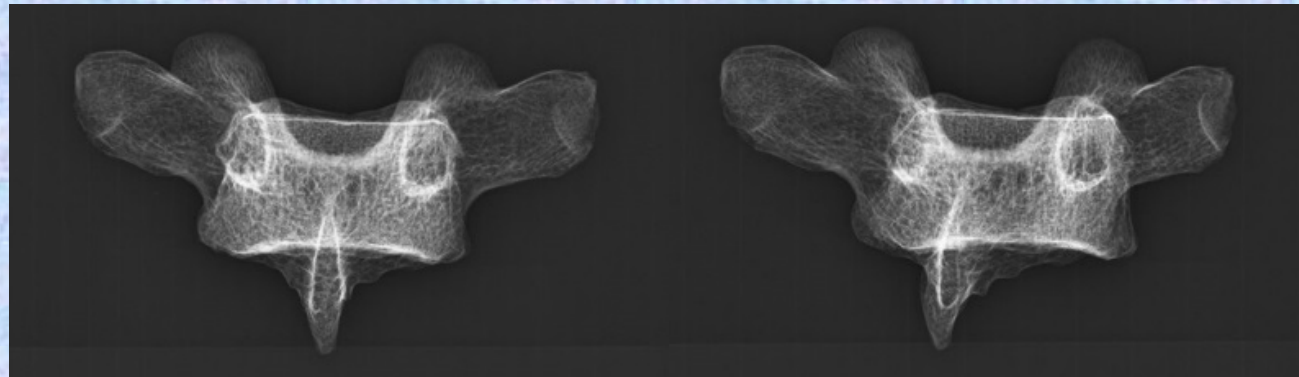
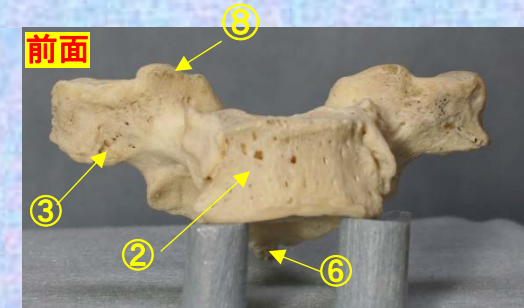
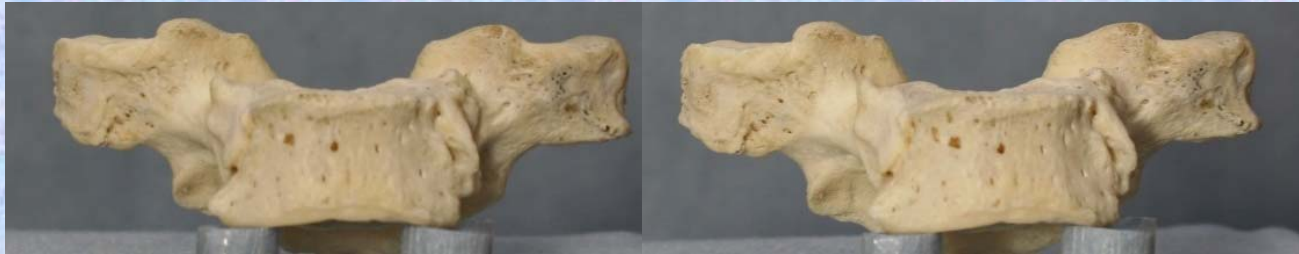

胸椎 Th2 前面 第2胸椎 前面 (Thoracic vertebra 2 anterior surface)

ステレオ視

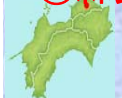前面

Th2



- ①下関節面(下関節突起関節面) inferior articular surface
- ②椎体 vertebral body
- ③横突起 transverse process
- ④椎弓板 lamina
- ⑤下関節突起 inferior articular process
- ⑥棘突起 spinous process

- ⑦後外側唇 posteriolateral lip
- ⑧上関節突起 superior articular process
- ⑨椎孔 vertebral foramen
- ⑩椎弓根 pedicle
- ⑪上肋骨窩 superior costal facet
- ⑫横突肋骨窩 costal facet of transverse process
- ⑬下肋骨窩 inferior costal facet(TH1にはなし。)



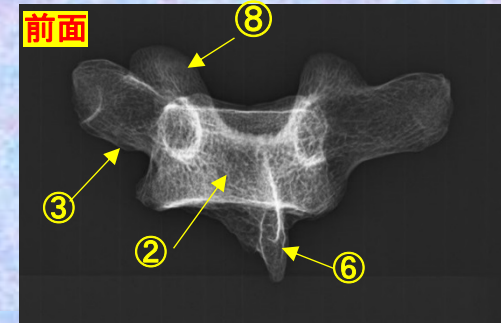
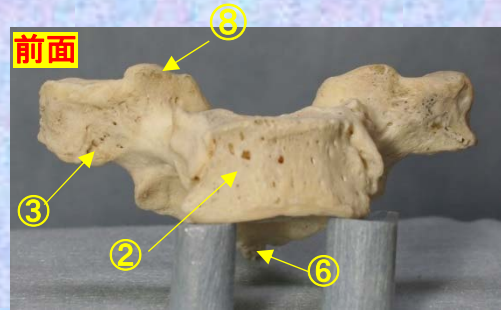
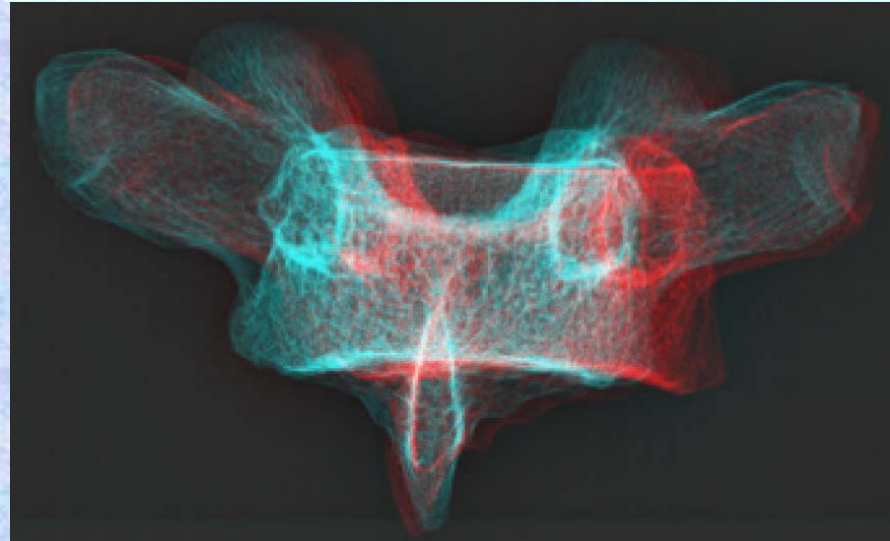
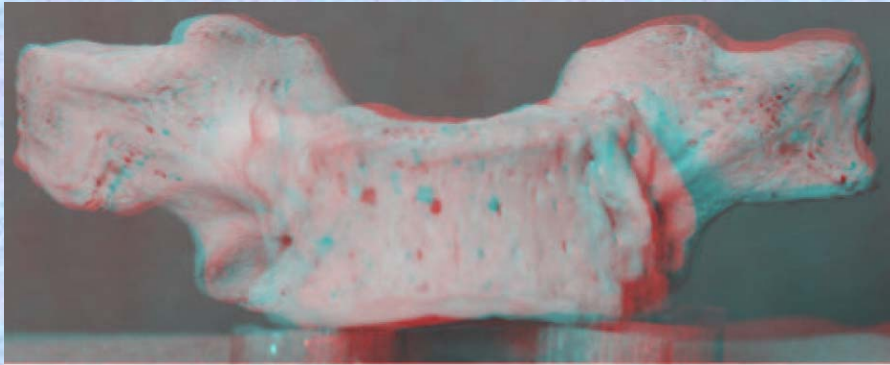


# 胸椎 Th2 前面 第2胸椎 前面 (Thoracic vertebra 2 anterior surface)

ステレオ赤青メガネ使用

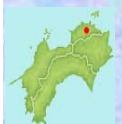前面

Th2



- ①下関節面 (下関節突起関節面) inferior articular surface
- ②椎体 vertebral body
- ③横突起 transverse process
- ④椎弓板 lamina
- ⑤下関節突起 inferior articular process
- ⑥棘突起 spinous process

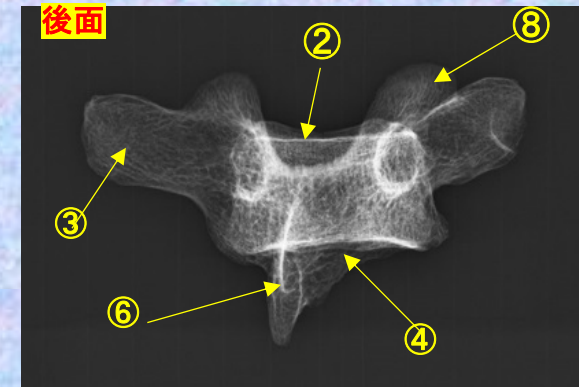
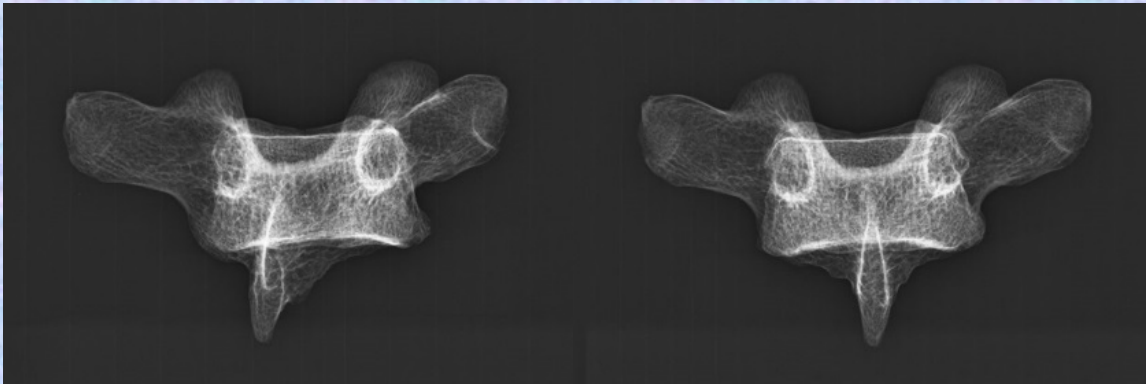
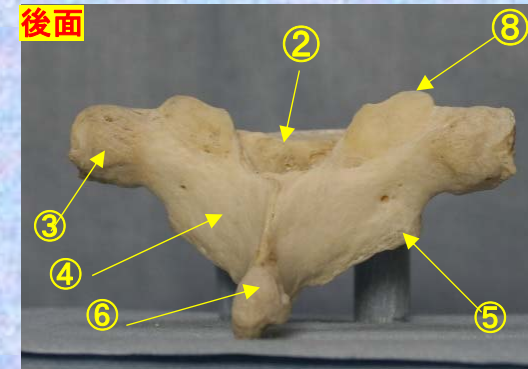
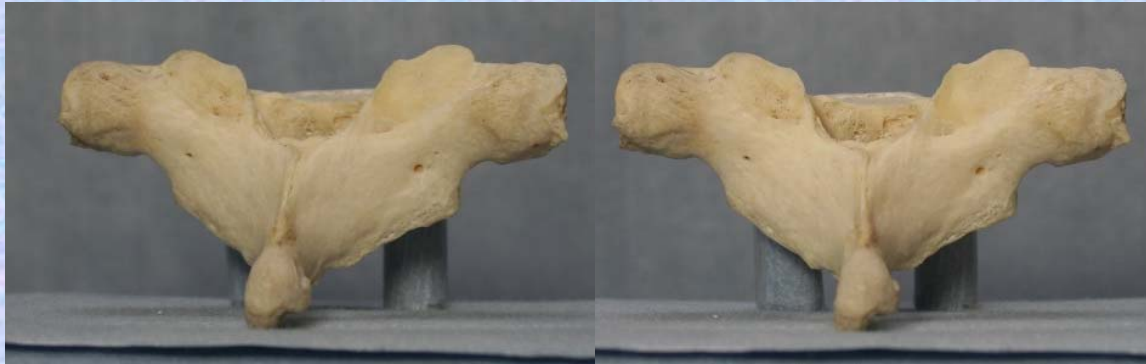- ⑦後外側唇 posteriolateral lip
- ⑧上関節突起 superior articular process
- ⑨椎孔 vertebral foramen
- ⑩椎弓根pedicle
- ⑪上肋骨窩 superior costal facet
- ⑫横突肋骨窩 costal facet of transverse process
- ⑬下肋骨窩 inferior costal facet(TH1にはなし。)



**胸椎 Th2 後面** 第 2 胸椎 後面(Thoracic vertebra 2 posterior surface)

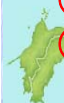ステレオ視

**Th2**



- ① 下関節面(下関節突起関節面) inferior articular surface
- ② 椎体 vertebral body
- ③ 横突起 transverse process
- ④ 椎弓板 lamina
- ⑤ 下関節突起 inferior articular process
- ⑥ 棘突起 spinous process

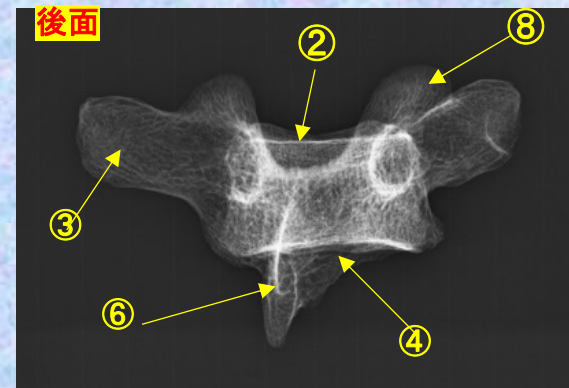
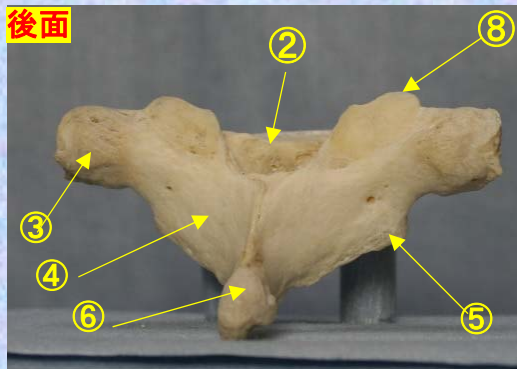
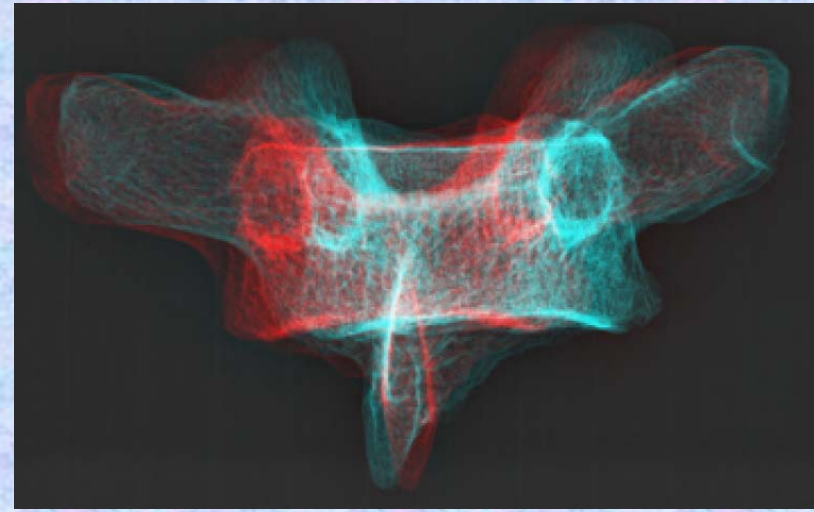
- ⑦ 後外側唇 posteriolateral lip
- ⑧ 上関節突起 superior articular process
- ⑨ 椎孔 vertebral foramen
- ⑩ 椎弓根 pedicle
- ⑪ 上肋骨窩 superior costal facet
- ⑫ 横突肋骨窩 costal facet of transverse process
- ⑬ 下肋骨窩 inferior costal facet(TH1にはなし。)



胸椎 Th2 後面 第2胸椎 後面 (Thoracic vertebra 2 posterior surface)

ステレオ赤青メガネ使用

Th2



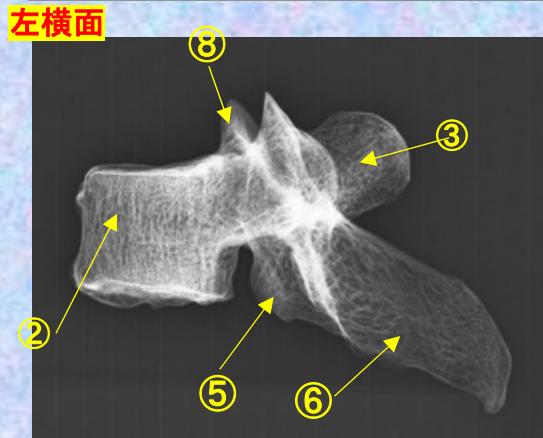
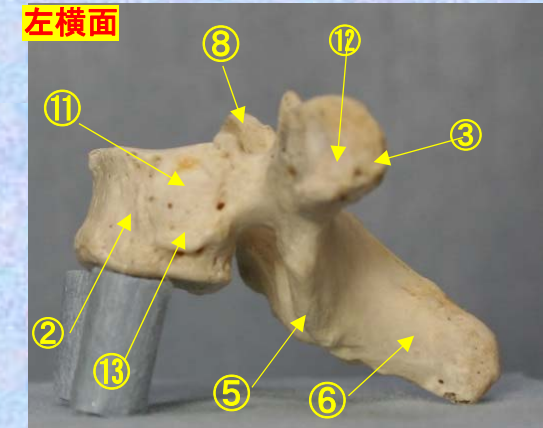
- ①下関節面(下関節突起関節面) inferior articular surface
- ②椎体 vertebral body
- ③横突起 transverse process
- ④椎弓板 lamina
- ⑤下関節突起 inferior articular process
- ⑥棘突起 spinous process

- ⑦後外側唇 posteriolateral lip
- ⑧上関節突起 superior articular process
- ⑨椎孔 vertebral foramen
- ⑩椎弓根 pedicle
- ⑪上肋骨窩 superior costal facet
- ⑫横突肋骨窩 costal facet of transverse process
- ⑬下肋骨窩 inferior costal facet(TH1にはなし。) *γ Hospital*

**胸椎 Th2 側面** 第2胸椎 側面 (Thoracic vertebra 2 lateral surface)

ステレオ視

Th2



- ①下関節面(下関節突起関節面) inferior articular surface
- ②椎体 vertebral body
- ③横突起 transverse process
- ④椎弓板 lamina
- ⑤下関節突起 inferior articular process
- ⑥棘突起 spinous process

- ⑦後外側唇 posteriolateral lip
- ⑧上関節突起 superior articular process
- ⑨椎孔 vertebral foramen
- ⑩椎弓根 pedicle
- ⑪上肋骨窩 superior costal facet
- ⑫横突肋骨窩 costal facet of transverse process
- ⑬下肋骨窩 inferior costal facet (TH1にはなし。)

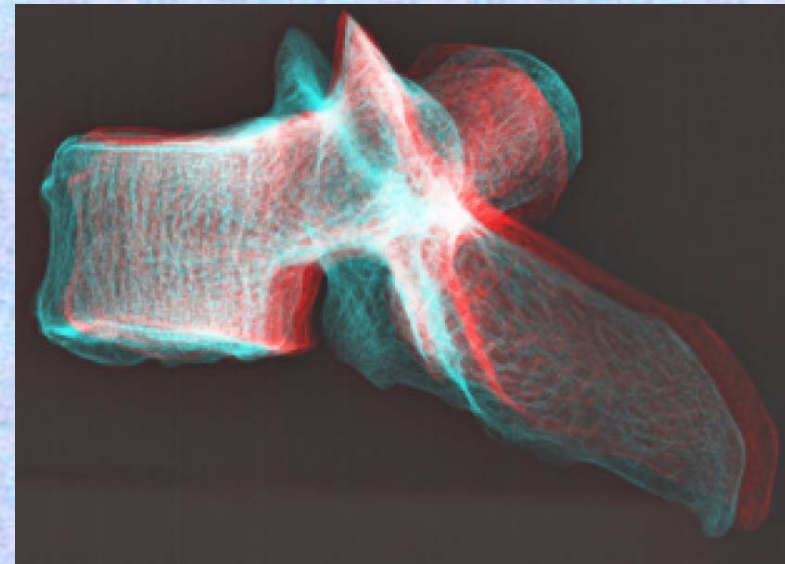
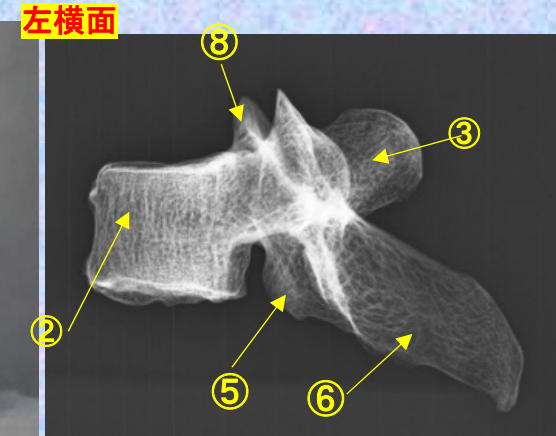
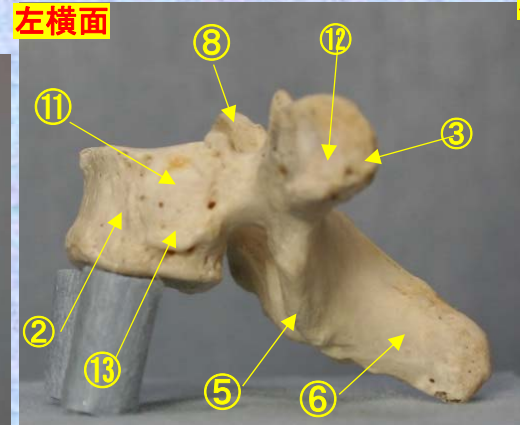
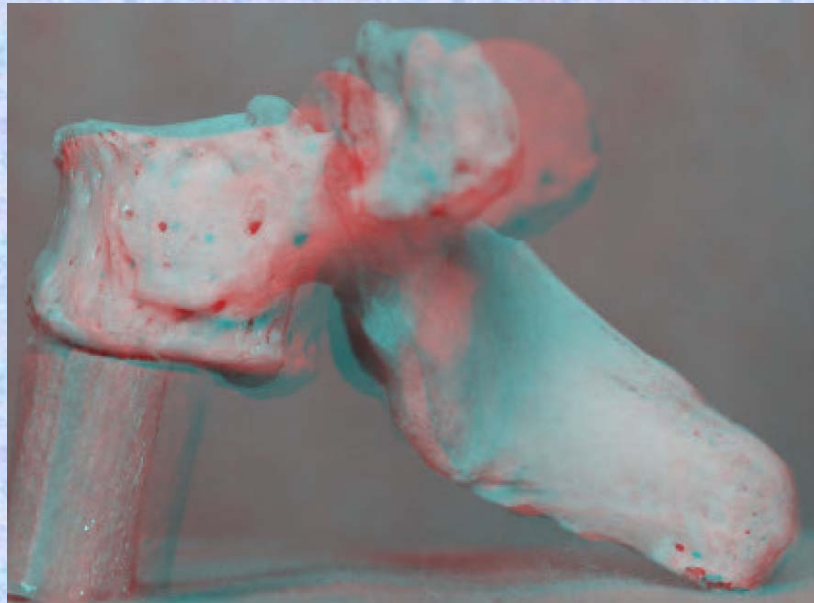


vital

**胸椎 Th2 側面** 第2胸椎 側面 (Thoracic vertebra 2 lateral surface)

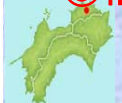ステレオ赤青メガネ使用

Th2



- ①下関節面(下関節突起関節面)  
inferior articular surface
- ②椎体 vertebral body
- ③横突起 transverse process
- ④椎弓板 lamina
- ⑤下関節突起 inferior articular process
- ⑥棘突起 spinous process
- ⑦後外側唇 posteriolateral lip
- ⑧上関節突起 superior articular process
- ⑨椎孔 vertebral foramen

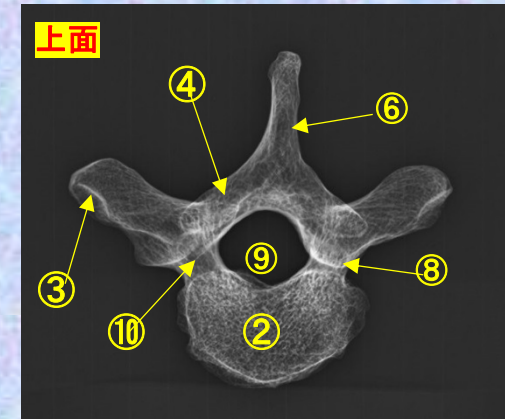
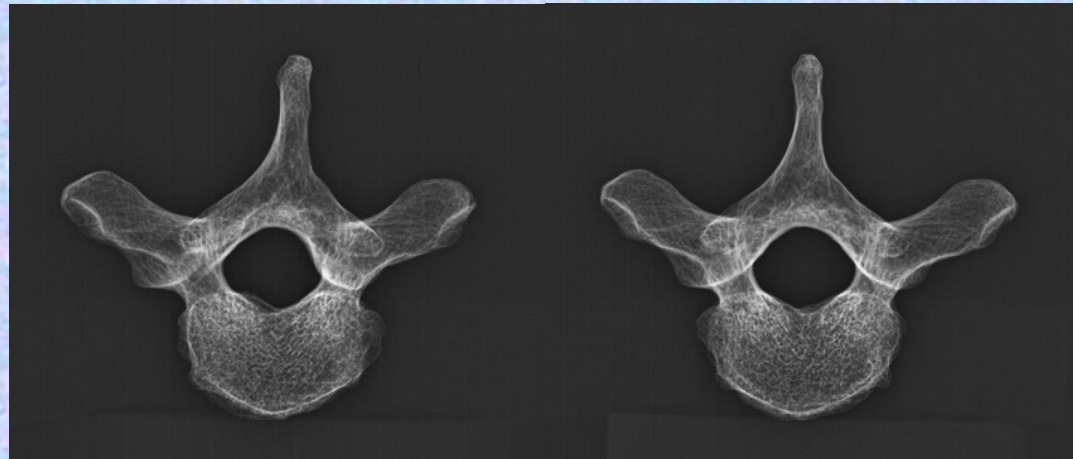
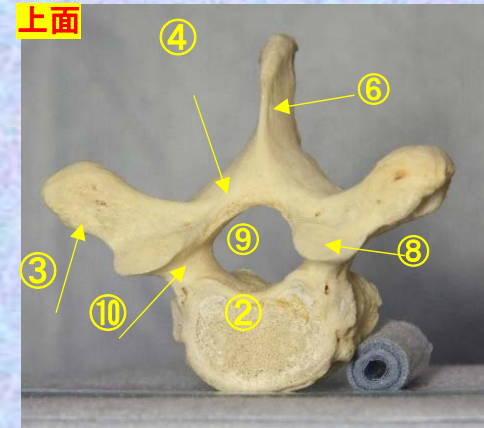
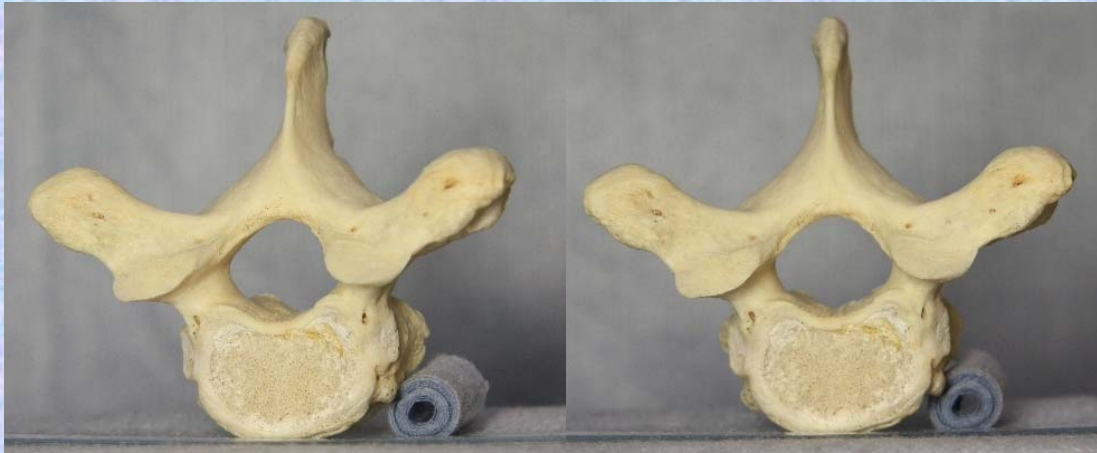- ⑩椎弓根 pedicle
- ⑪上肋骨窩 superior costal facet
- ⑫横突肋骨窩 costal facet of transverse process
- ⑬下肋骨窩 inferior costal facet (TH1にはなし。)



胸椎 Th2 上面 第2胸椎 上面 ( Thoracic vertebra 2 )

ステレオ視

Th2



- ①下関節面(下関節突起関節面) inferior articular surface
- ②椎体 vertebral body
- ③横突起 transverse process
- ④椎弓板 lamina
- ⑤下関節突起 inferior articular process
- ⑥棘突起 spinous process

- ⑦後外側唇 posteriolateral lip
- ⑧上関節突起 superior articular process
- ⑨椎孔 vertebral foramen
- ⑩椎弓根 pedicle
- ⑪上肋骨窩 superior costal facet
- ⑫横突肋骨窩 costal facet of transverse process
- ⑬下肋骨窩 inferior costal facet(TH1にはなし。)

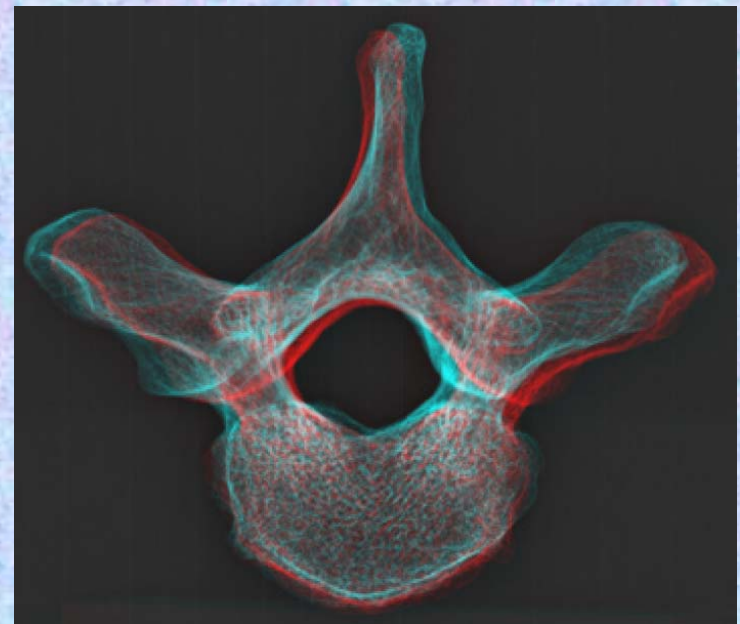
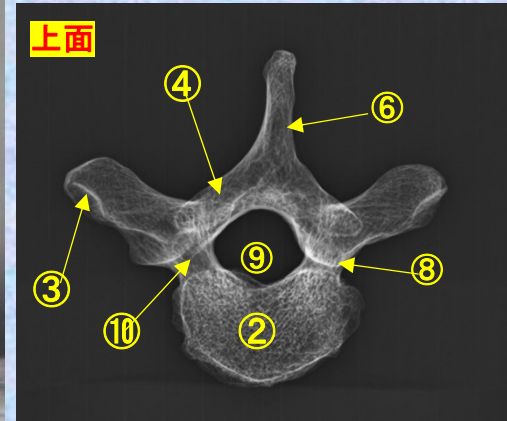
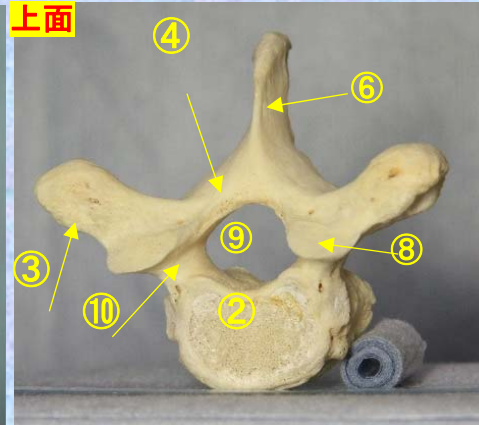
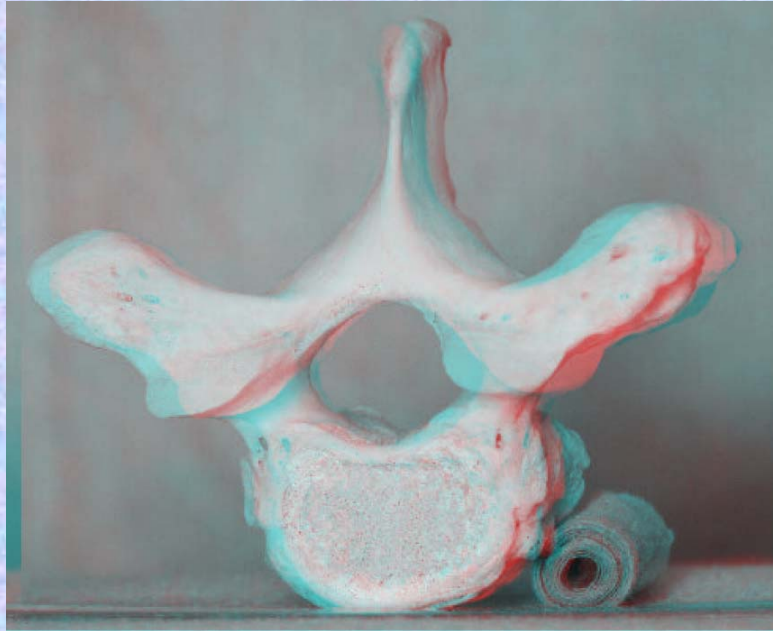
胸椎 Th2 上面

第 2 胸椎 上面

( Thoracic vertebra 2 )

ステレオ赤青メガネ使用

Th2



①下関節面(下関節突起関節面)

inferior articular surface

②椎体 vertebral body

③横突起 transverse process

④椎弓板 lamina

⑤下関節突起 inferior articular process

⑥棘突起 spinous process

⑦後外側唇 posteriolateral lip

⑧上関節突起 superior articular process

⑨椎孔 vertebral foramen

⑩椎弓根 pedicle

⑪上肋骨窩 superior costal facet

t

⑫横突肋骨窩 costal facet of transverse process

⑬下肋骨窩 inferior costal facet (TH1にはなし。)

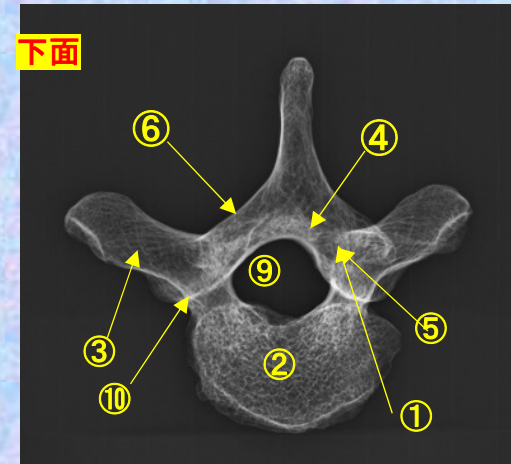
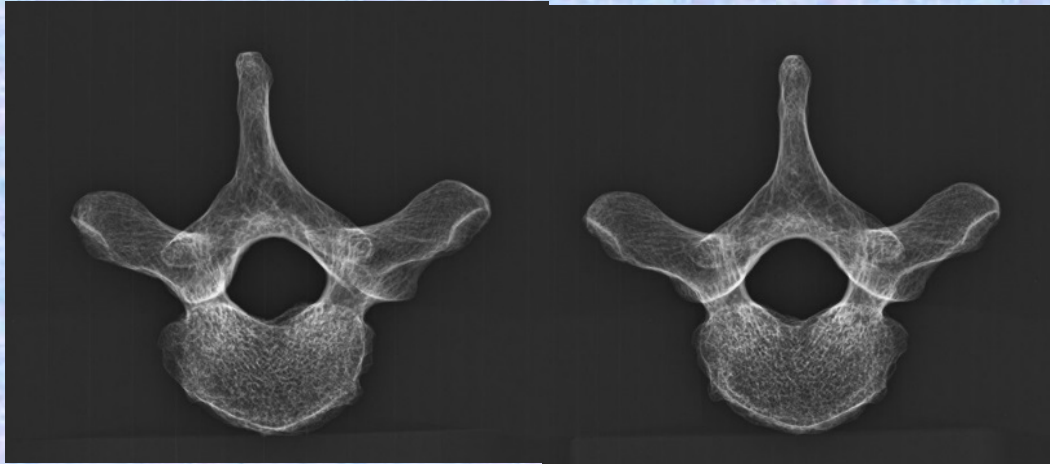
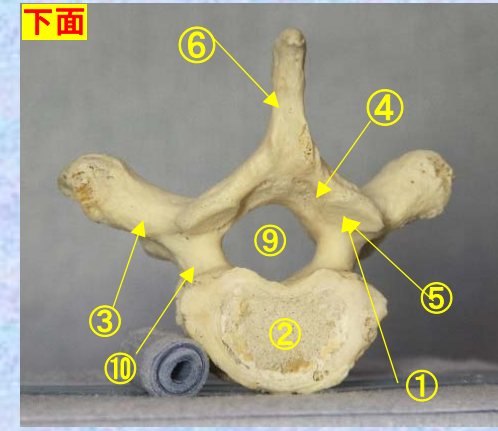
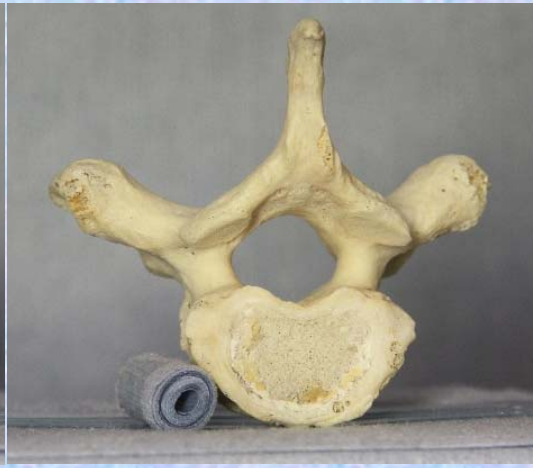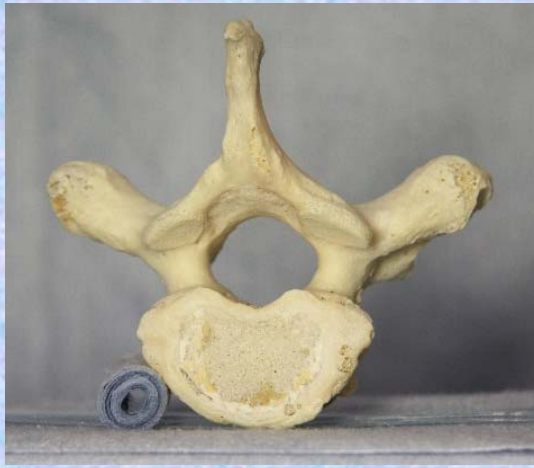**胸椎 Th2 下面**

**第2胸椎 下面**

**( Thoracic vertebra 2 )**

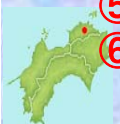ステレオ視

**Th2**



- ① 下関節面(下関節突起関節面) inferior articular surface
- ② 椎体 vertebral body
- ③ 横突起 transverse process
- ④ 椎弓板 lamina
- ⑤ 下関節突起 inferior articular process
- ⑥ 棘突起 spinous process

- ⑦ 後外側唇 posteriolateral lip
- ⑧ 上関節突起 superior articular process
- ⑨ 椎孔 vertebral foramen
- ⑩ 椎弓根 pedicle
- ⑪ 上肋骨窩 superior costal facet
- ⑫ 横突肋骨窩 costal facet of transverse process
- ⑬ 下肋骨窩 inferior costal facet (TH1にはなし。)

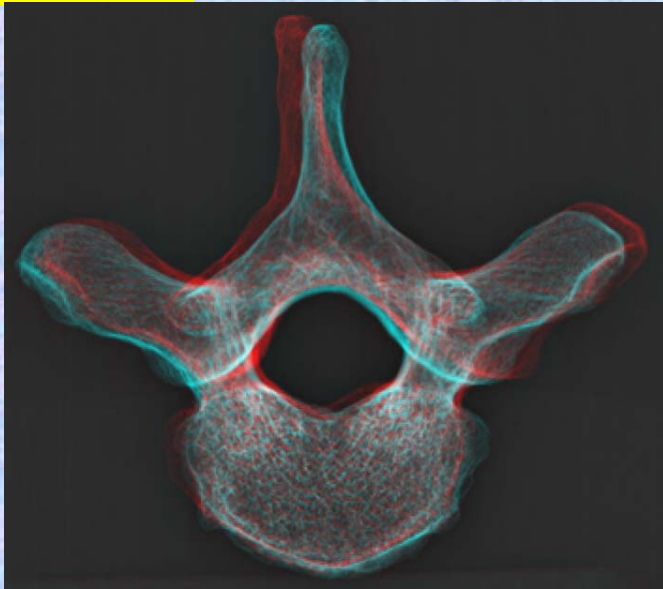





胸椎 Th2 下面 第2頸椎 下面 ((Thoracic vertebra 2))

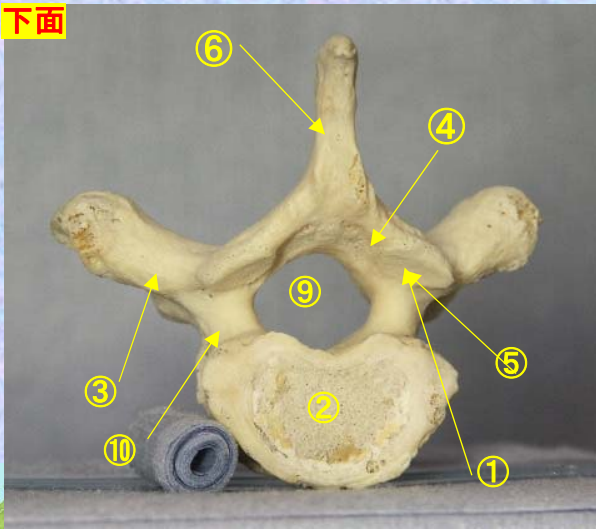
ステレオ赤青メガネ使用

Th2

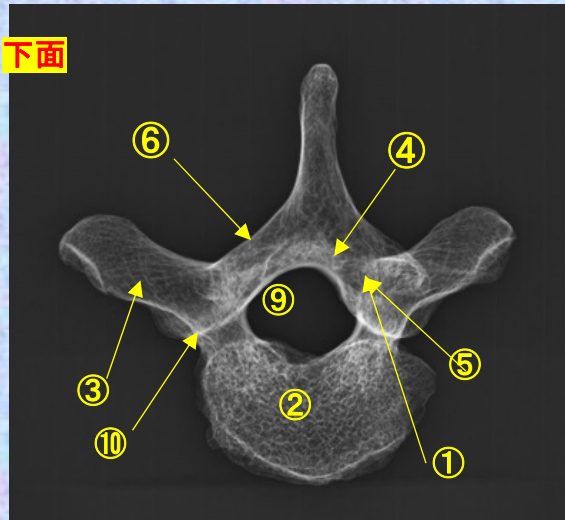


- ①下関節面(下関節突起関節面)  
inferior articular surface
- ②椎体 vertebral body
- ③横突起 transverse process
- ④椎弓板 lamina
- ⑤下関節突起  
inferior articular process
- ⑥棘突起 spinous process
- ⑦後外側唇 posteriolateral lip
- ⑧上関節突起  
superior articular process
- ⑨椎孔 vertebral foramen
- ⑩椎弓根 pedicle
- ⑪上肋骨窩 superior costal facet
- ⑫横突肋骨窩  
costal facet of transverse process
- ⑬下肋骨窩  
inferior costal facet  
(TH1にはなし。)

下面



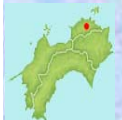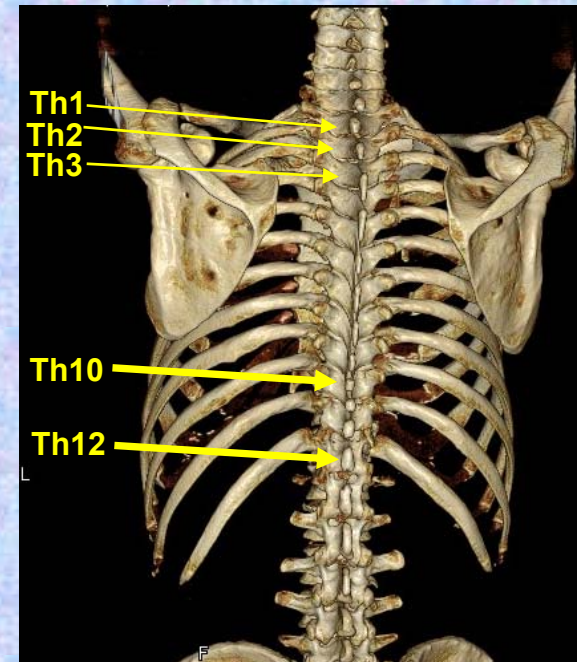
下面



# 第3胸椎

## Thoracic vertebra 3

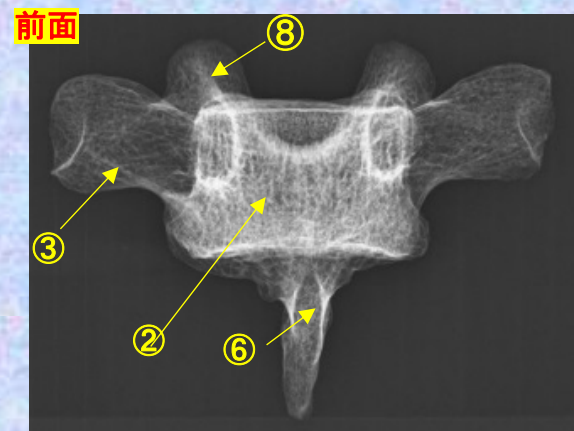
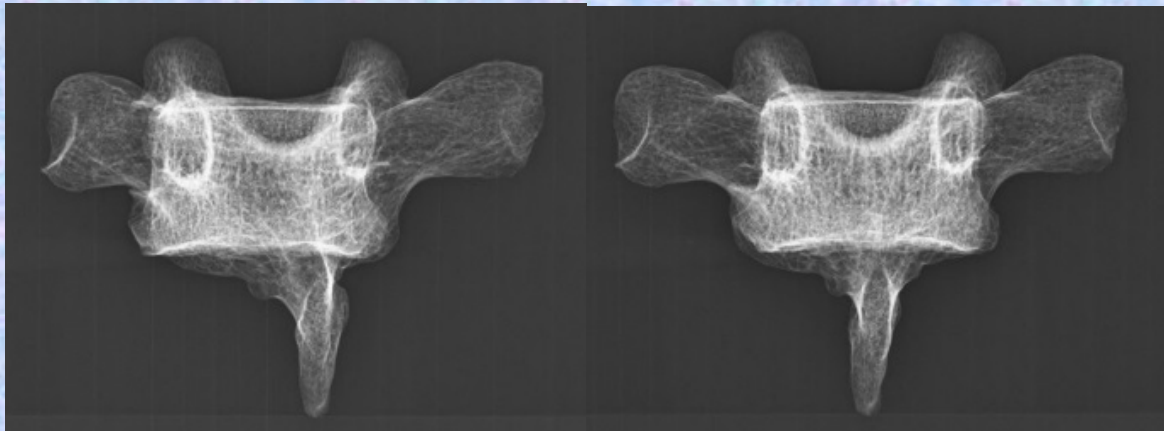
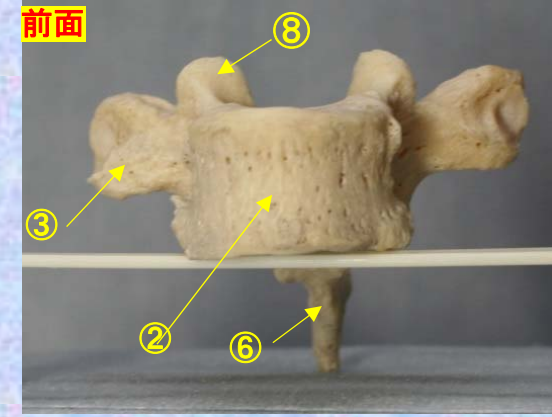
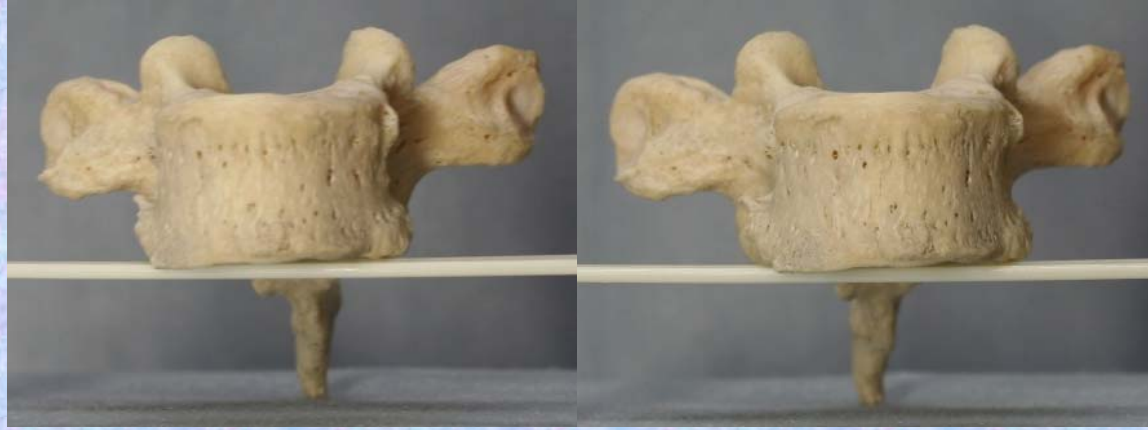### Th3



# 胸椎 Th3 前面 第3胸椎 前面 (Thoracic vertebra 3 anterior surface)

ステレオ視

Th3



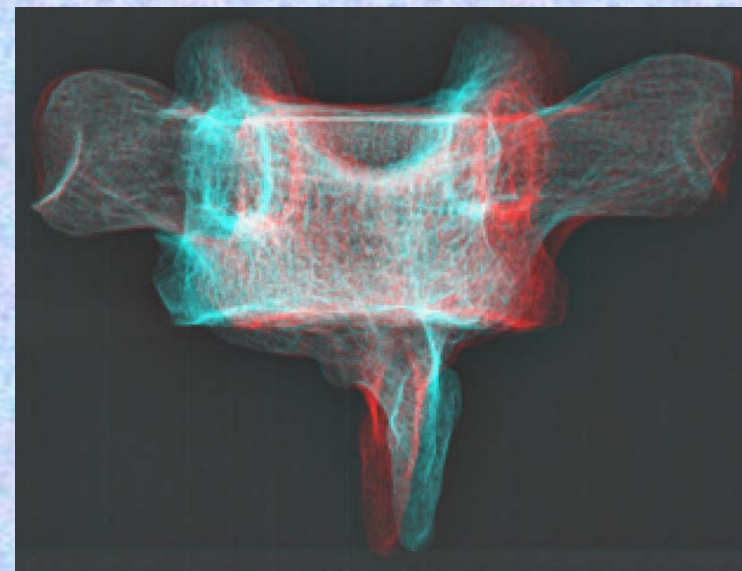
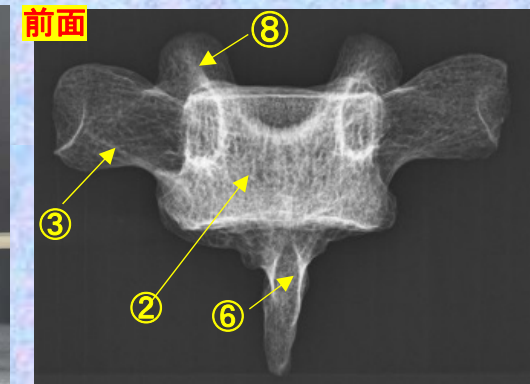
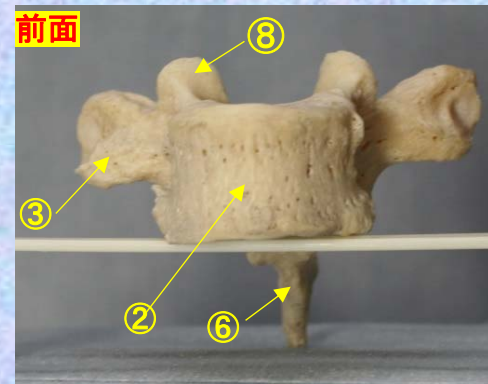
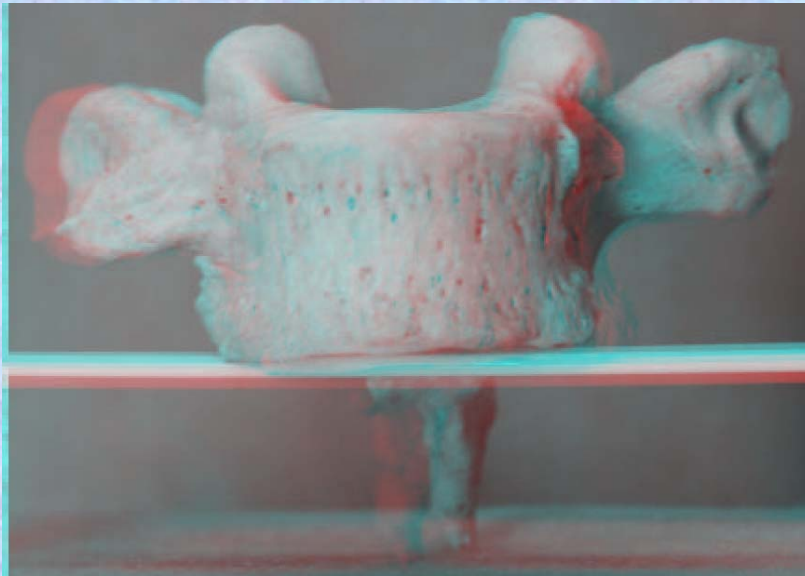
- ① 下関節面(下関節突起関節面) inferior articular surface
- ② 椎体 vertebral body
- ③ 横突起 transverse process
- ④ 椎弓板 lamina
- ⑤ 下関節突起 inferior articular process
- ⑥ 棘突起 spinous process

- ⑦ 後外側唇 posteriolateral lip
- ⑧ 上関節突起 superior articular process
- ⑨ 椎孔 vertebral foramen
- ⑩ 椎弓根 pedicle
- ⑪ 上肋骨窩 superior costal facet
- ⑫ 横突肋骨窩 costal facet of transverse process
- ⑬ 下肋骨窩 inferior costal facet (TH1にはなし。)<sup>pital</sup>

# 胸椎 Th3 前面 第3胸椎 前面 (Thoracic vertebra 3 anterior surface)

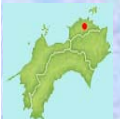ステレオ赤青メガネ使用

Th3



- ① 下関節面(下関節突起関節面)  
inferior articular surface
- ② 椎体 vertebral body
- ③ 横突起 transverse process
- ④ 椎弓板 lamina
- ⑤ 下関節突起 inferior articular process
- ⑥ 棘突起 spinous process
- ⑦ 後外側唇 posteriolateral lip
- ⑧ 上関節突起 superior articular process

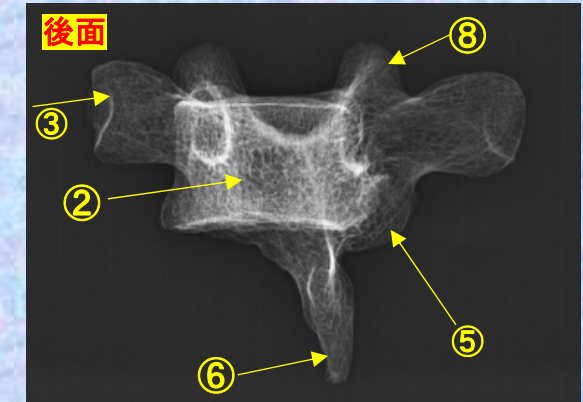
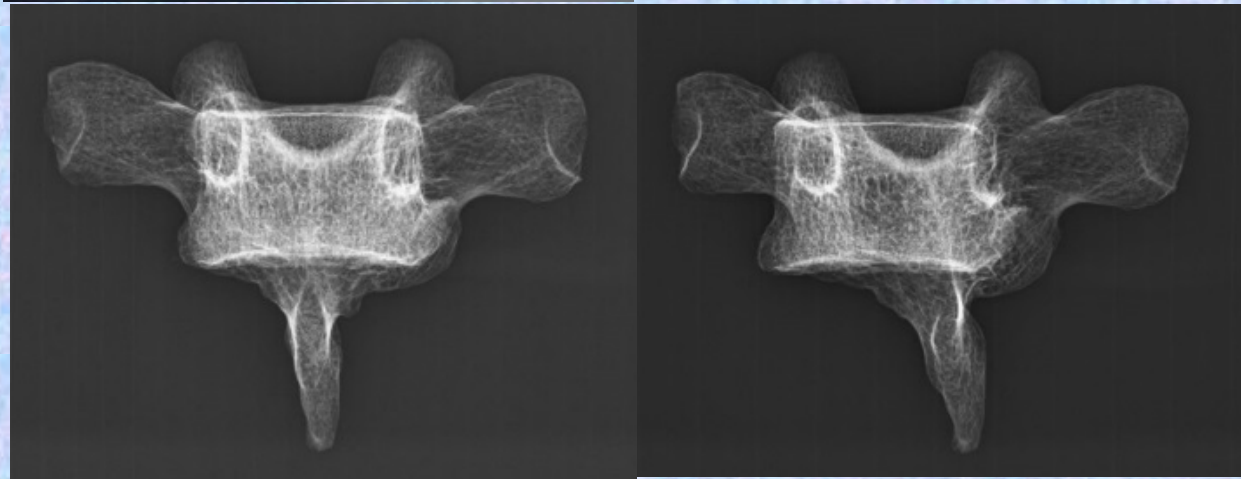
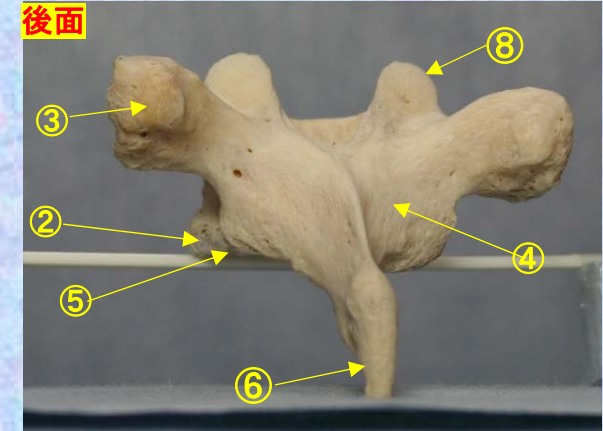
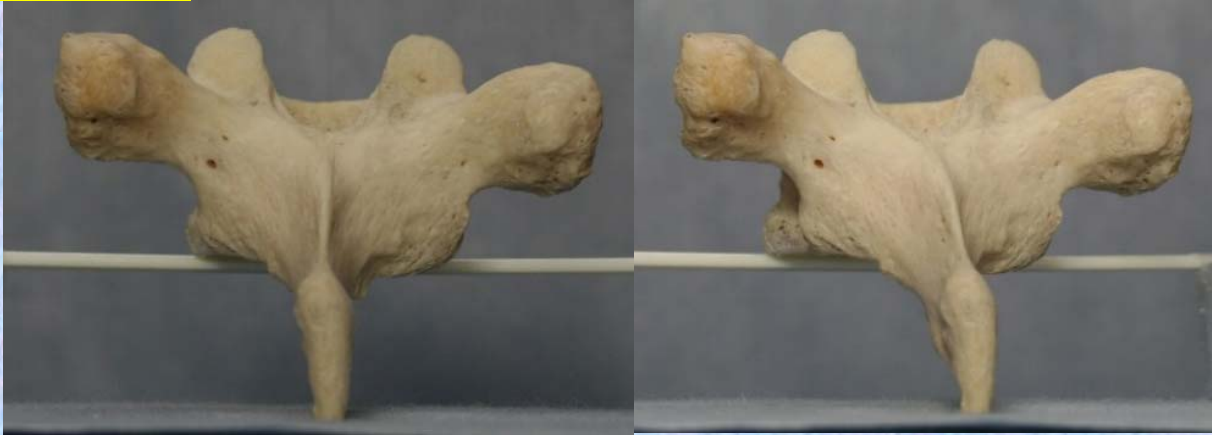- ⑨ 椎孔 vertebral foramen
- ⑩ 椎弓根 pedicle
- ⑪ 上肋骨窩 superior costal facet
- ⑫ 横突肋骨窩 costal facet of transverse process
- ⑬ 下肋骨窩 inferior costal facet (TH1にはなし。)



**胸椎 Th3 後面** 第 3 胸椎 後面(Thoracic vertebra 3 posterior surface)

ステレオ視

Th3



- ① 下関節面(下関節突起関節面) inferior articular surface
- ② 椎体 vertebral body
- ③ 横突起 transverse process
- ④ 椎弓板 lamina
- ⑤ 下関節突起 inferior articular process
- ⑥ 棘突起 spinous process

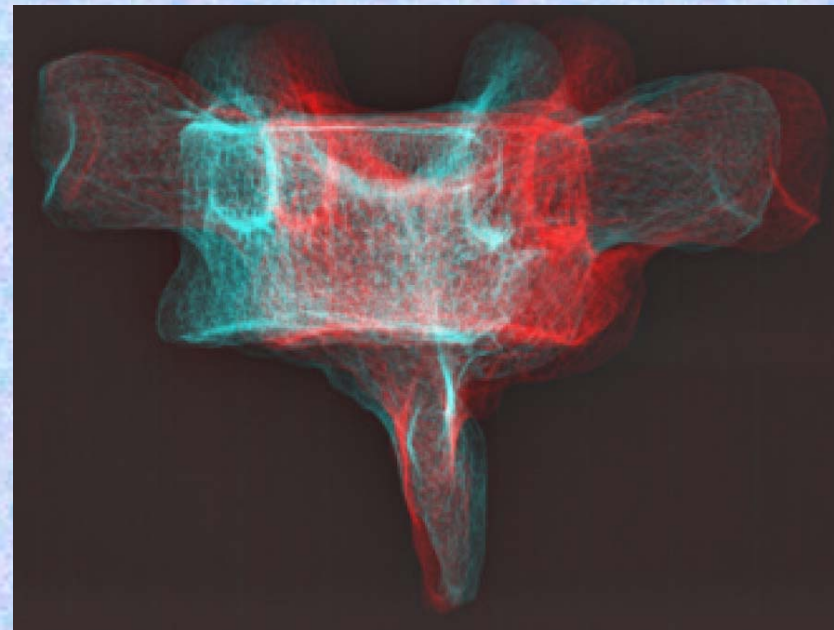
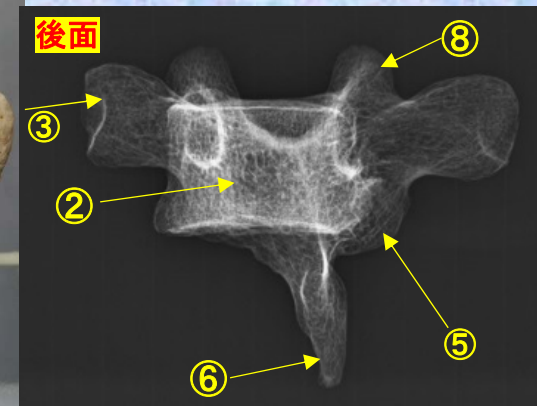
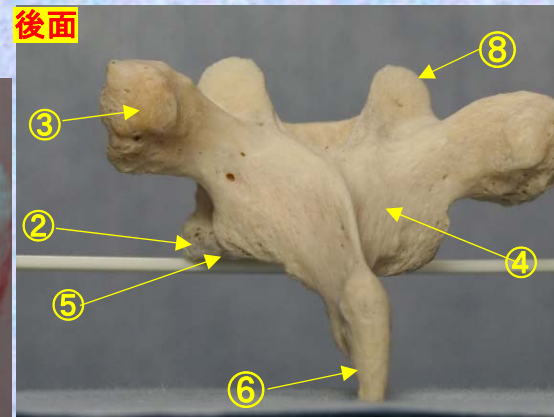
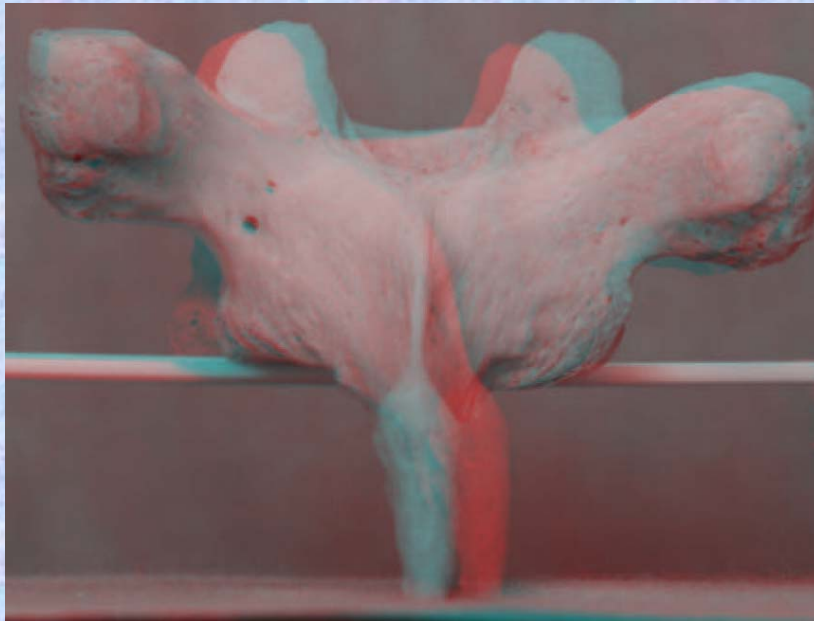
- ⑦ 後外側唇 posteriolateral lip
- ⑧ 上関節突起 superior articular process
- ⑨ 椎孔 vertebral foramen
- ⑩ 椎弓根 pedicle
- ⑪ 上肋骨窩 superior costal facet
- ⑫ 横突肋骨窩 costal facet of transverse process
- ⑬ 下肋骨窩 inferior costal facet(TH1にはなし。)

*pital*

# 胸椎 Th3 後面 第 3 胸椎 後面 (Thoracic vertebra 3 posterior surface)

ステレオ赤青メガネ使用

Th3



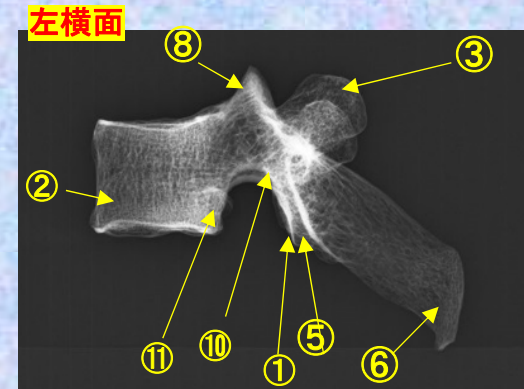
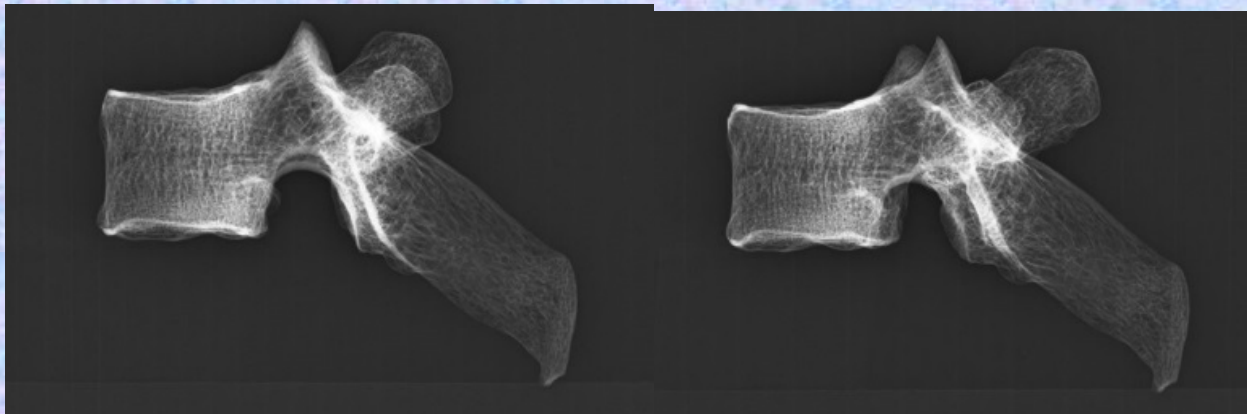
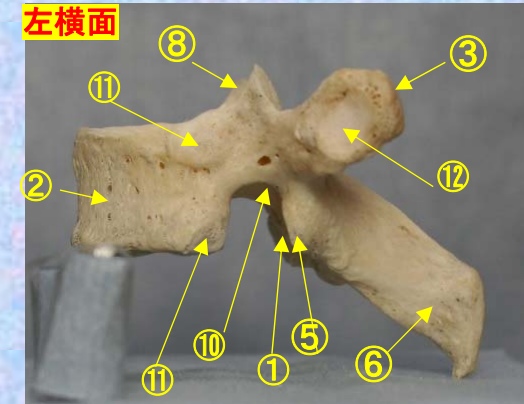
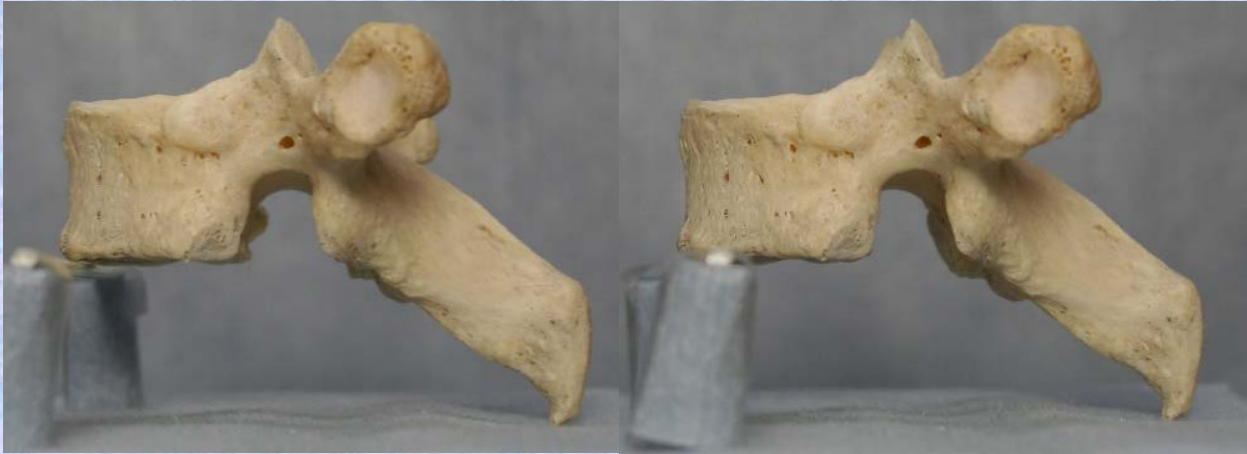- ①下関節面(下関節突起関節面)  
inferior articular surface
- ②椎体 vertebral body
- ③横突起 transverse process
- ④椎弓板 lamina
- ⑤下関節突起 inferior articular process
- ⑥棘突起 spinous process
- ⑦後外側唇 posteriolateral lip
- ⑧上関節突起 superior articular process
- ⑨椎孔 vertebral foramen
- ⑩椎弓根 pedicle

- ⑪上肋骨窩 superior costal facet
- ⑫横突肋骨窩 costal facet of transverse process
- ⑬下肋骨窩 inferior costal facet (TH1にはなし。)

**胸椎 Th3 側面** 第3胸椎 側面 (Thoracic vertebra 3 lateral surface)

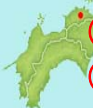ステレオ視

**Th3**



- ①下関節面(下関節突起関節面) inferior articular surface
- ②椎体 vertebral body
- ③横突起 transverse process
- ④椎弓板 lamina
- ⑤下関節突起 inferior articular process
- ⑥棘突起 spinous process

- ⑦後外側唇 posteriolateral lip
- ⑧上関節突起 superior articular process
- ⑨椎孔 vertebral foramen
- ⑩椎弓根 pedicle
- ⑪上肋骨窩 superior costal facet
- ⑫横突肋骨窩 costal facet of transverse process
- ⑬下肋骨窩 inferior costal facet (TH1にはなし。)



*spital*

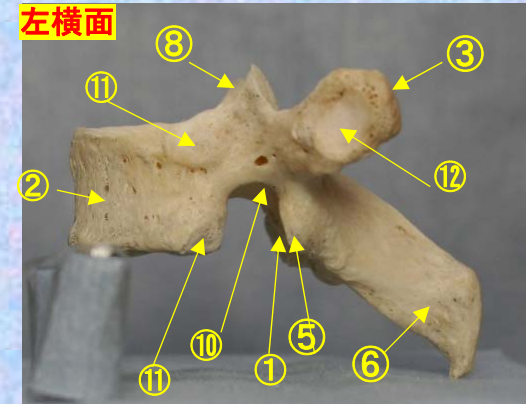
**胸椎 Th3 側面** 第3胸椎 側面 (Thoracic vertebra 3 lateral surface)

ステレオ赤青メガネ使用

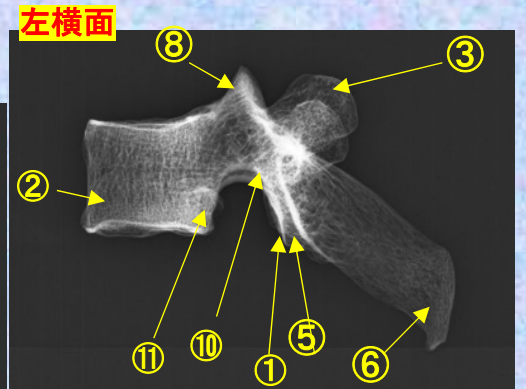
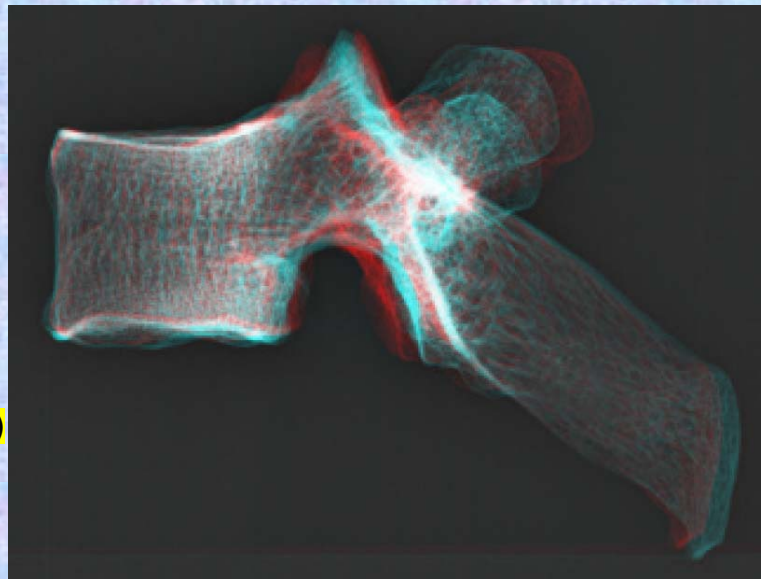
**Th3**



- ①下関節面(下関節突起関節面)  
inferior articular surface
- ②椎体 vertebral body
- ③横突起 transverse process
- ④椎弓板 lamina
- ⑤下関節突起  
inferior articular process
- ⑥棘突起 spinous process



- ⑦後外側唇 posteriolateral lip
- ⑧上関節突起  
superior articular process
- ⑨椎孔 vertebral foramen
- ⑩椎弓根 pedicle
- ⑪上肋骨窩 superior costal facet
- ⑫横突肋骨窩  
costal facet of transverse process
- ⑬下肋骨窩  
inferior costal facet (TH1にはなし。)

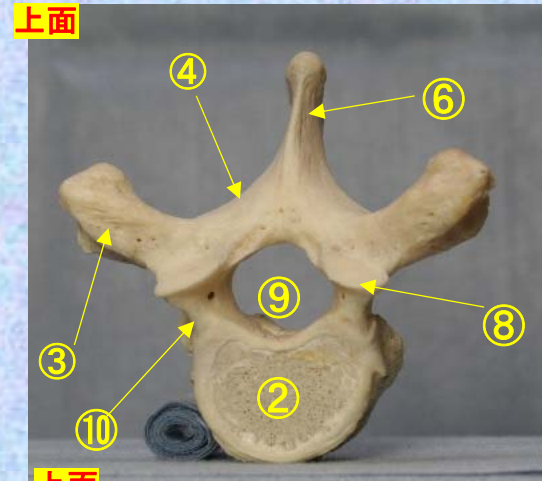
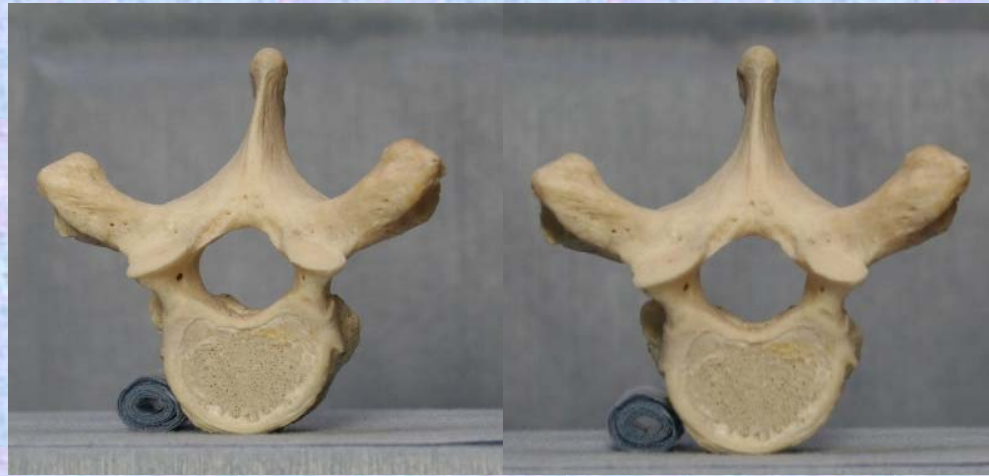



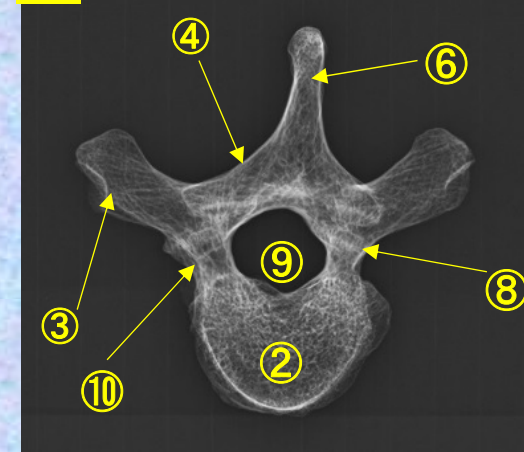
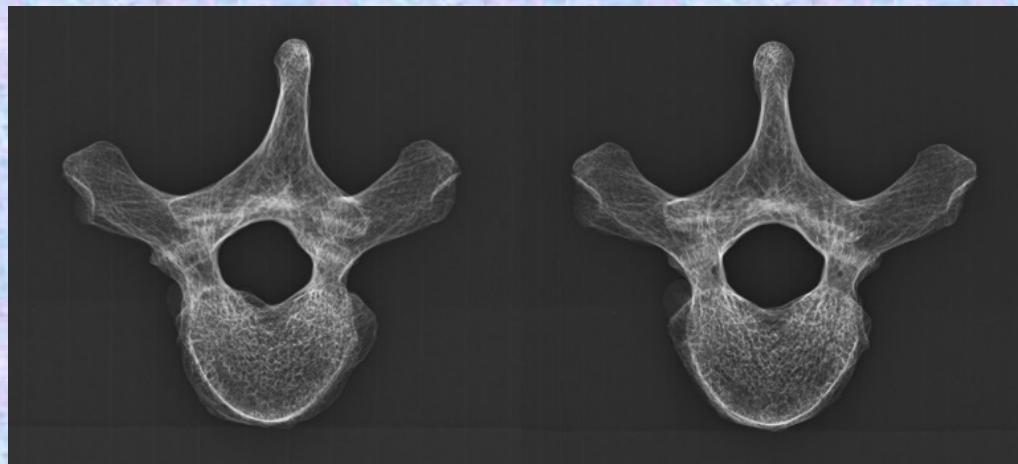
胸椎 Th3 上面 第 3 胸椎 上面 ( Thoracic vertebra 3 )

ステレオ視

Th3

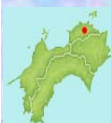

上面



- ①下関節面(下関節突起関節面) inferior articular surface
- ②椎体 vertebral body
- ③横突起 transverse process
- ④椎弓板 lamina
- ⑤下関節突起 inferior articular process
- ⑥棘突起 spinous process

- ⑦後外側唇 posteriolateral lip
- ⑧上関節突起 superior articular process
- ⑨椎孔 vertebral foramen
- ⑩椎弓根 pedicle
- ⑪上肋骨窩 superior costal facet
- ⑫横突肋骨窩 costal facet of transverse process
- ⑬下肋骨窩 inferior costal facet(TH1にはなし。)



vital

胸椎 Th2 上面

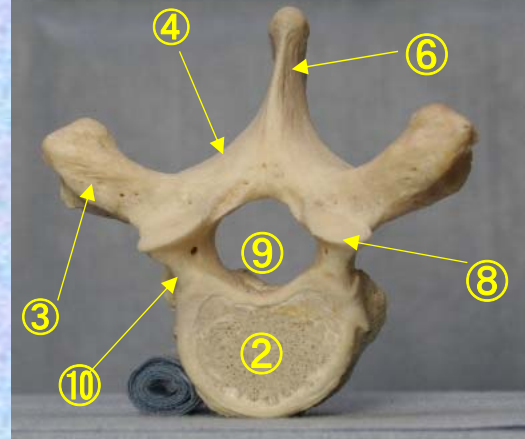
第 2 胸椎 上面

( Thoracic vertebra 2 )

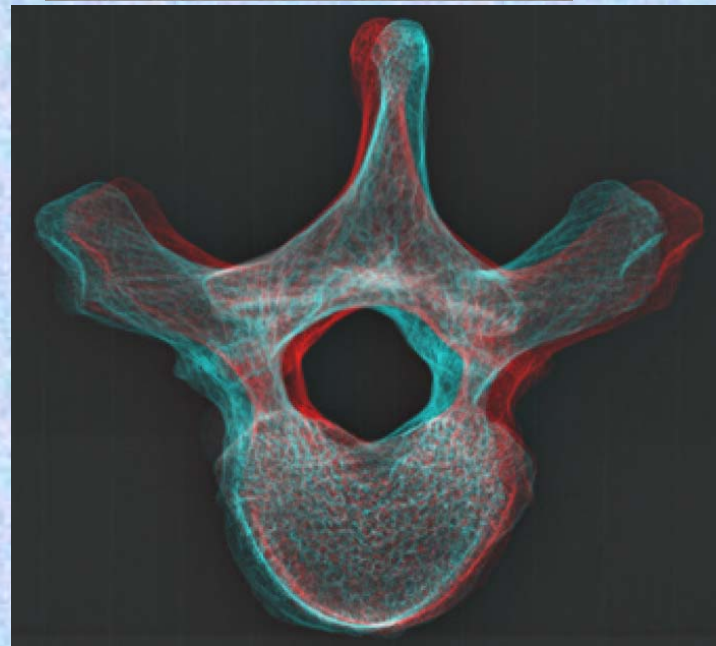
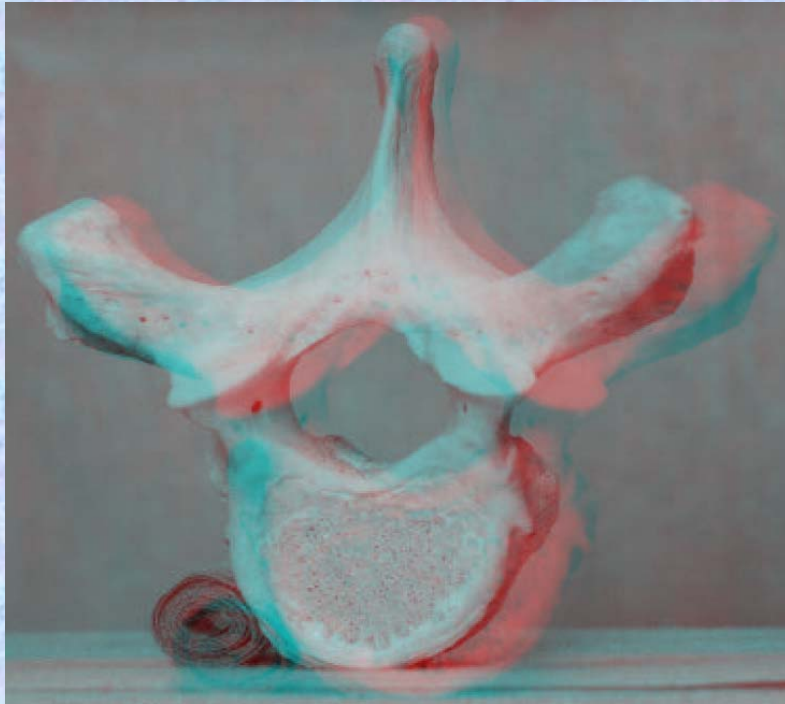
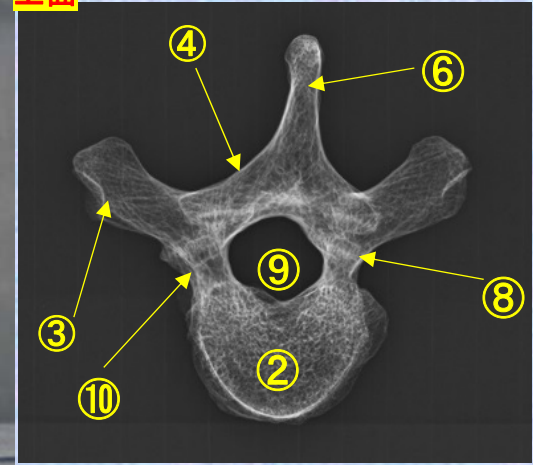
ステレオ赤青メガネ使用

Th3

上面



上面



- ①下関節面(下関節突起関節面)  
inferior articular surface
- ②椎体 vertebral body
- ③横突起 transverse process
- ④椎弓板 lamina
- ⑤下関節突起 inferior articular process
- ⑥棘突起 spinous process
- ⑦後外側唇 posteriolateral lip
- ⑧上関節突起 superior articular process
- ⑨椎孔 vertebral foramen
- ⑩椎弓根 pedicle

- ⑪上肋骨窩 superior costal facet
- ⑫横突肋骨窩 costal facet of transverse process
- ⑬下肋骨窩 inferior costal facet(TH1にはなし。)

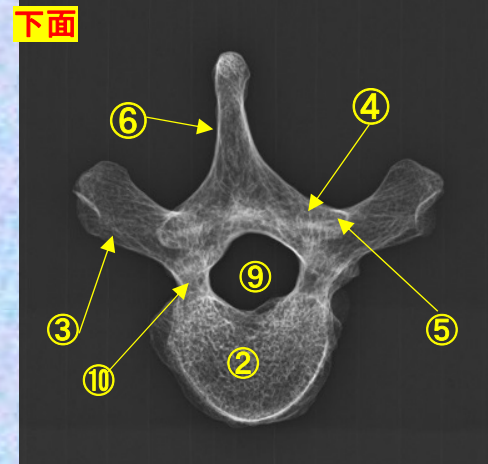
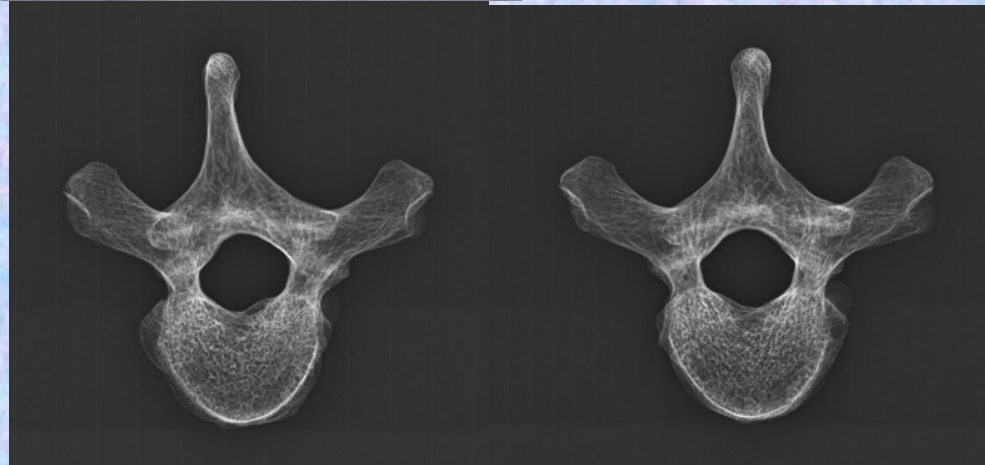
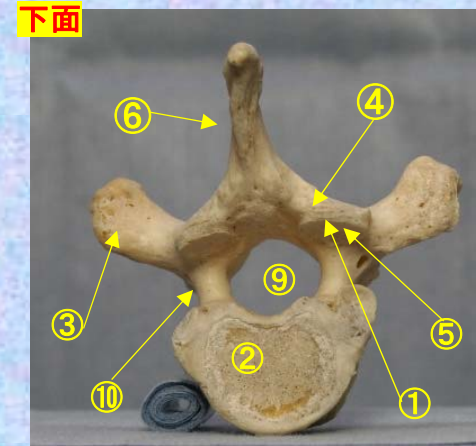
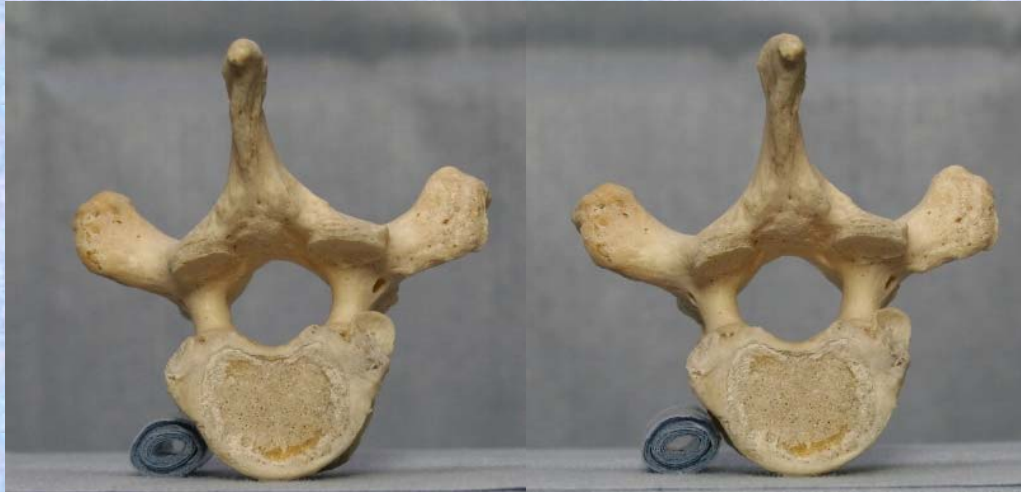胸椎 Th3 下面

第3胸椎 下面

( Thoracic vertebra 3 )

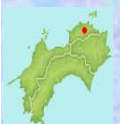ステレオ視

Th3



- ①下関節面(下関節突起関節面) inferior articular surface
- ②椎体 vertebral body
- ③横突起 transverse process
- ④椎弓板 lamina
- ⑤下関節突起 inferior articular process
- ⑥棘突起 spinous process

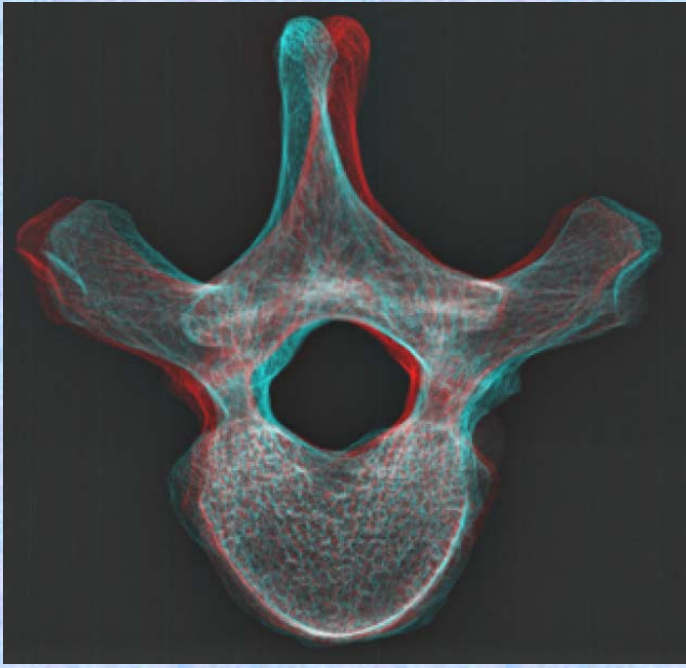
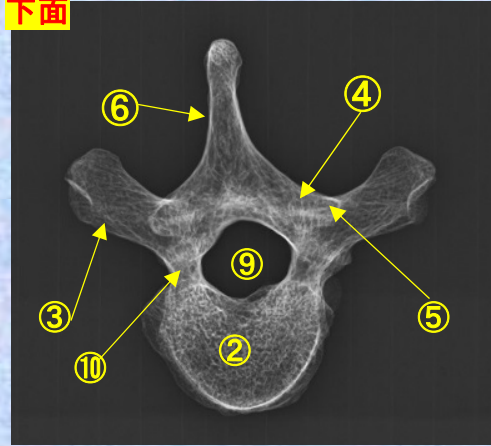
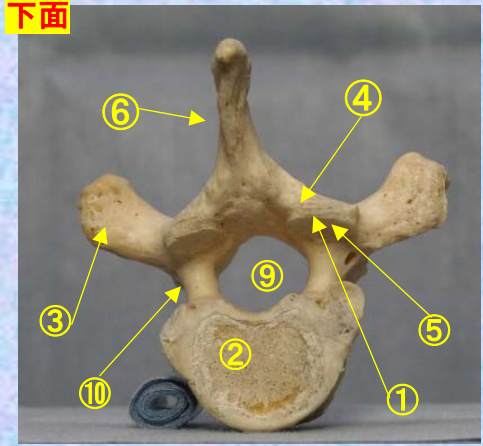

- ⑦後外側唇 posteriolateral lip
- ⑧上関節突起 superior articular process
- ⑨椎孔 vertebral foramen
- ⑩椎弓根 pedicle
- ⑪上肋骨窩 superior costal facet
- ⑫横突肋骨窩 costal facet of transverse process
- ⑬下肋骨窩 inferior costal facet (TH1にはなし。)<sup>spital</sup>



胸椎 Th3 下面 第 3 頸椎 下面 (Thoracic vertebra 3)

ステレオ赤青メガネ使用

Th3



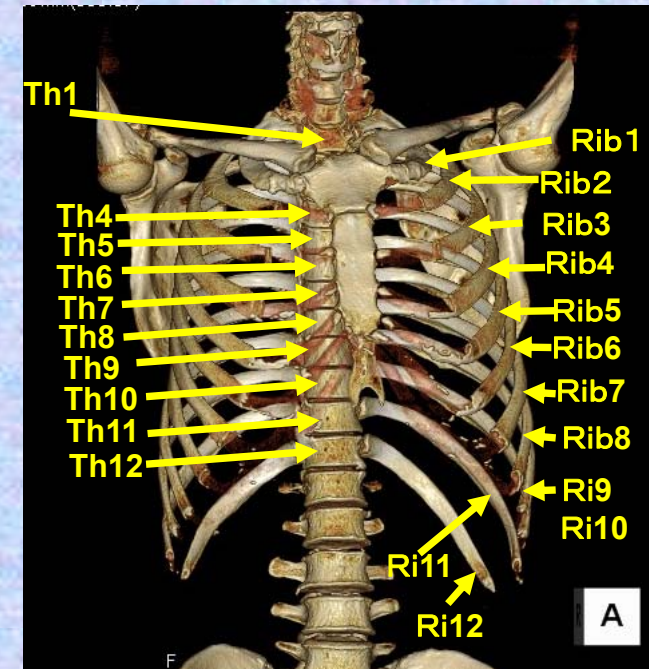
- ①下関節面(下関節突起関節面) inferior articular surface
- ②椎体 vertebral body
- ③横突起 transverse process
- ④椎弓板 lamina
- ⑤下関節突起 inferior articular process
- ⑥棘突起 spinous process
- ⑦後外側唇 posteriolateral lip
- ⑧上関節突起 superior articular process
- ⑨椎孔 vertebral foramen

- ⑩椎弓根 pedicle
- ⑪上肋骨窩 superior costal facet
- ⑫横突肋骨窩 costal facet of transverse process
- ⑬下肋骨窩 inferior costal facet (TH1にはなし。)

# 第4胸椎

## Thoracic vertebra 4

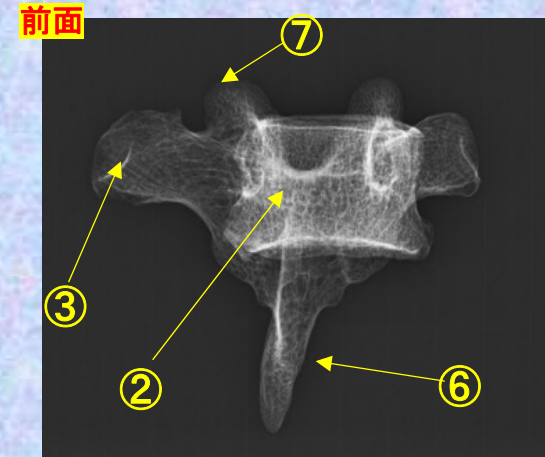
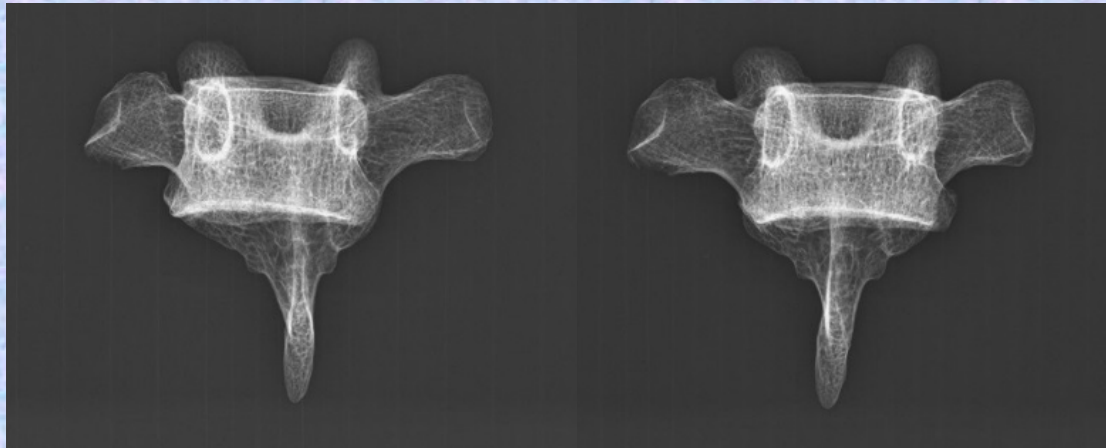
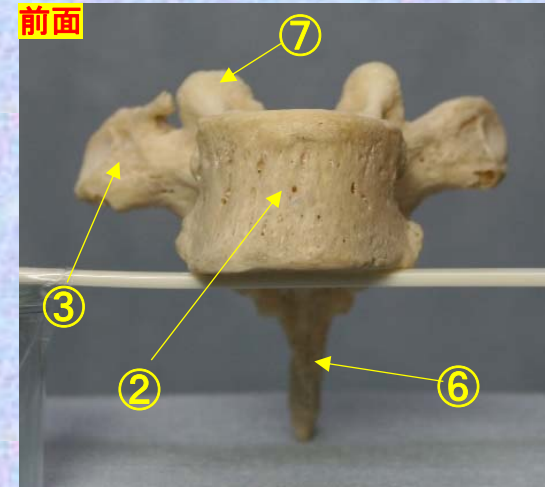
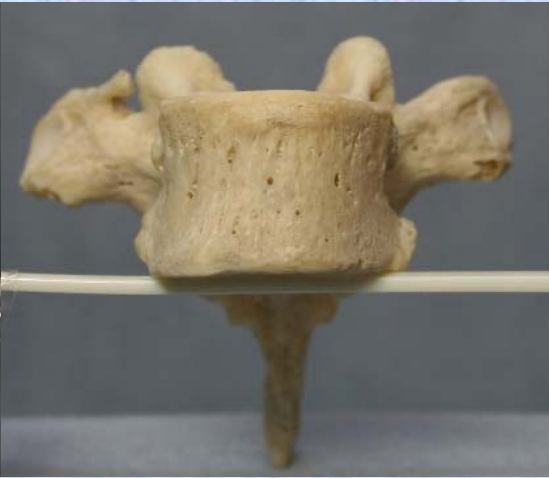
### Th4



胸椎 Th4 前面 第4胸椎 前面 (Thoracic vertebra 4 anterior surface)

ステレオ視

Th4



- ①下関節面(下関節突起関節面) inferior articular surface
- ②椎体 vertebral body
- ③横突起 transverse process
- ④椎弓板 lamina
- ⑤下関節突起 inferior articular process
- ⑥棘突起 spinous process

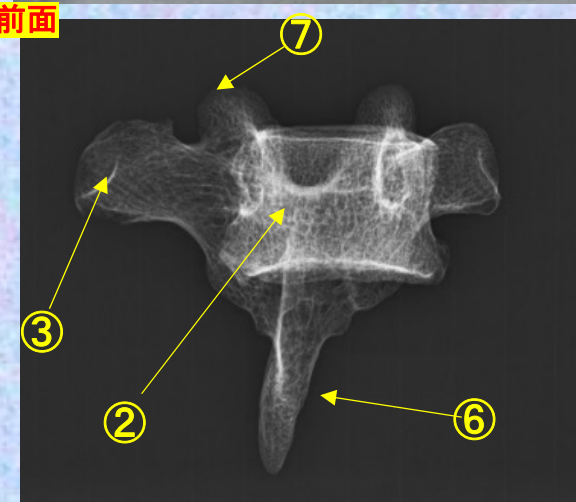
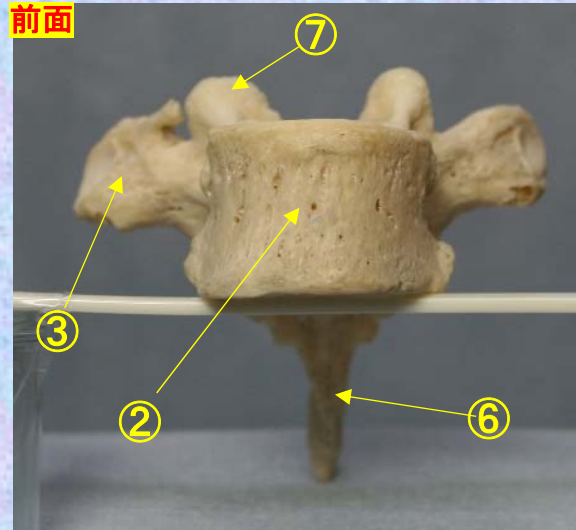
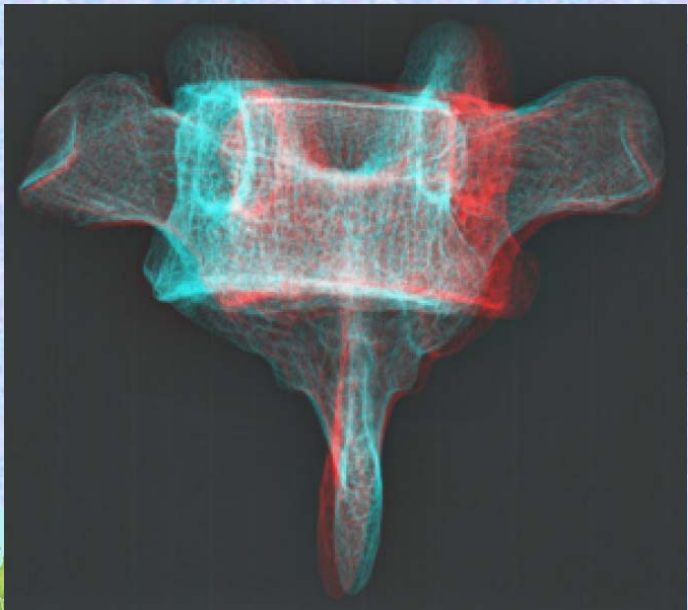

- ⑦上関節突起 superior articular process
- ⑧椎孔 vertebral foramen
- ⑨椎弓根 pedicle
- ⑩上肋骨窩 superior costal facet
- ⑪横突肋骨窩 costal facet of transverse process
- ⑫下肋骨窩 inferior costal facet



**胸椎 Th4 前面** 第4胸椎 前面 (Thoracic vertebra 4 anterior surface)

ステレオ赤青メガネ使用

**Th4**

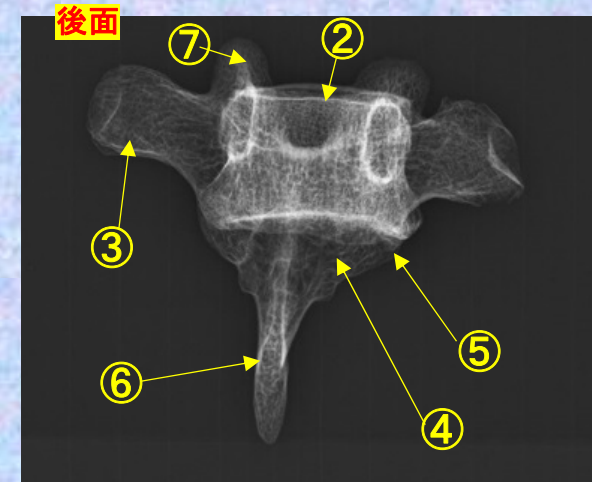
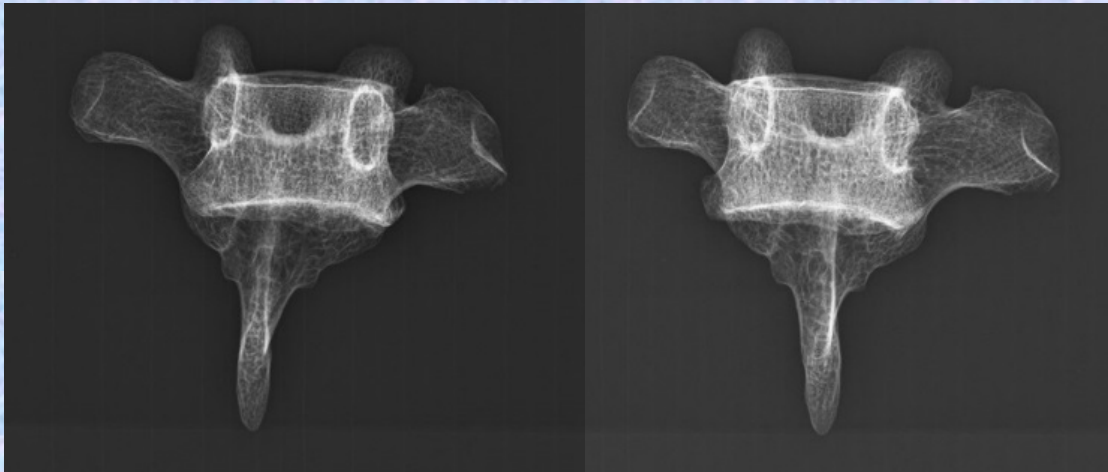
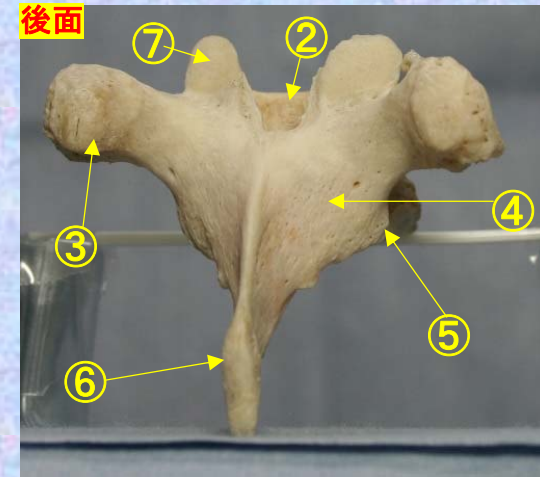
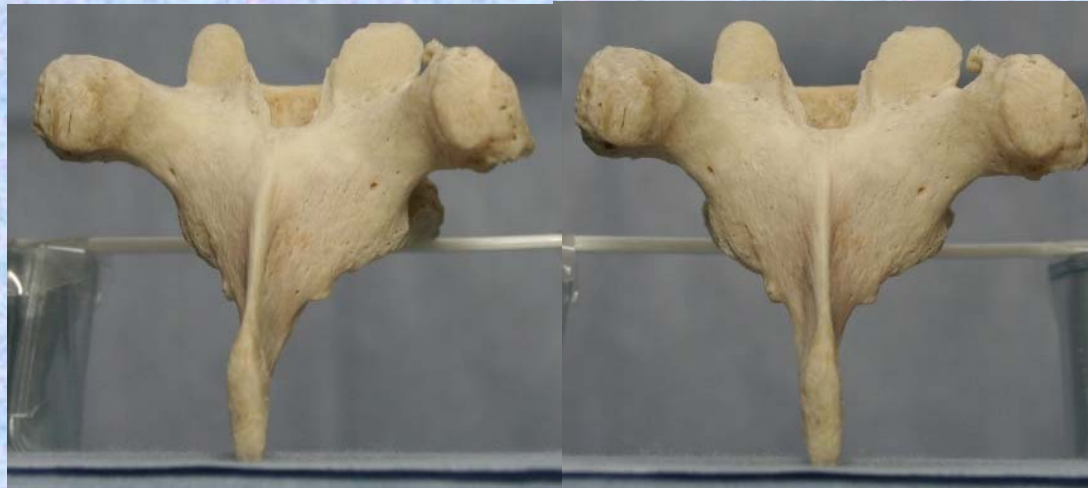

- ①下関節面(下関節突起関節面)  
inferior articular surface
- ②椎体 vertebral body
- ③横突起 transverse process
- ④椎弓板 lamina
- ⑤下関節突起  
inferior articular process
- ⑥棘突起 spinous process
- ⑦上関節突起  
superior articular process
- ⑧椎孔 vertebral foramen
- ⑨椎弓根 pedicle
- ⑩上肋骨窩 superior costal facet
- ⑪横突肋骨窩  
costal facet of transverse process
- ⑫下肋骨窩 inferior costal facet

# 胸椎 Th4 後面 第 4 胸椎 後面(Thoracic vertebra 4 posterior surface)

ステレオ視

Th4



- ①下関節面(下関節突起関節面) inferior articular surface
- ②椎体 vertebral body
- ③横突起 transverse process
- ④椎弓板 lamina
- ⑤下関節突起 inferior articular process
- ⑥棘突起 spinous process

- ⑦上関節突起 superior articular process
- ⑧椎孔 vertebral foramen
- ⑨椎弓根 pedicle
- ⑩上肋骨窩 superior costal facet
- ⑪横突肋骨窩 costal facet of transverse process
- ⑫下肋骨窩 inferior costal facet

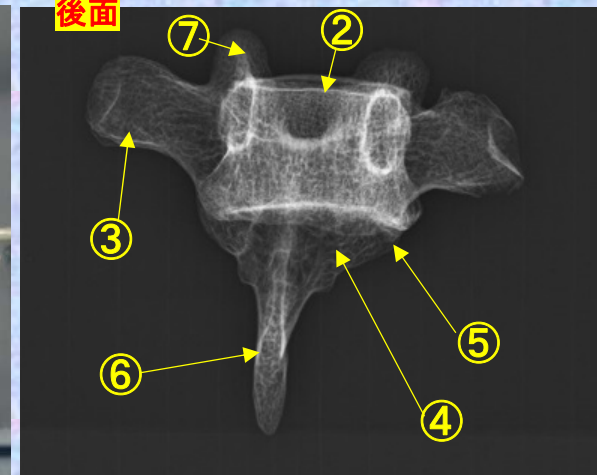
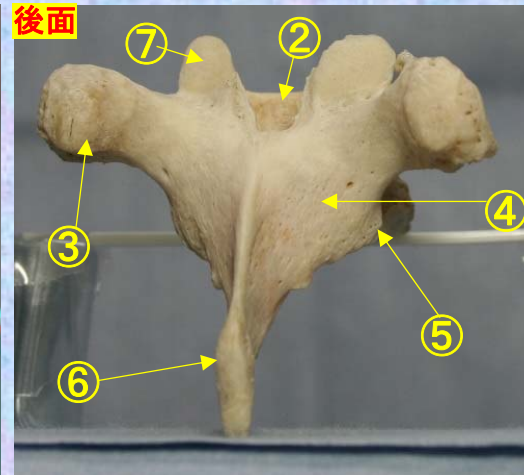
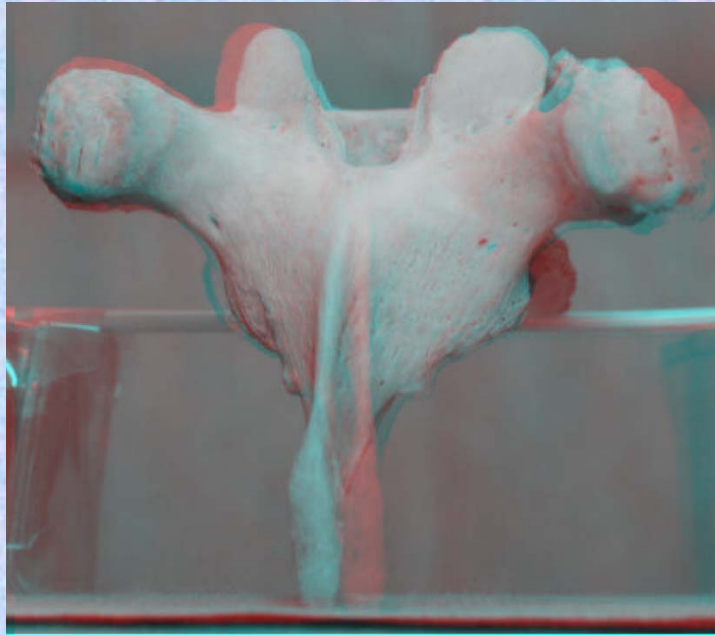




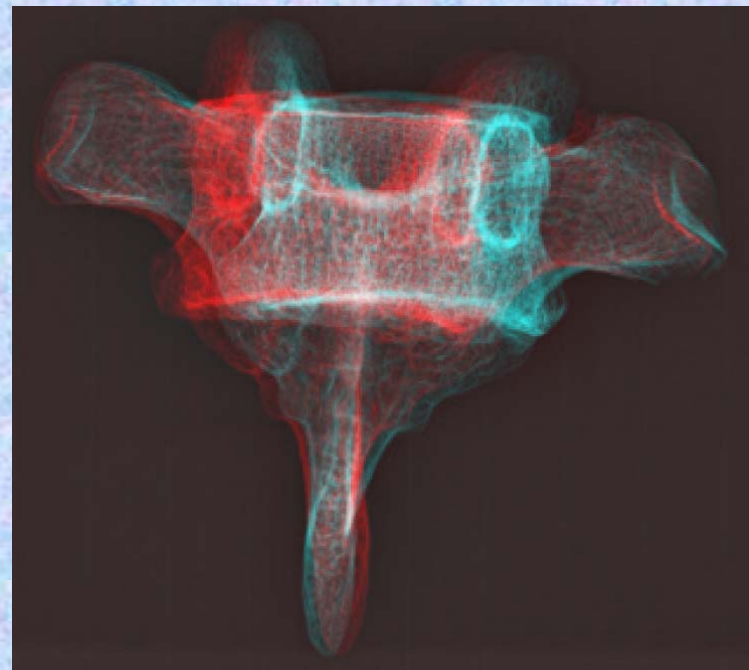
# 胸椎 Th3 後面 第 3 胸椎 後面 (Thoracic vertebra 3 posterior surface)

ステレオ赤青メガネ使用

Th4



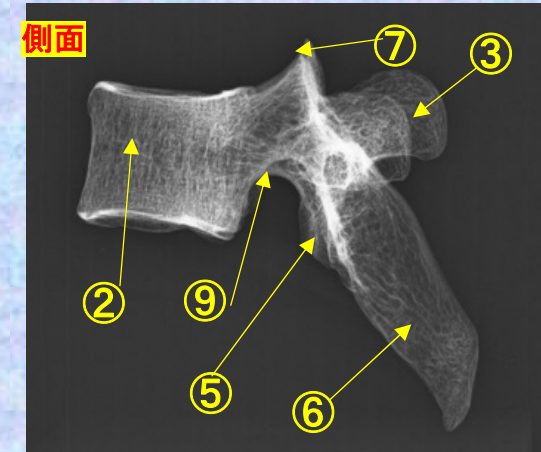
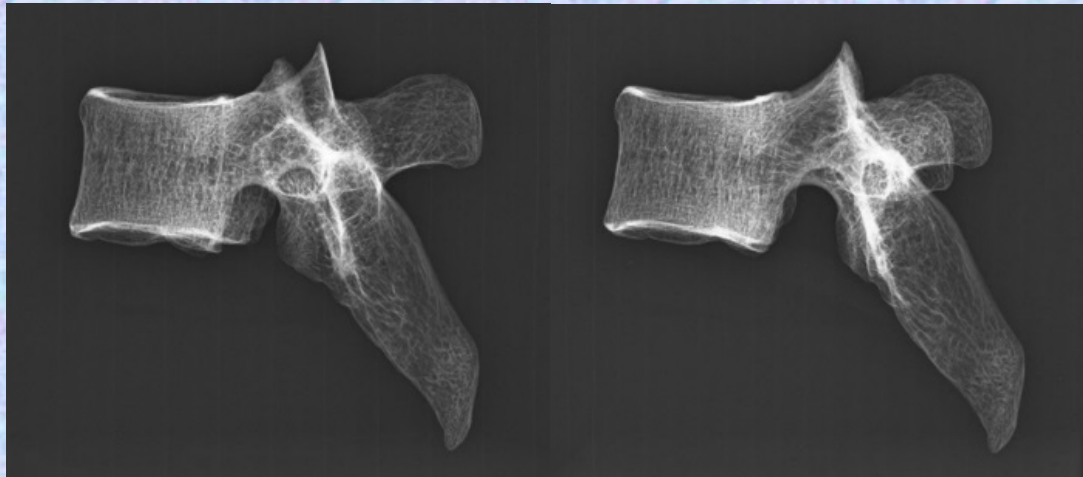
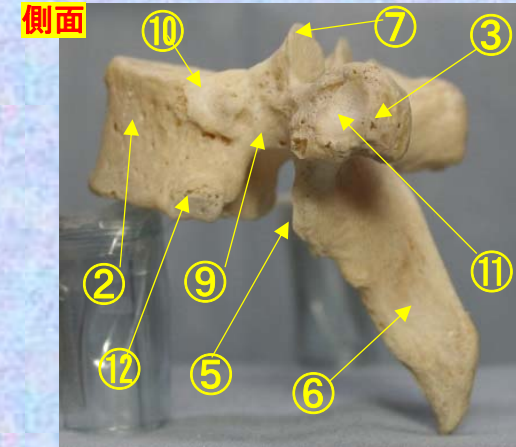
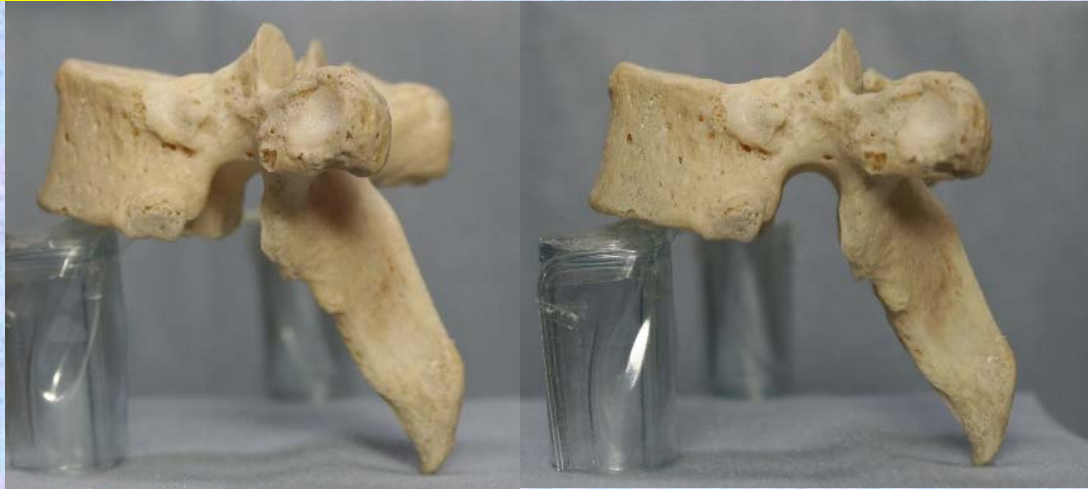- ①下関節面(下関節突起関節面)  
inferior articular surface
- ②椎体 vertebral body
- ③横突起 transverse process
- ④椎弓板 lamina
- ⑤下関節突起 inferior articular process
- ⑥棘突起 spinous process
- ⑦上関節突起 superior articular process
- ⑧椎孔 vertebral foramen
- ⑨椎弓根 pedicle
- ⑩上肋骨窩 superior costal facet
- ⑪横突肋骨窩 costal facet of transverse process
- ⑫下肋骨窩 inferior costal facet



# 胸椎 Th4 側面 第4胸椎 側面 (Thoracic vertebra 4 lateral surface)

ステレオ視

Th4



- ①下関節面(下関節突起関節面) inferior articular surface
- ②椎体 vertebral body
- ③横突起 transverse process
- ④椎弓板 lamina
- ⑤下関節突起 inferior articular process
- ⑥棘突起 spinous process

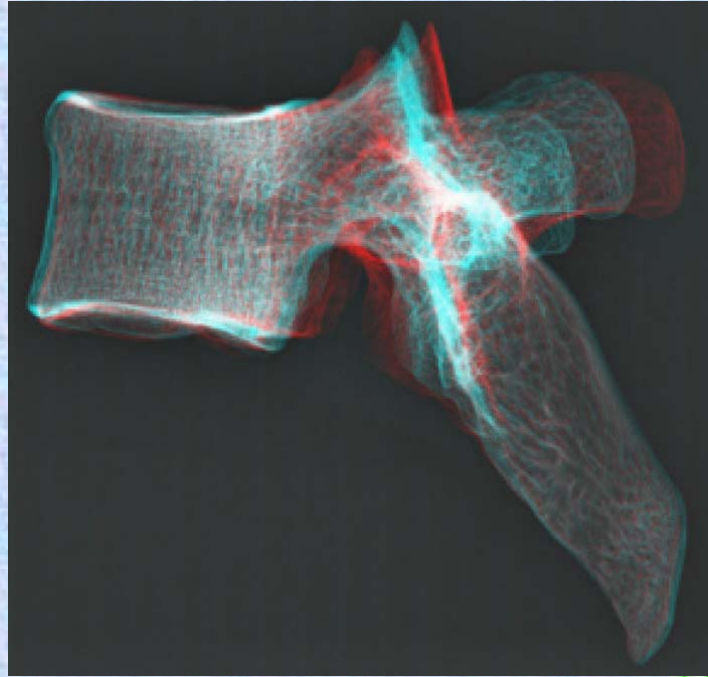
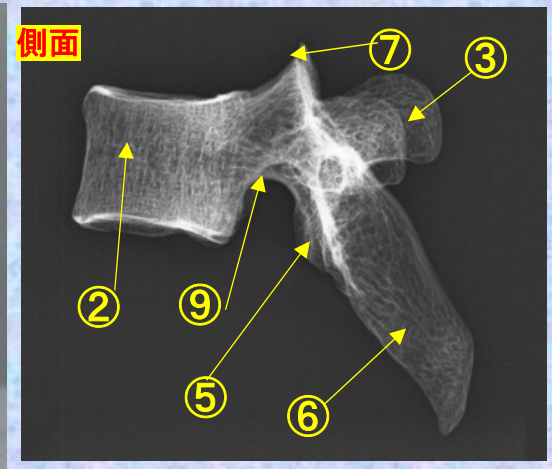
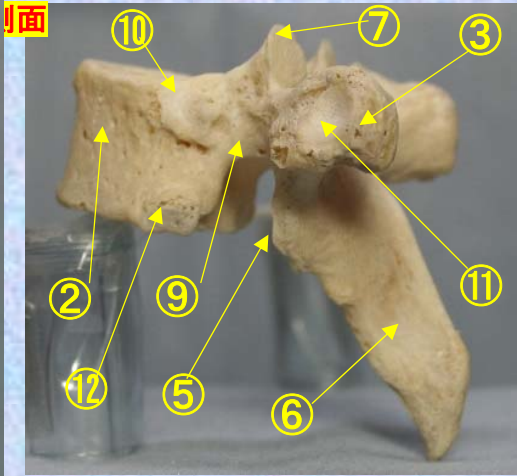
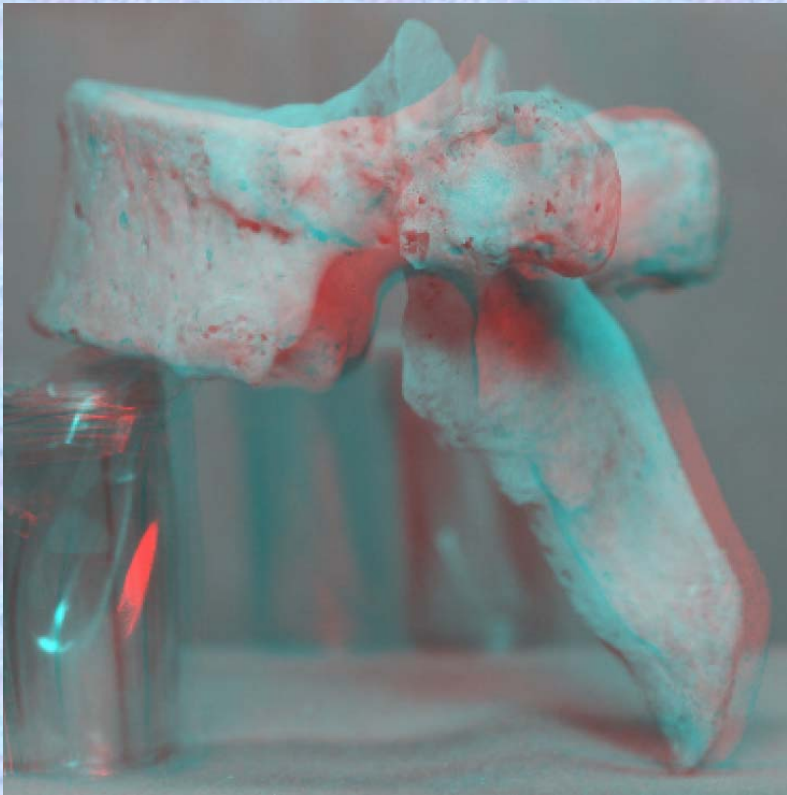- ⑦上関節突起 superior articular process
- ⑧椎孔 vertebral foramen
- ⑨椎弓根 pedicle
- ⑩上肋骨窩 superior costal facet
- ⑪横突肋骨窩 costal facet of transverse process
- ⑫下肋骨窩 inferior costal facet



**胸椎 Th4 側面** 第4胸椎 側面(Thoracic vertebra 4 lateral surface)

ステレオ赤青メガネ使用

Th4



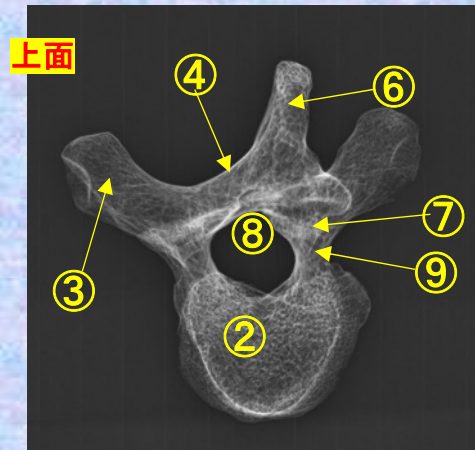
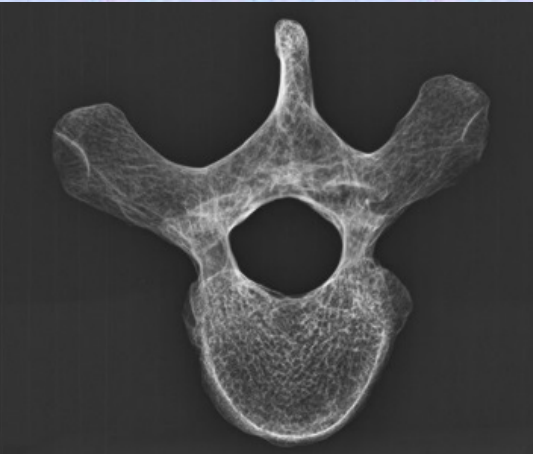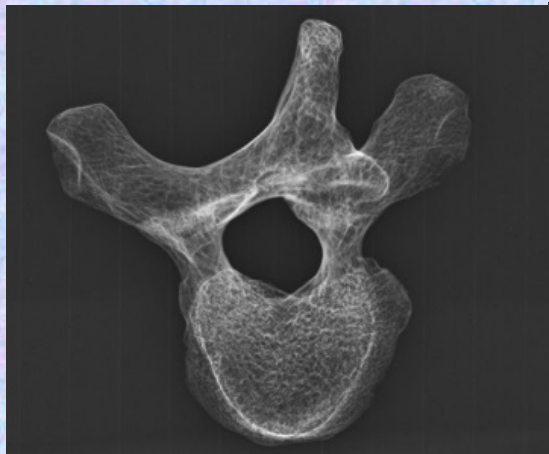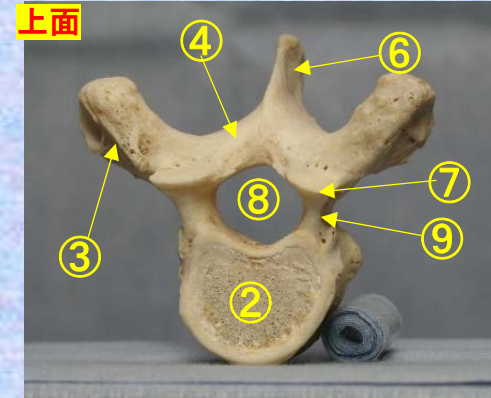
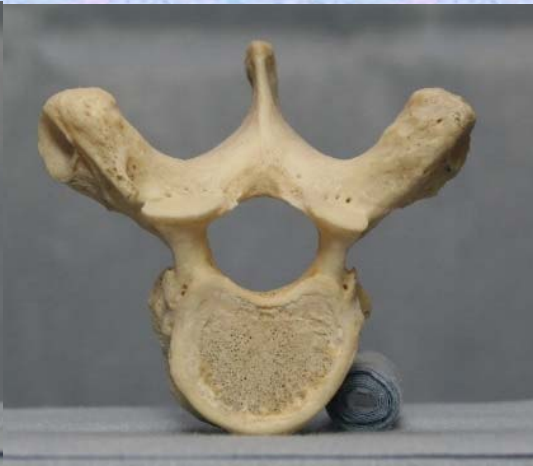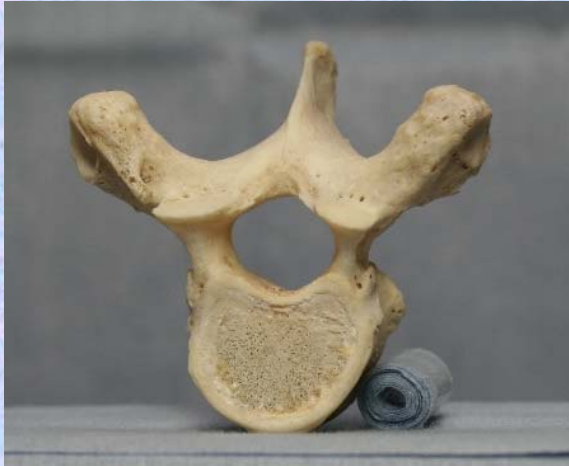- ①下関節面(下関節突起関節面)  
inferior articular surface
- ②椎体 vertebral body
- ③横突起transverse process
- ④椎弓板 lamina
- ⑤下関節突起 inferior articular process
- ⑥棘突起 spinous process
- ⑦上関節突起 superior articular process
- ⑧椎孔 vertebral foramen

- ⑨椎弓根pedicle
- ⑩上肋骨窩  
superior costal facet
- ⑪横突肋骨窩  
costal facet of transverse process
- ⑫下肋骨窩  
inferior costal facet

# 胸椎 Th4 上面 第 4 胸椎 上面 (Thoracic vertebra 4)

ステレオ視

Th4



- ① 下関節面(下関節突起関節面) inferior articular surface
- ② 椎体 vertebral body
- ③ 横突起 transverse process
- ④ 椎弓板 lamina
- ⑤ 下関節突起 inferior articular process
- ⑥ 棘突起 spinous process

- ⑦ 上関節突起 superior articular process
- ⑧ 椎孔 vertebral foramen
- ⑨ 椎弓根 pedicle
- ⑩ 上肋骨窩 superior costal facet
- ⑪ 横突肋骨窩 costal facet of transverse process
- ⑫ 下肋骨窩 inferior costal facet



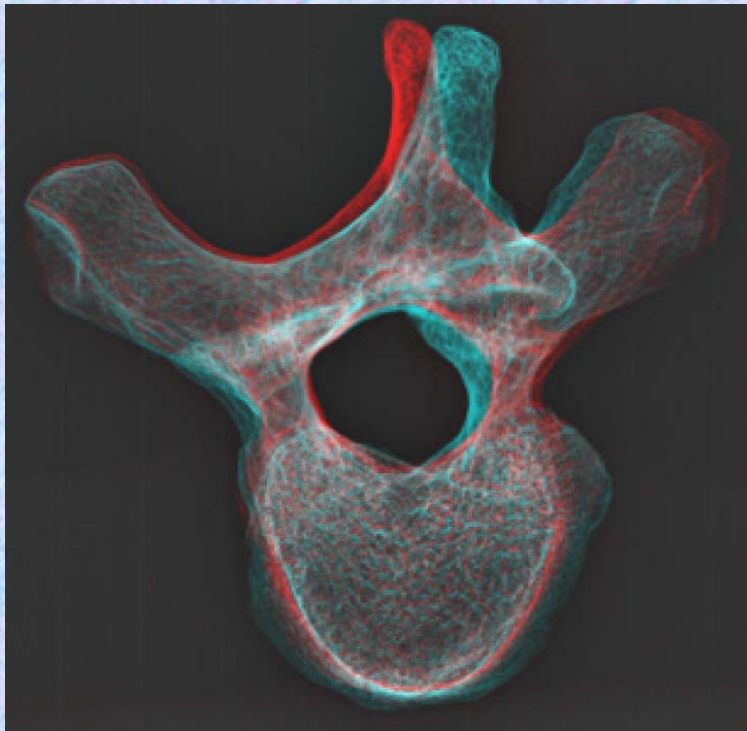
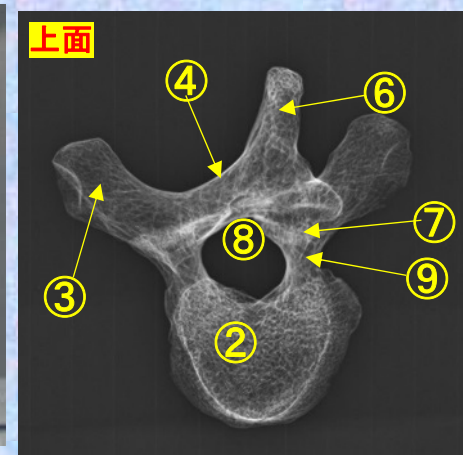
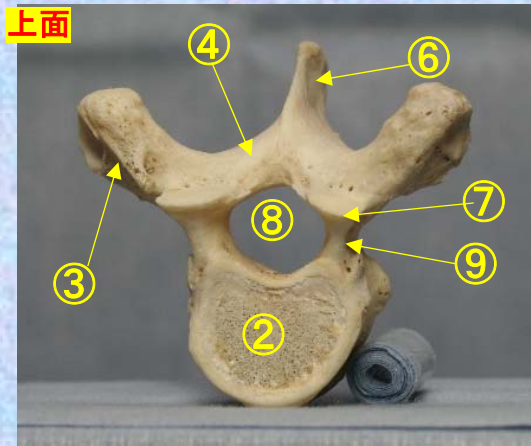
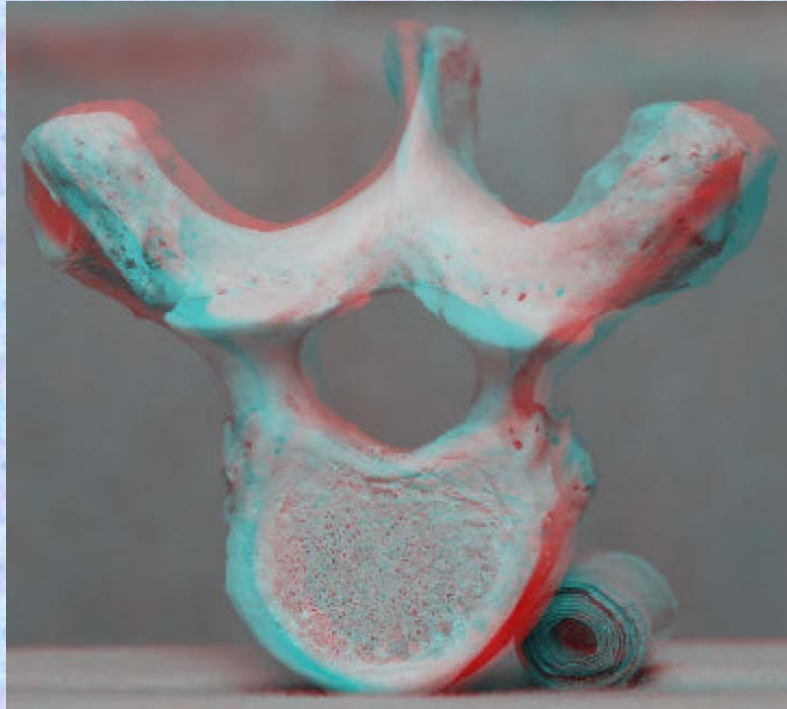
胸椎 Th4 上面

第 4 胸椎 上面

( Thoracic vertebra 4 )

ステレオ赤青メガネ使用

Th4



- ①下関節面(下関節突起関節面)  
inferior articular surface
- ②椎体 vertebral body
- ③横突起transverse process
- ④椎弓板 lamina
- ⑤下関節突起 inferior articular process
- ⑥棘突起 spinous process
- ⑦上関節突起 superior articular process
- ⑧椎孔 vertebral foramen
- ⑨椎弓根pedicle
- ⑩上肋骨窩 superior costal facet
- ⑪横突肋骨窩 costal facet of transverse process
- ⑫下肋骨窩 inferior costal facet

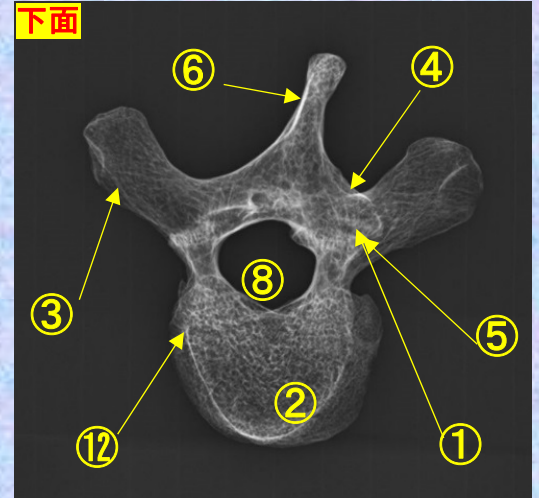
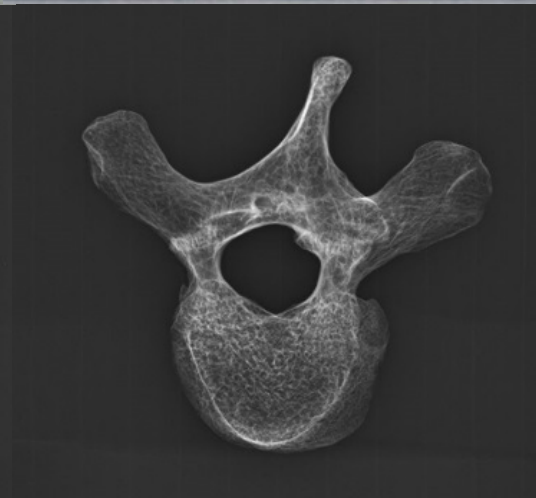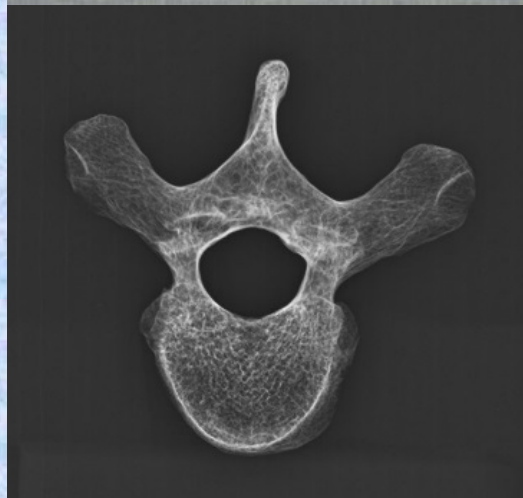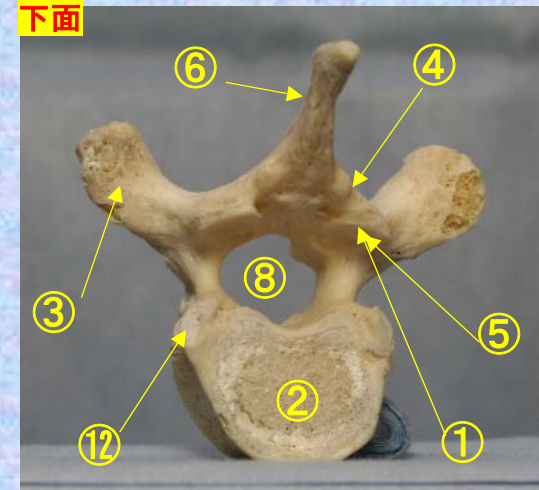
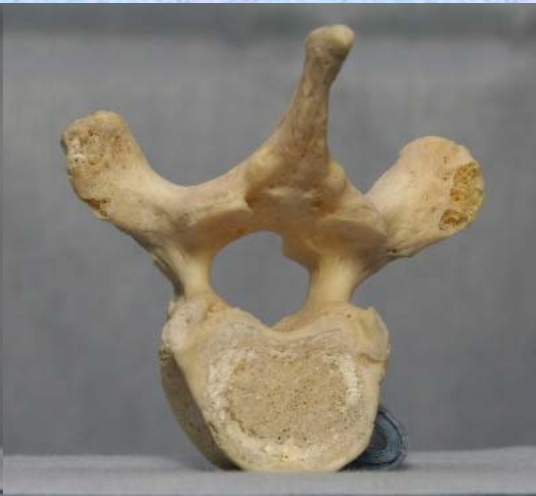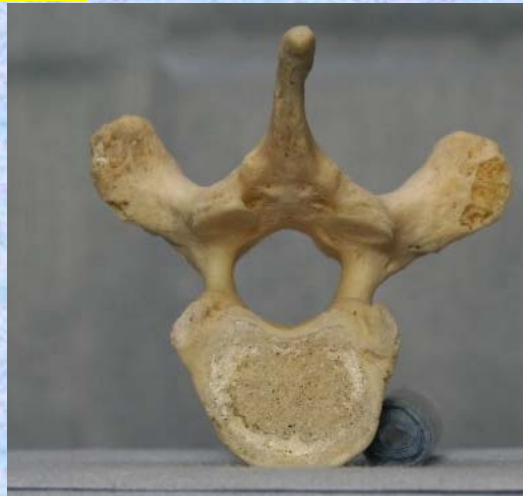胸椎 Th4 下面

第4胸椎 下面

( Thoracic vertebra 4 )

ステレオ視

Th4



- ①下関節面(下関節突起関節面) inferior articular surface
- ②椎体 vertebral body
- ③横突起 transverse process
- ④椎弓板 lamina
- ⑤下関節突起 inferior articular process
- ⑥棘突起 spinous process

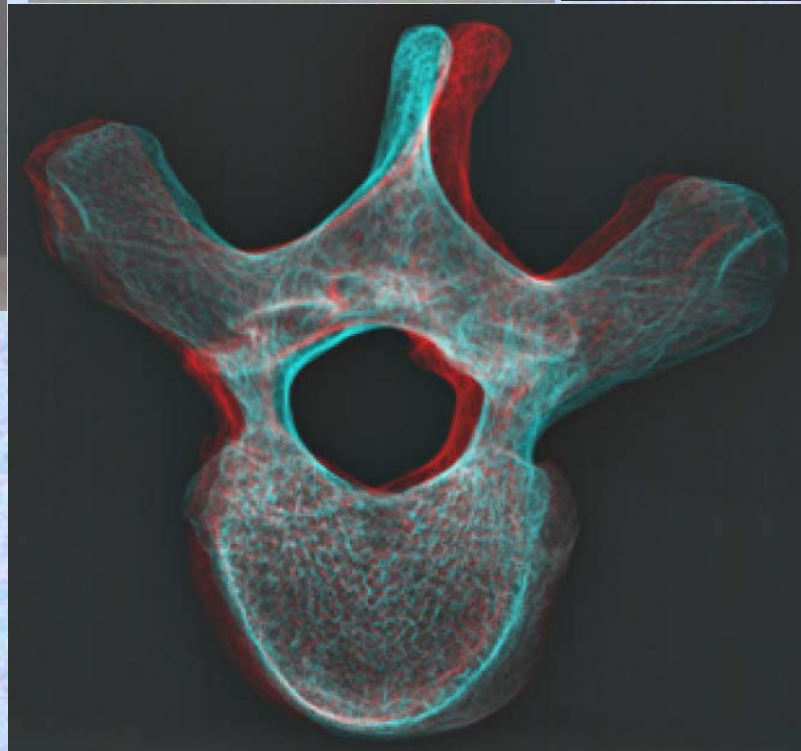
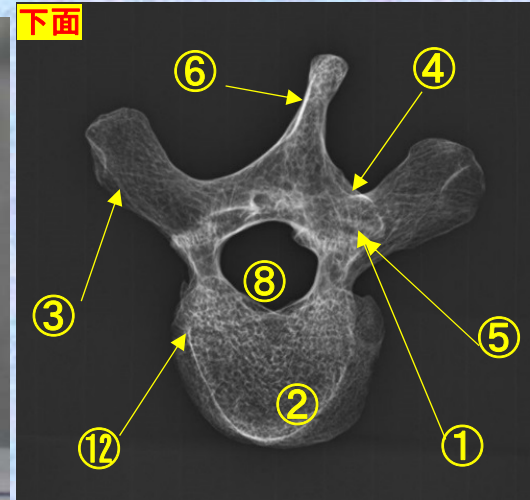
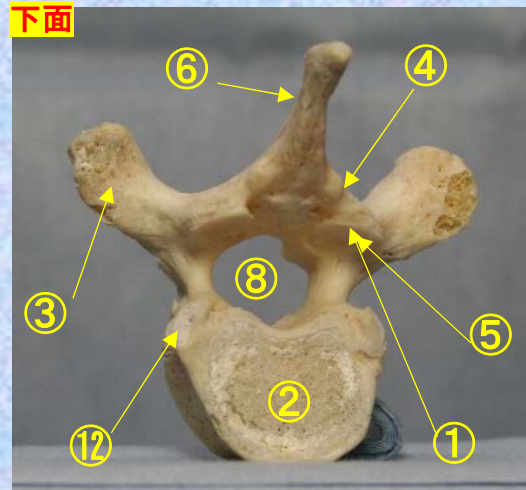
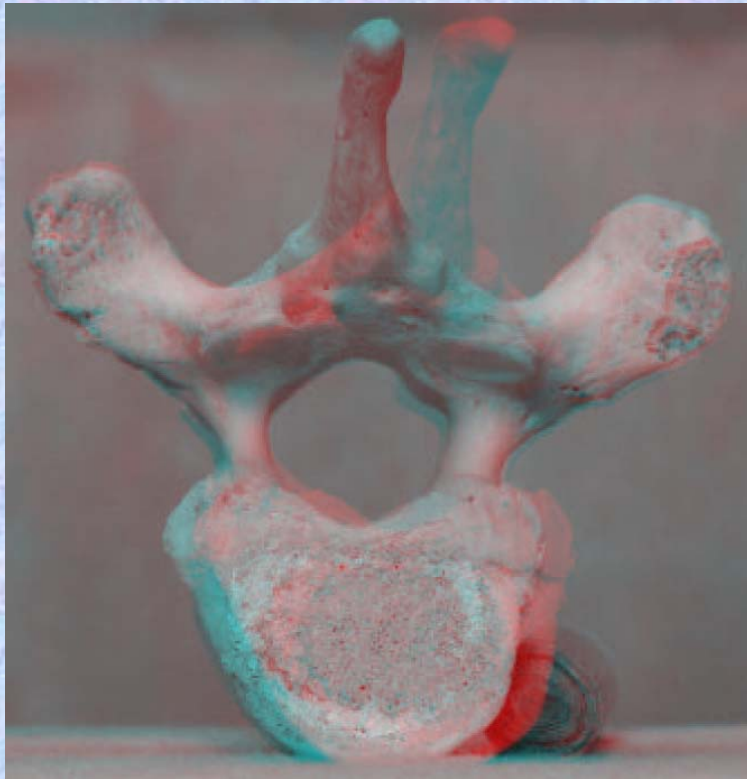
- ⑦上関節突起 superior articular process
- ⑧椎孔 vertebral foramen
- ⑨椎弓根 pedicle
- ⑩上肋骨窩 superior costal facet
- ⑪横突肋骨窩 costal facet of transverse process
- ⑫下肋骨窩 inferior costal facet



胸椎 Th4 下面 第 4 頸椎 下面 (Thoracic vertebra 4)

ステレオ赤青メガネ使用

Th4



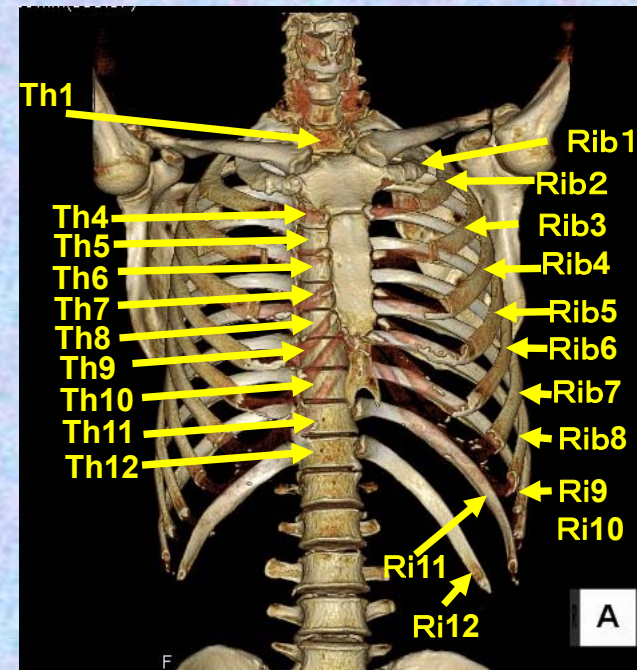
- ①下関節面(下関節突起関節面)  
inferior articular surface
- ②椎体 vertebral body
- ③横突起 transverse process
- ④椎弓板 lamina
- ⑤下関節突起 inferior articular process
- ⑥棘突起 spinous process
- ⑦上関節突起 superior articular process
- ⑧椎孔 vertebral foramen
- ⑨椎弓根 pedicle

- ⑩上肋骨窩  
superior costal facet
- ⑪横突肋骨窩  
costal facet of transverse process
- ⑫下肋骨窩  
inferior costal facet

# 第5胸椎

## Thoracic vertebra 5

### Th5

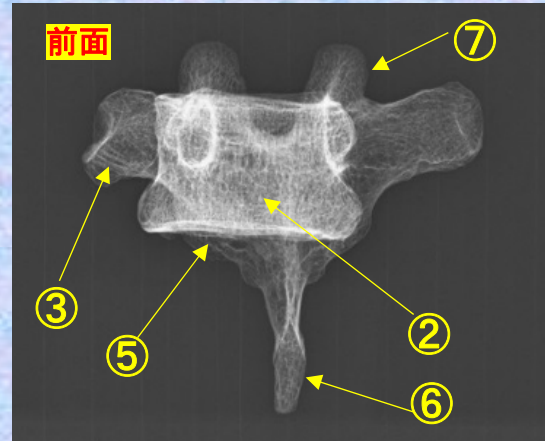
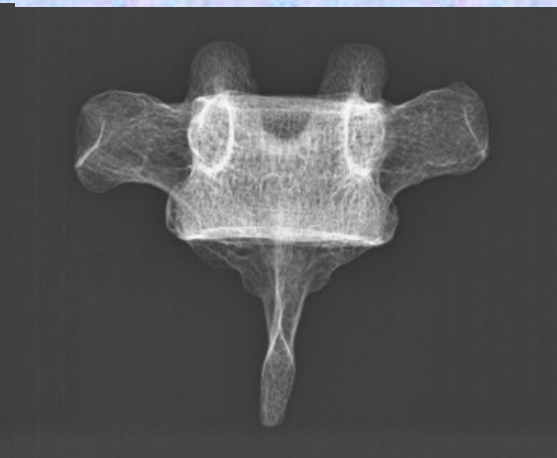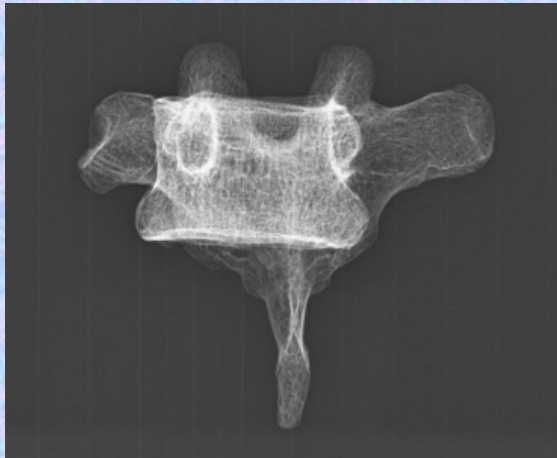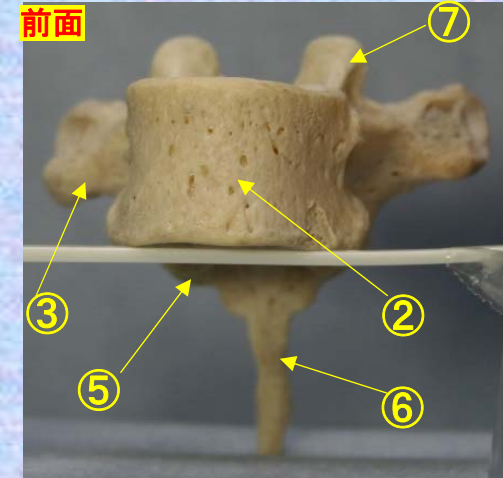


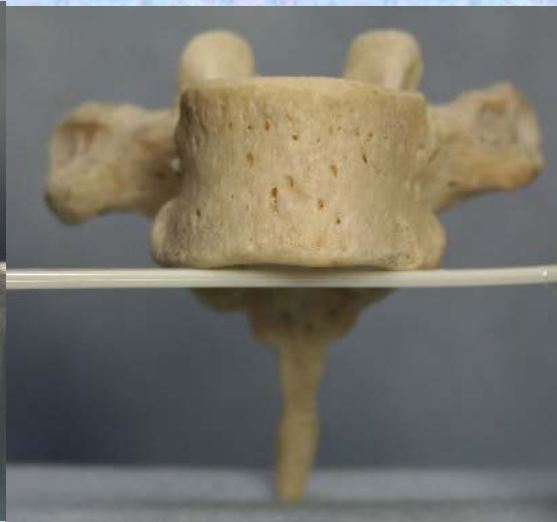
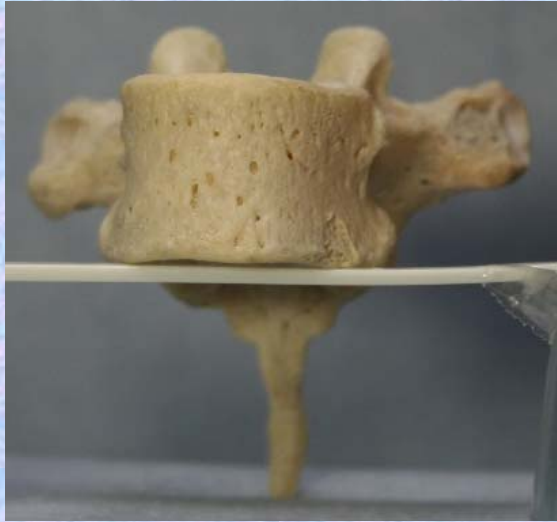
胸椎 Th5 前面 第5胸椎 前面 (Thoracic vertebra 5 anterior surface)

ステレオ視

Th5



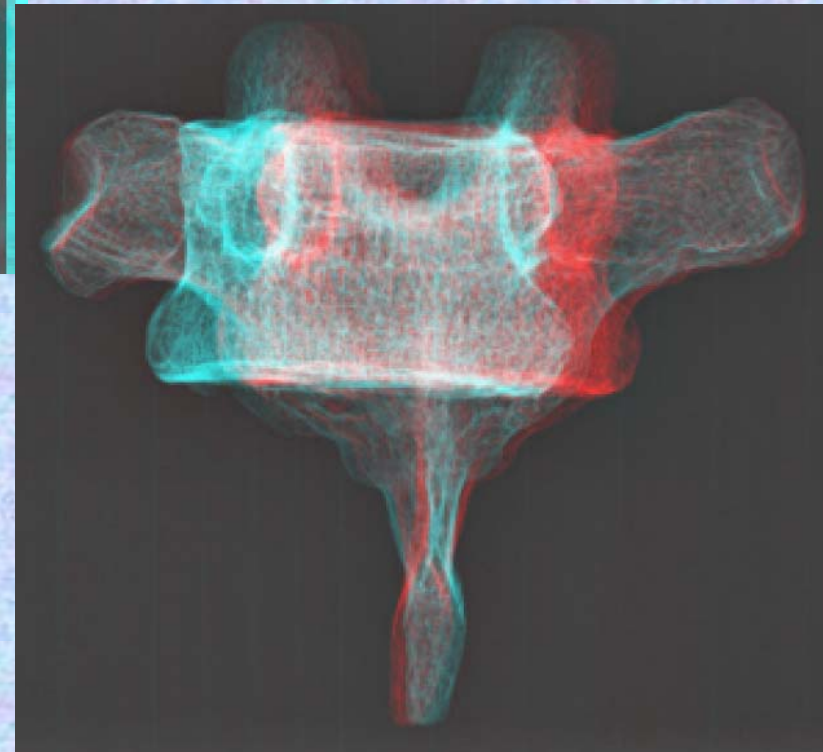
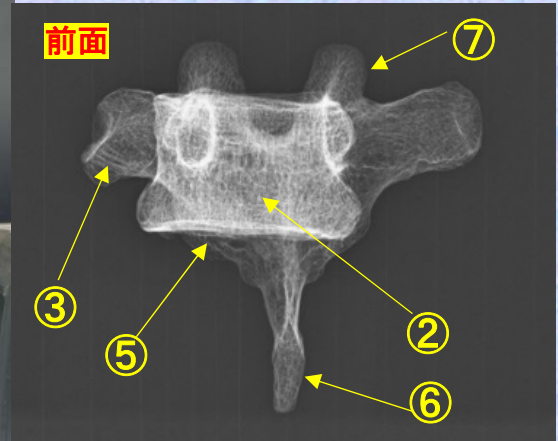
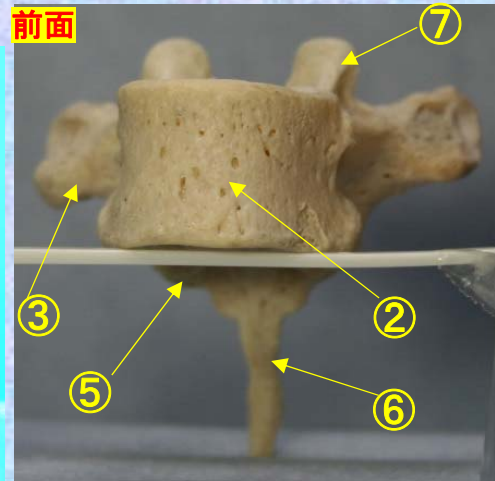
- ① 下関節面(下関節突起関節面) inferior articular surface
- ② 椎体 vertebral body
- ③ 横突起 transverse process
- ④ 椎弓板 lamina
- ⑤ 下関節突起 inferior articular process
- ⑥ 棘突起 spinous process
- ⑦ 上関節突起 superior articular process
- ⑧ 椎孔 vertebral foramen
- ⑨ 椎弓根 pedicle
- ⑩ 上肋骨窩 superior costal facet
- ⑪ 横突肋骨窩 costal facet of transverse process
- ⑫ 下肋骨窩 inferior costal facet



# 胸椎 Th5 前面 第5胸椎 前面 (Thoracic vertebra 5 anterior surface)

ステレオ赤青メガネ使用

Th5



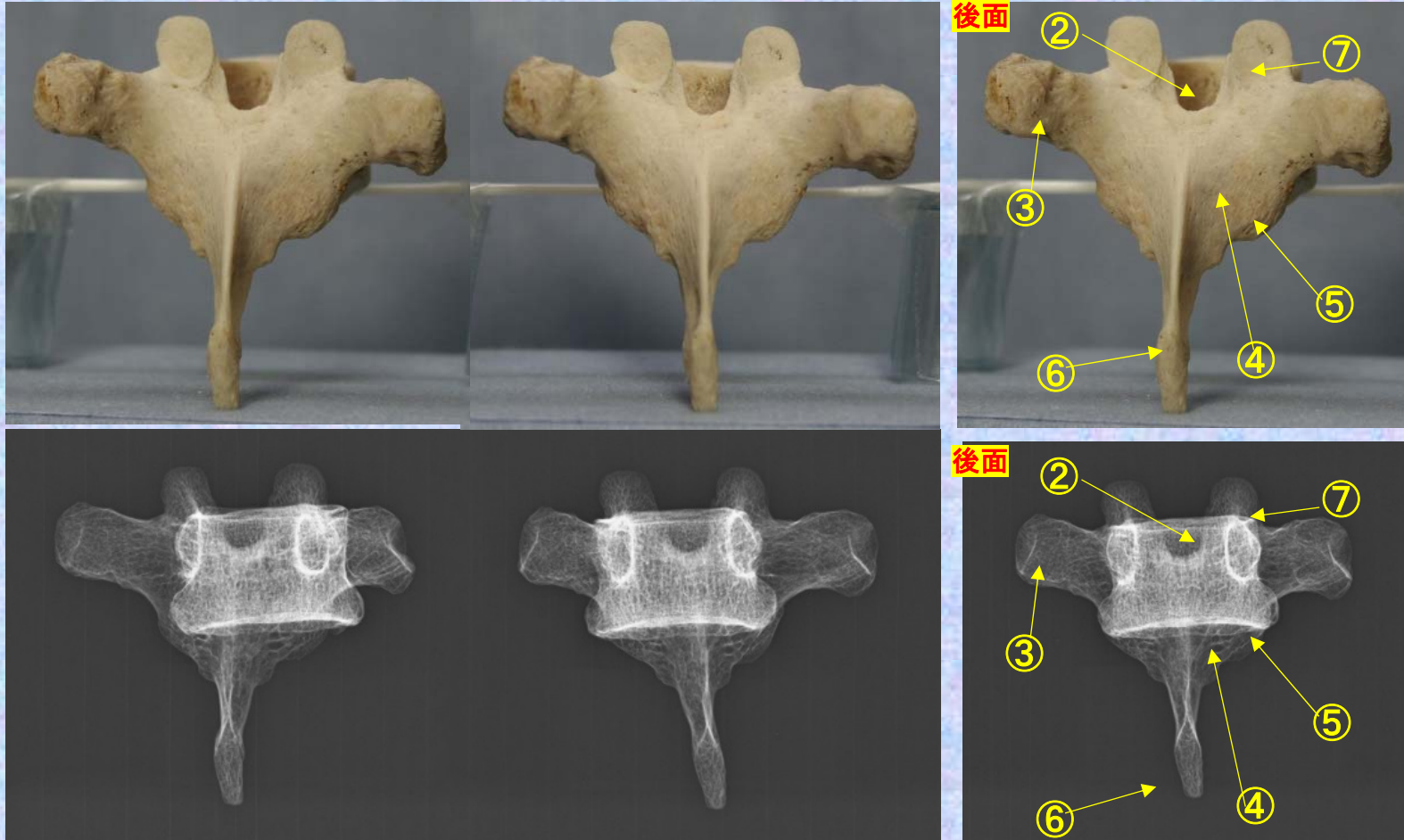
- ①下関節面(下関節突起関節面)  
inferior articular surface
- ②椎体 vertebral body
- ③横突起 transverse process
- ④椎弓板 lamina
- ⑤下関節突起 inferior articular process
- ⑥棘突起 spinous process
- ⑦上関節突起 superior articular process
- ⑧椎孔 vertebral foramen
- ⑨椎弓根 pedicle
- ⑩上肋骨窩 superior costal facet

- ⑪横突肋骨窩  
costal facet of transverse process
- ⑫下肋骨窩  
inferior costal facet

**胸椎 Th5 後面** 第 5 胸椎 後面 (Thoracic vertebra 5 posterior surface)

ステレオ視

**Th5**



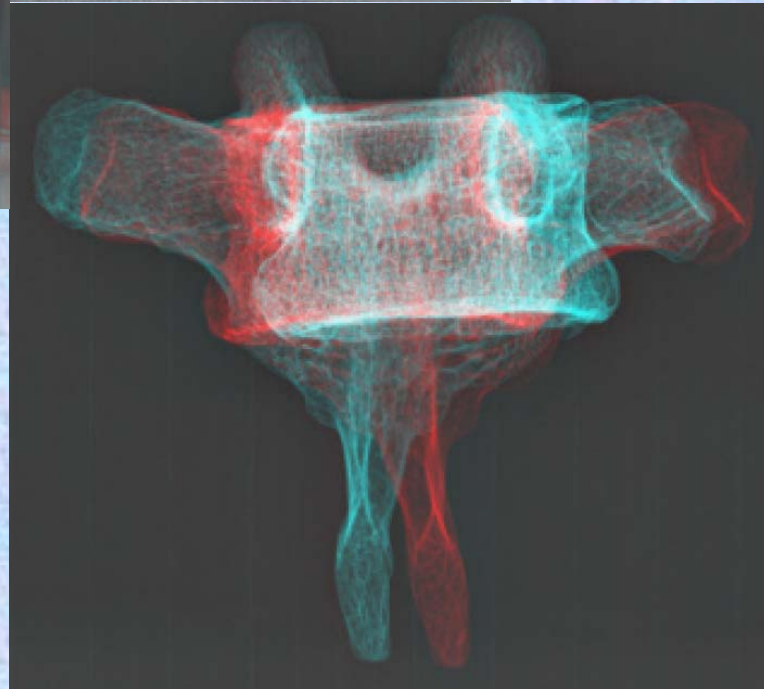
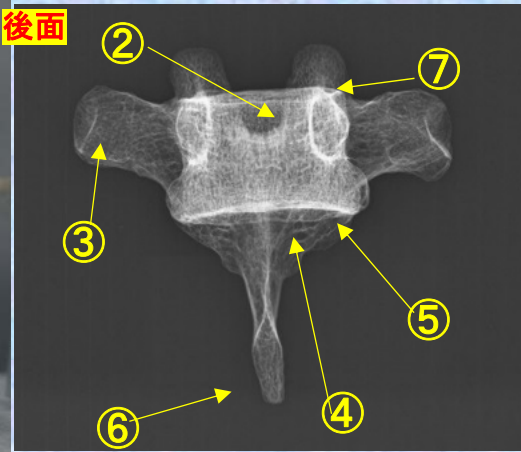
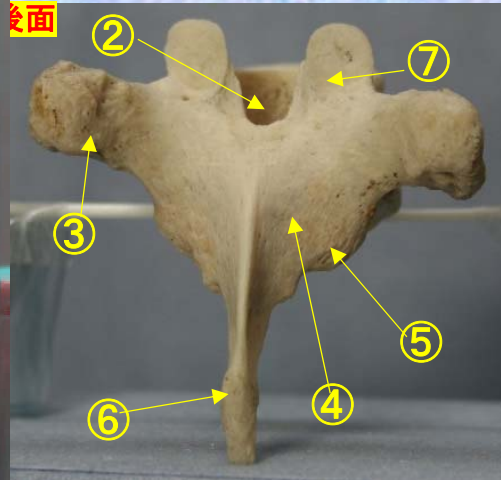

- ① 下関節面(下関節突起関節面) inferior articular surface
- ② 椎体 vertebral body
- ③ 横突起 transverse process
- ④ 椎弓板 lamina
- ⑤ 下関節突起 inferior articular process
- ⑥ 棘突起 spinous process
- ⑦ 上関節突起 superior articular process
- ⑧ 椎孔 vertebral foramen
- ⑨ 椎弓根 pedicle
- ⑩ 上肋骨窩 superior costal facet
- ⑪ 横突肋骨窩 costal facet of transverse process
- ⑫ 下肋骨窩 inferior costal facet



**胸椎 Th 5 後面** 第 5 胸椎 後面 (Thoracic vertebra 5 posterior surface)

ステレオ赤青メガネ使用

**Th5**



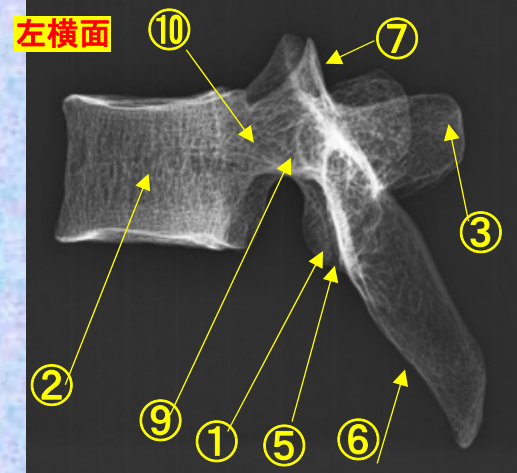
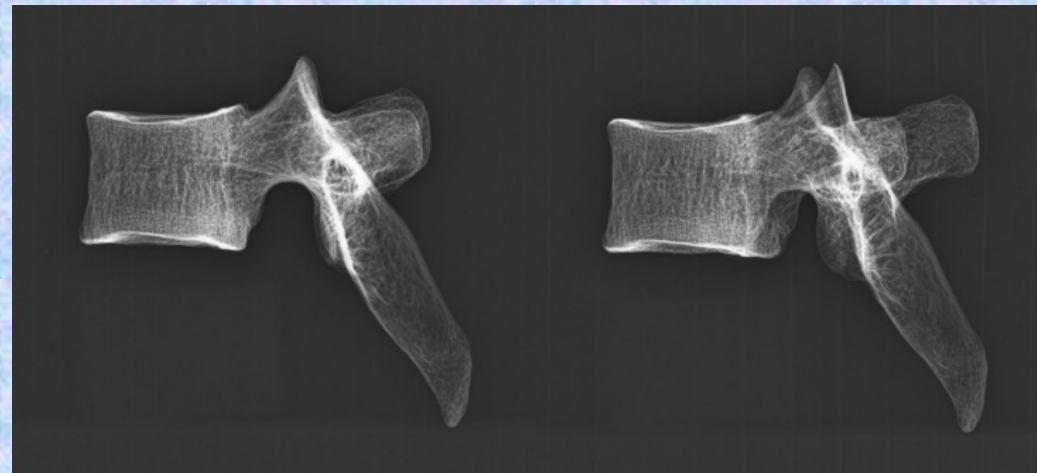
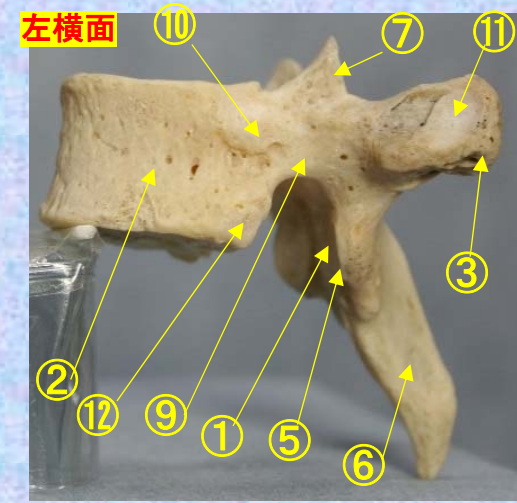
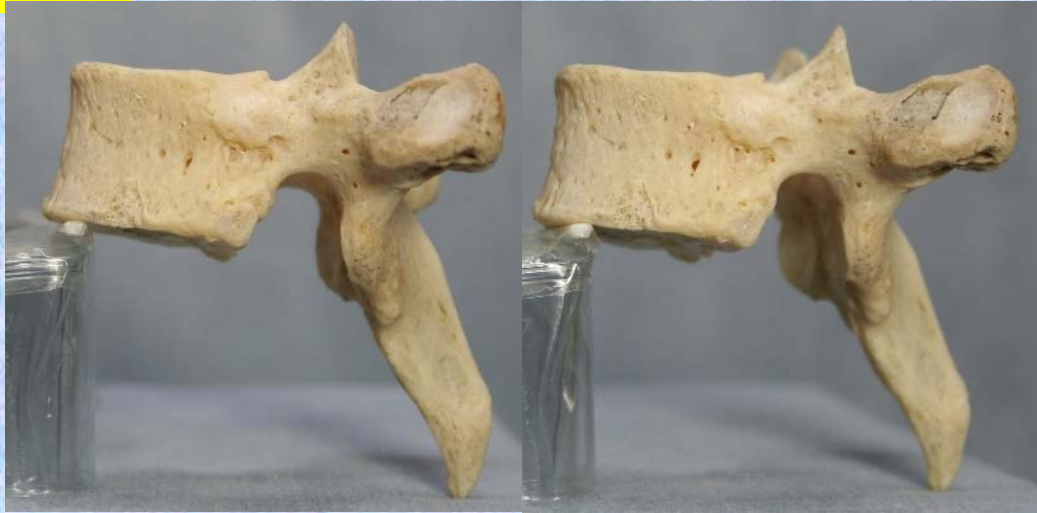- ⑪横突肋骨窩 costal facet of transverse process
- ⑫下肋骨窩 inferior costal facet

- ①下関節面(下関節突起関節面) inferior articular surface
- ②椎体 vertebral body
- ③横突起 transverse process
- ④椎弓板 lamina
- ⑤下関節突起 inferior articular process
- ⑥棘突起 spinous process
- ⑦上関節突起 superior articular process
- ⑧椎孔 vertebral foramen
- ⑨椎弓根 pedicle
- ⑩上肋骨窩 superior costal facet
- ⑪横突肋骨窩 costal facet of transverse process
- ⑫下肋骨窩 inferior costal facet

# 胸椎 Th5 側面 第5胸椎 側面(Thoracic vertebra 5 lateral surface)

ステレオ視

Th5



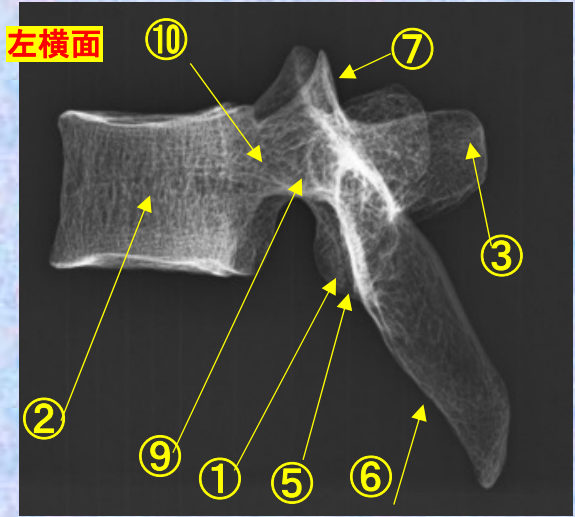
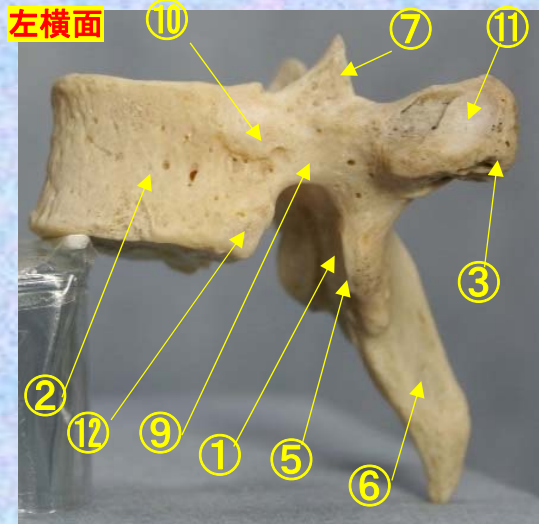

- ①下関節面(下関節突起関節面) inferior articular surface
- ②椎体 vertebral body
- ③横突起 transverse process
- ④椎弓板 lamina
- ⑤下関節突起 inferior articular process
- ⑥棘突起 spinous process
- ⑦上関節突起 superior articular process
- ⑧椎孔 vertebral foramen
- ⑨椎弓根 pedicle
- ⑩上肋骨窩 superior costal facet
- ⑪横突肋骨窩 costal facet of transverse process
- ⑫下肋骨窩 inferior costal facet



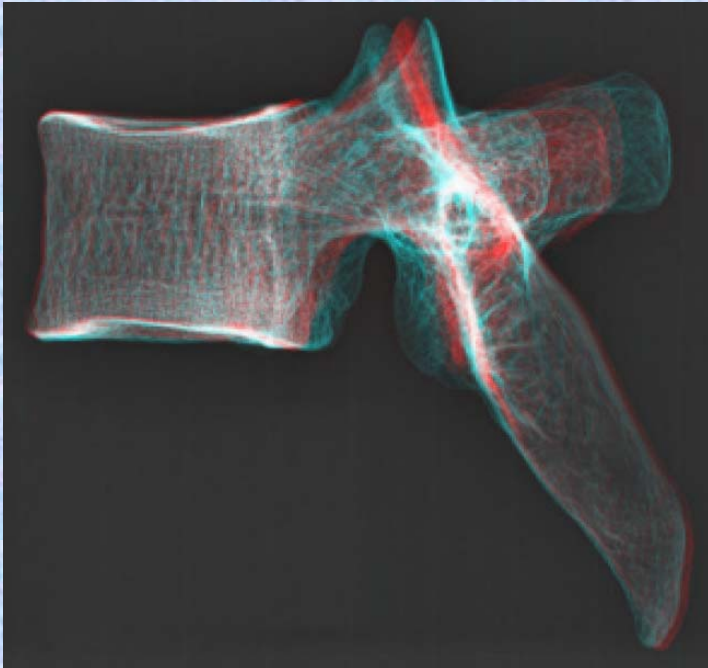
# 胸椎 Th5 側面 第5胸椎 側面 (Thoracic vertebra 5 lateral surface)

ステレオ赤青メガネ使用

Th5



- ①下関節面(下関節突起関節面)  
inferior articular surface
- ②椎体 vertebral body
- ③横突起 transverse process
- ④椎弓板 lamina
- ⑤下関節突起 inferior articular process
- ⑥棘突起 spinous process
- ⑦上関節突起 superior articular process
- ⑧椎孔 vertebral foramen
- ⑨椎弓根 pedicle

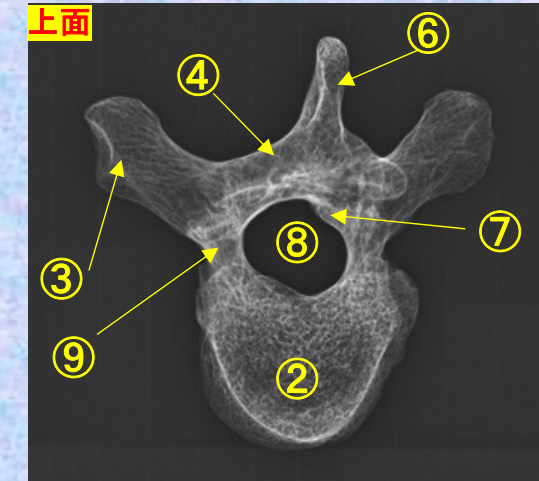
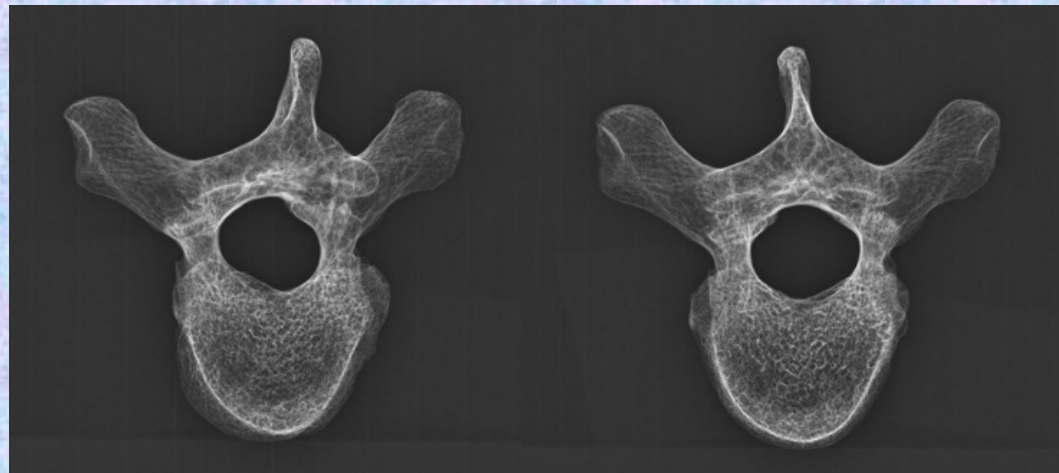
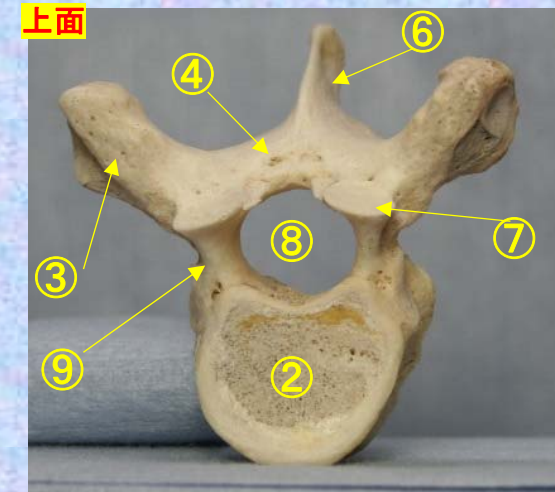
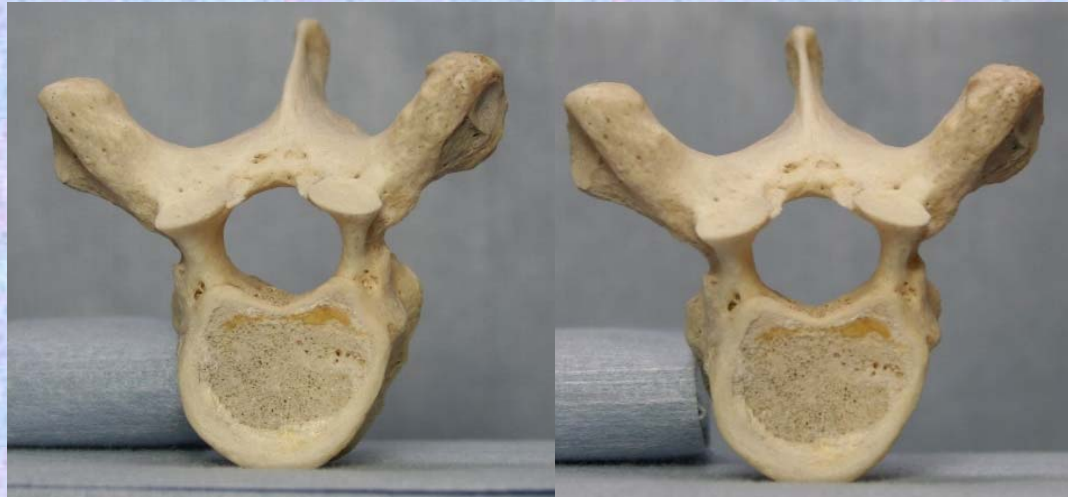

- ⑩上肋骨窩  
superior costal facet
- ⑪横突肋骨窩  
costal facet of transverse process
- ⑫下肋骨窩  
inferior costal facet

**胸椎 Th5 上面** 第 5 胸椎 上面 ( Thoracic vertebra 5 )

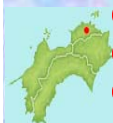ステレオ視

Th5



- ①下関節面(下関節突起関節面) inferior articular surface
- ②椎体 vertebral body
- ③横突起 transverse process
- ④椎弓板 lamina
- ⑤下関節突起 inferior articular process
- ⑥棘突起 spinous process

- ⑦上関節突起 superior articular process
- ⑧椎孔 vertebral foramen
- ⑨椎弓根 pedicle
- ⑩上肋骨窩 superior costal facet
- ⑪横突肋骨窩 costal facet of transverse process
- ⑫下肋骨窩 inferior costal facet



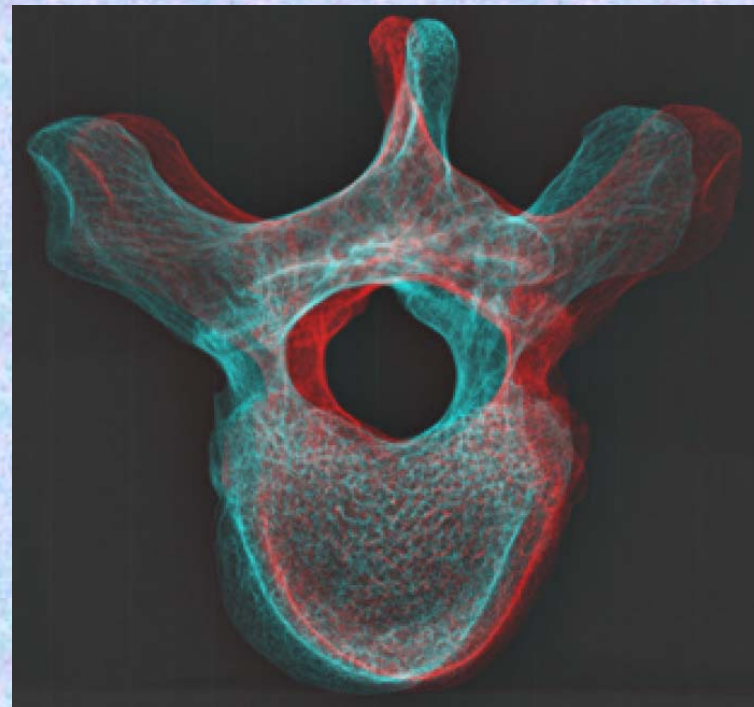
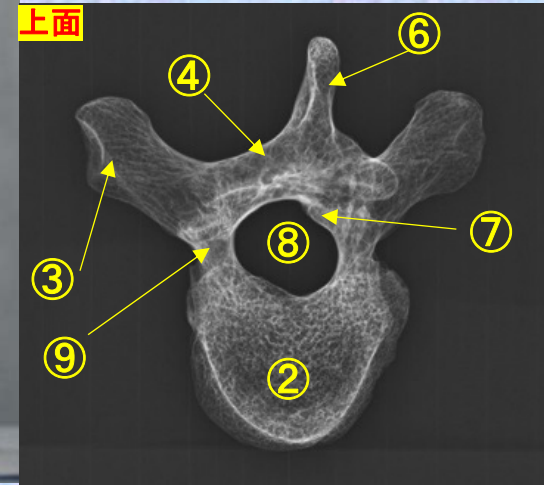
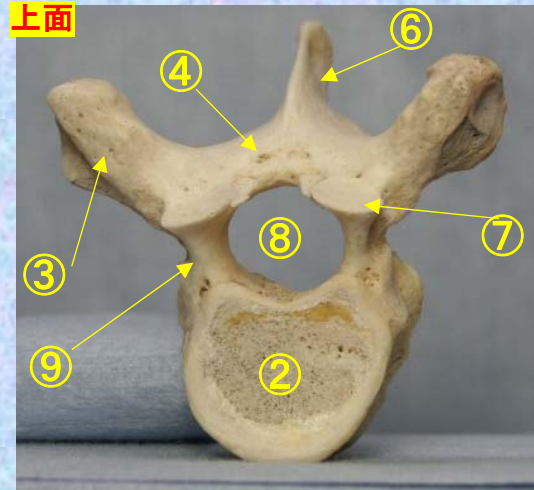
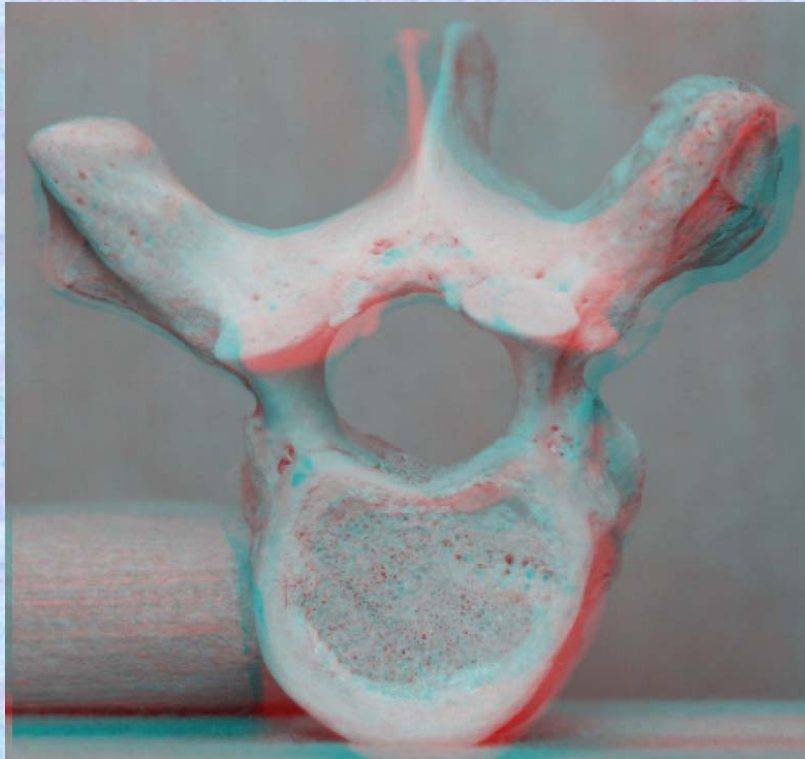
胸椎 Th5 上面

第 5 胸椎 上面

( Thoracic vertebra 5 )

ステレオ赤青メガネ使用

Th5



- ①下関節面(下関節突起関節面)  
inferior articular surface
- ②椎体 vertebral body
- ③横突起 transverse process
- ④椎弓板 lamina
- ⑤下関節突起 inferior articular process
- ⑥棘突起 spinous process
- ⑦上関節突起 superior articular process
- ⑧椎孔 vertebral foramen
- ⑨椎弓根 pedicle
- ⑩上肋骨窩 superior costal facet

- ⑪横突肋骨窩  
costal facet of transverse process
- ⑫下肋骨窩  
inferior costal facet



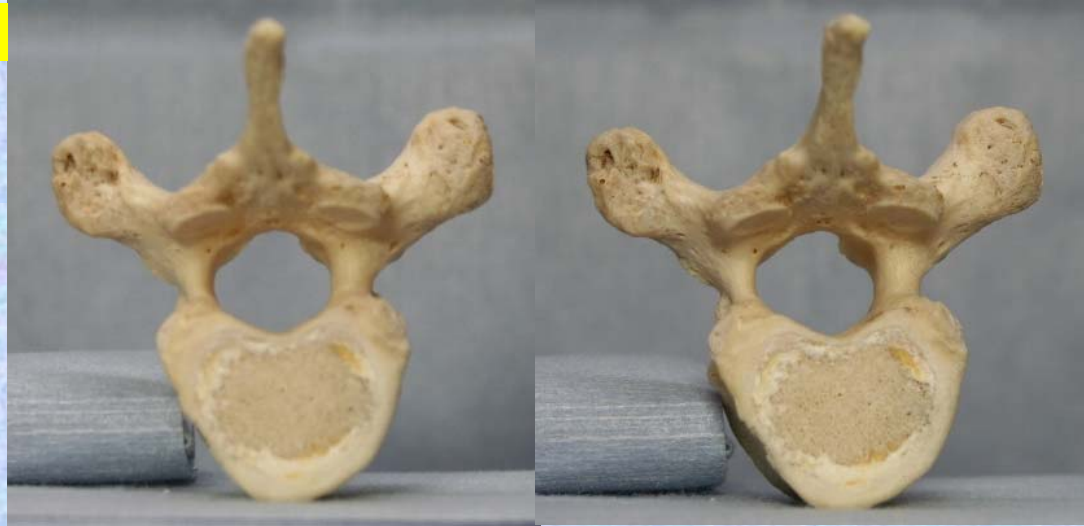胸椎 Th5 下面

第5胸椎 下面

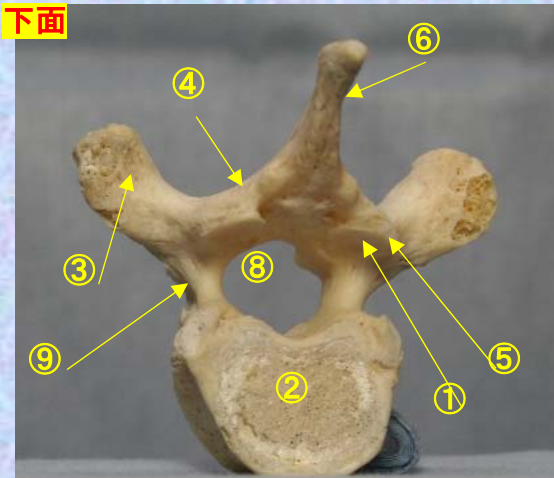
( Thoracic vertebra 5 )

ステレオ視

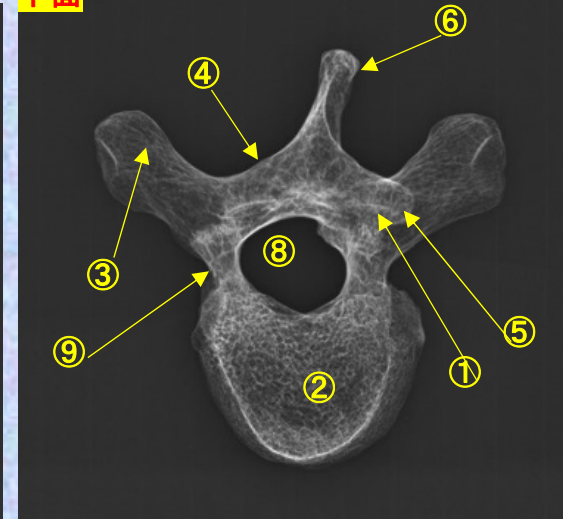
Th5



下面

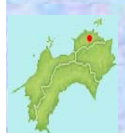

下面



- ①下関節面(下関節突起関節面) inferior articular surface
- ②椎体 vertebral body
- ③横突起transverse process
- ④椎弓板 lamina
- ⑤下関節突起 inferior articular process
- ⑥棘突起 spinous process

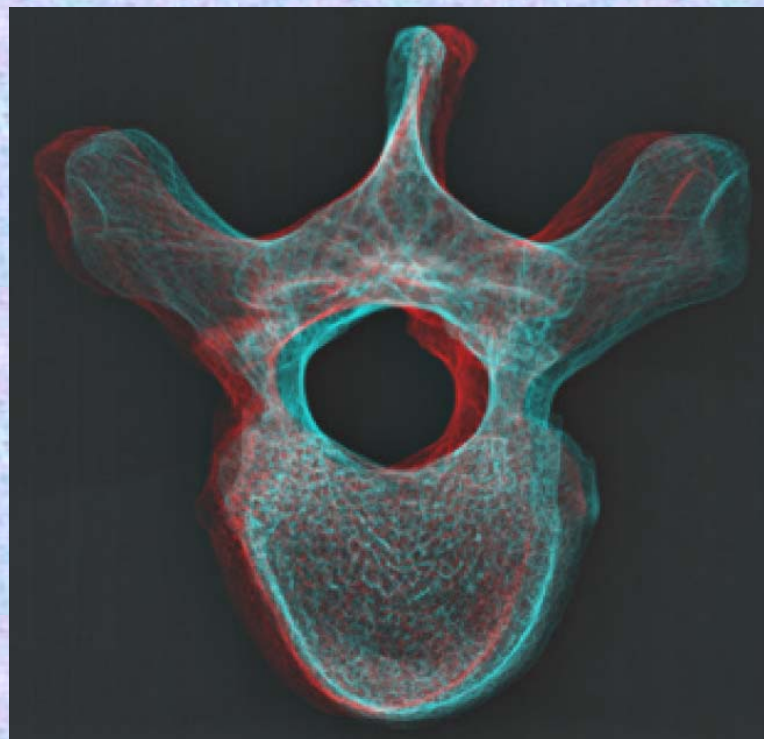
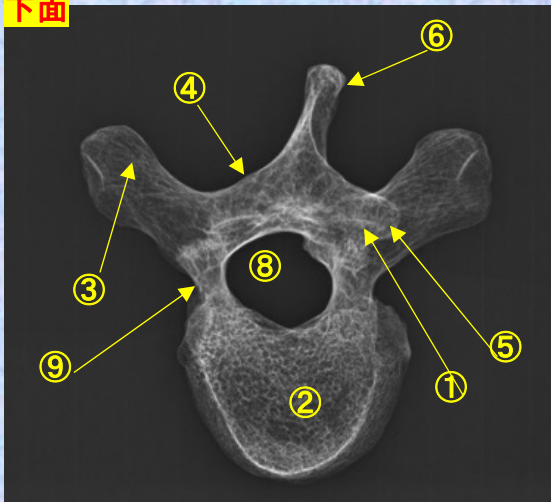
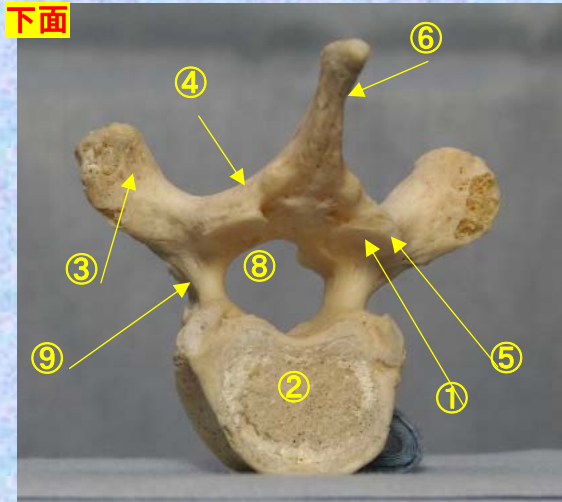

- ⑦上関節突起 superior articular process
- ⑧椎孔 vertebral foramen
- ⑨椎弓根pedicle
- ⑩上肋骨窩 superior costal facet
- ⑪横突肋骨窩 costal facet of transverse process
- ⑫下肋骨窩 inferior costal facet



胸椎 Th5 下面 第 5 頸椎 下面 (Thoracic vertebra 5)

ステレオ赤青メガネ使用

Th5



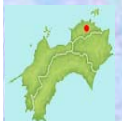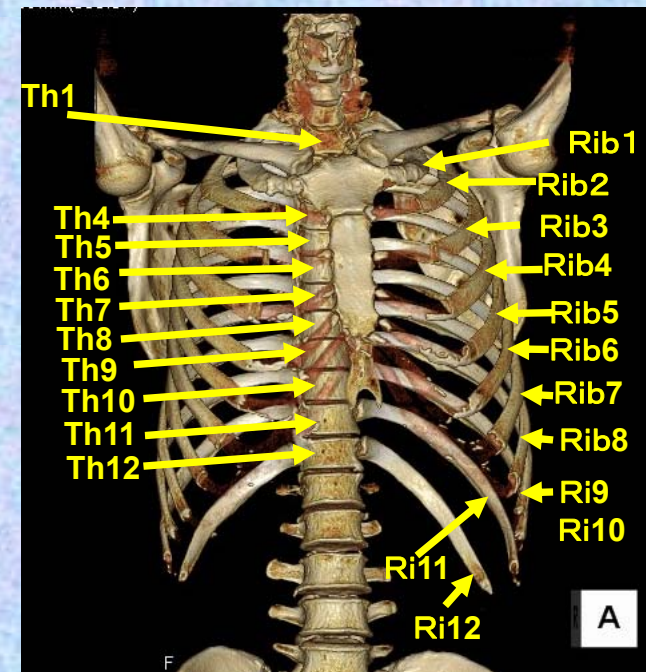
- ①下関節面(下関節突起関節面)  
inferior articular surface
- ②椎体 vertebral body
- ③横突起 transverse process
- ④椎弓板 lamina
- ⑤下関節突起 inferior articular process
- ⑥棘突起 spinous process
- ⑦上関節突起 superior articular process
- ⑧椎孔 vertebral foramen
- ⑨椎弓根 pedicle

- ⑩上肋骨窩  
superior costal facet
- ⑪横突肋骨窩  
costal facet of transverse process
- ⑫下肋骨窩  
inferior costal facet

# 第6胸椎

## Thoracic vertebra 6

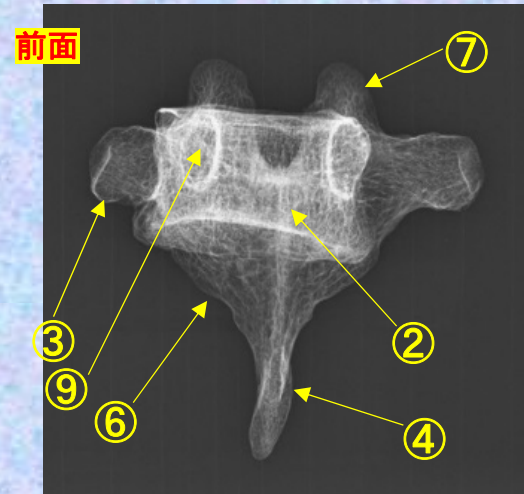
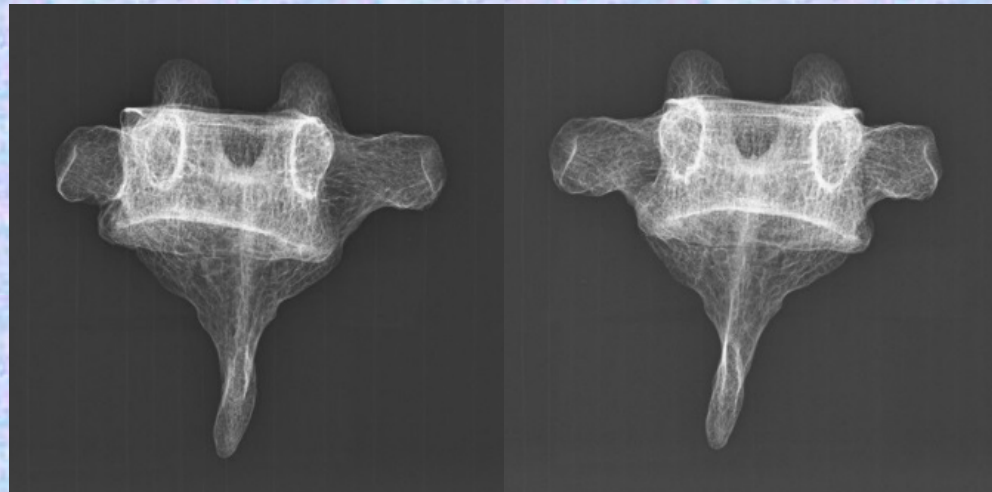

### Th6



胸椎 Th6 前面 第6胸椎 前面 (Thoracic vertebra 6 anterior surface)

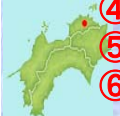ステレオ視

Th6



- ①下関節面(下関節突起関節面) inferior articular surface
- ②椎体 vertebral body
- ③横突起 transverse process
- ④椎弓板 lamina
- ⑤下関節突起 inferior articular process
- ⑥棘突起 spinous process

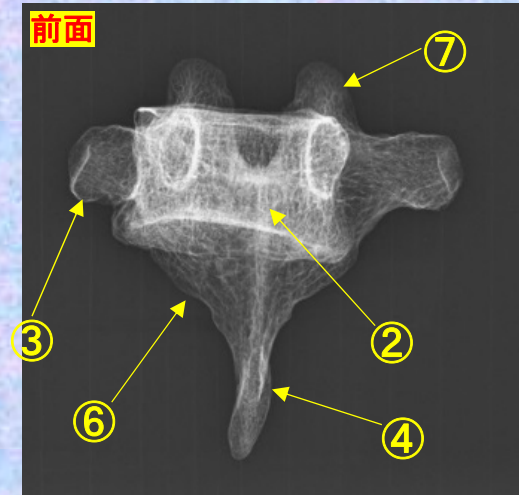
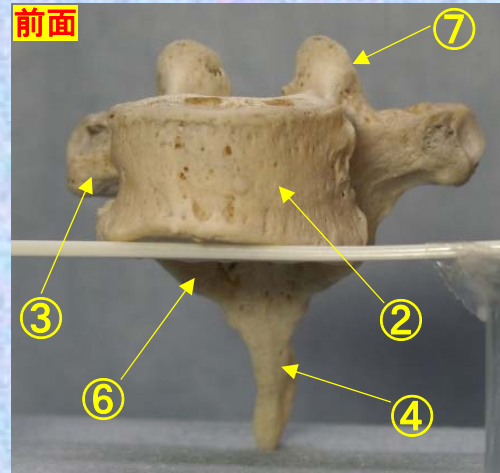
- ⑦上関節突起 superior articular process
- ⑧椎孔 vertebral foramen
- ⑨椎弓根 pedicle
- ⑩上肋骨窩 superior costal facet
- ⑪横突肋骨窩 costal facet of transverse process
- ⑫下肋骨窩 inferior costal facet



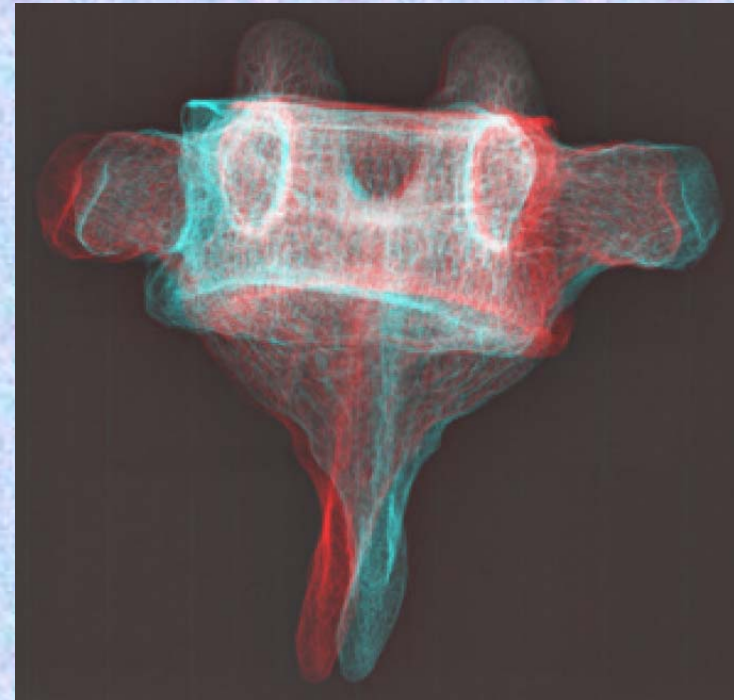
**胸椎 Th6 前面** 第6胸椎 前面 (Thoracic vertebra 6 anterior surface)

ステレオ赤青メガネ使用

Th6



- ①下関節面(下関節突起関節面)  
inferior articular surface
- ②椎体 vertebral body
- ③横突起 transverse process
- ④椎弓板 lamina
- ⑤下関節突起 inferior articular process
- ⑥棘突起 spinous process
- ⑦上関節突起 superior articular process
- ⑧椎孔 vertebral foramen
- ⑨椎弓根 pedicle

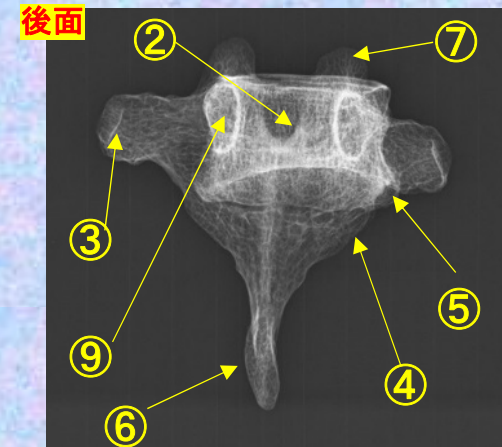
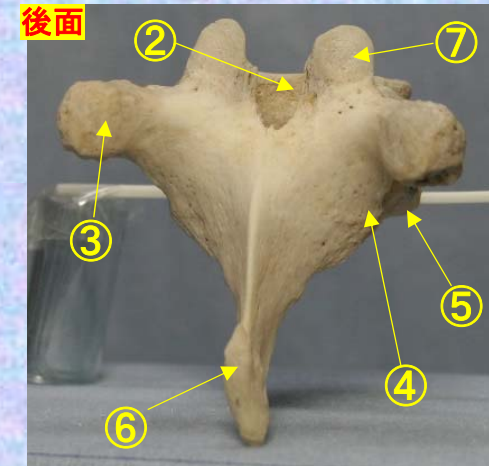
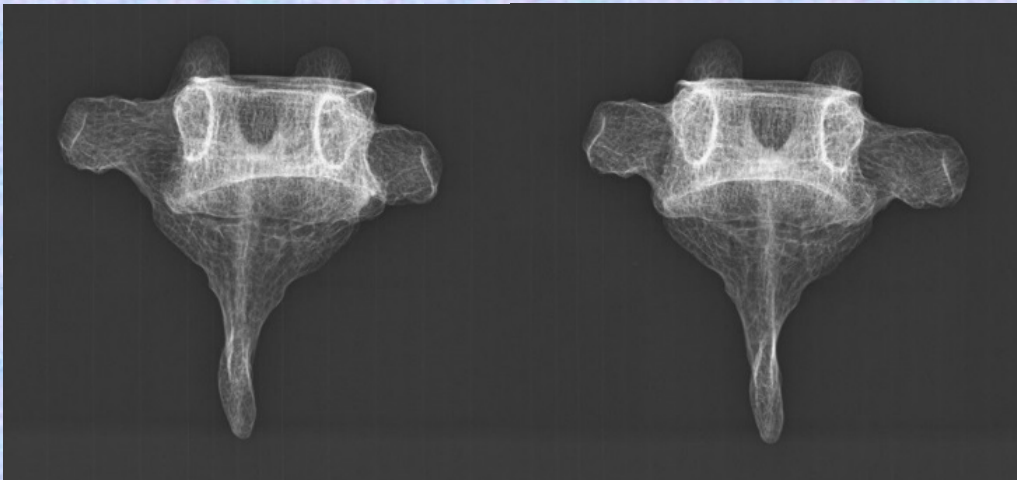
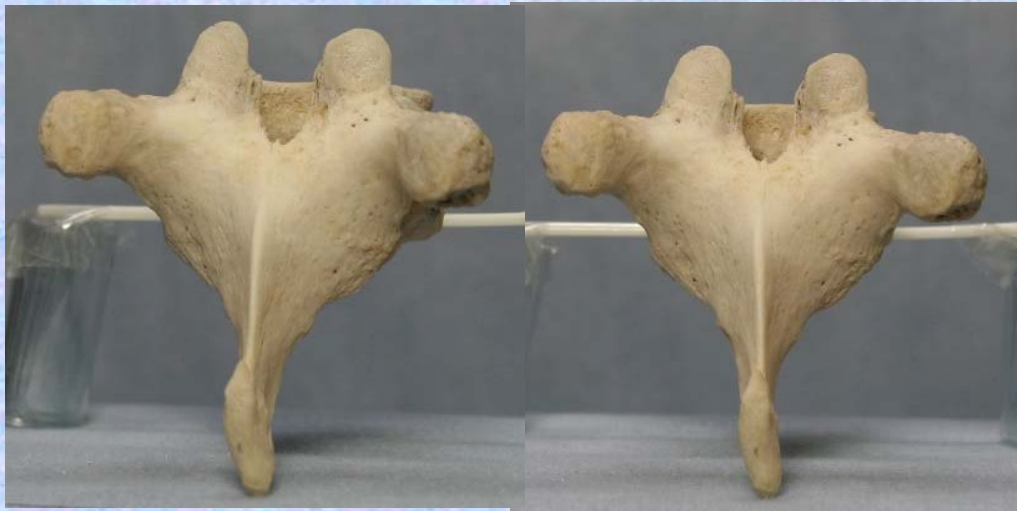

- ⑩上肋骨窩  
superior costal facet
- ⑪横突肋骨窩  
costal facet of transverse process
- ⑫下肋骨窩  
inferior costal facet

**胸椎 Th6 後面** 第 6 胸椎 後面 (Thoracic vertebra 6 posterior surface)

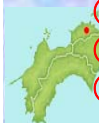ステレオ視

Th6



- ① 下関節面(下関節突起関節面) inferior articular surface
- ② 椎体 vertebral body
- ③ 横突起 transverse process
- ④ 椎弓板 lamina
- ⑤ 下関節突起 inferior articular process
- ⑥ 棘突起 spinous process

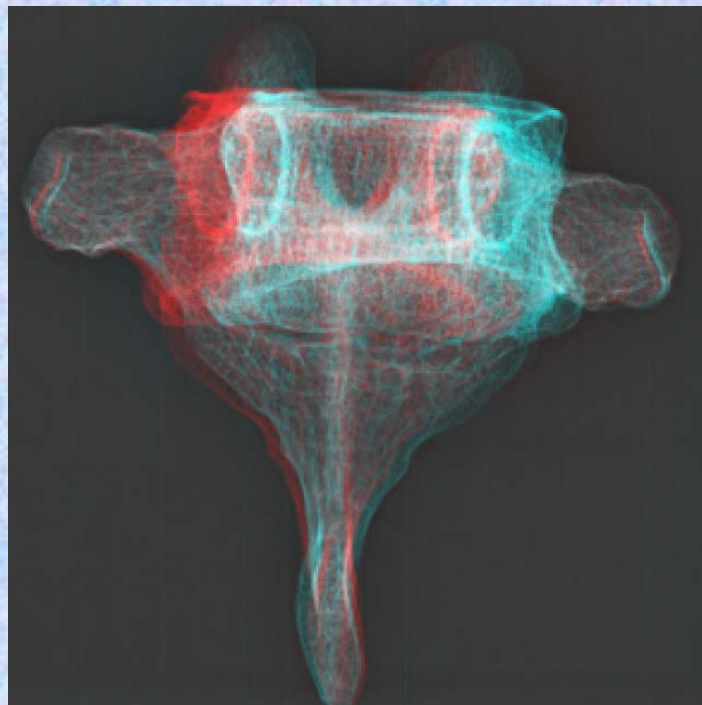
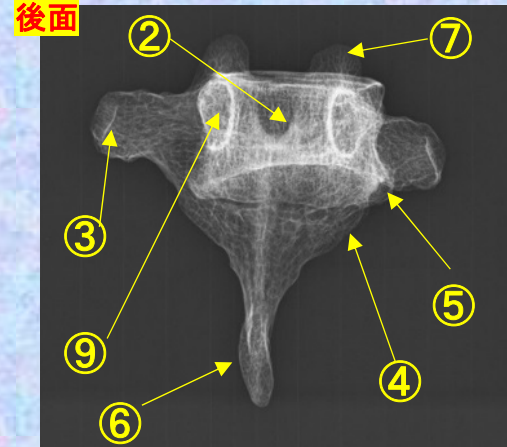
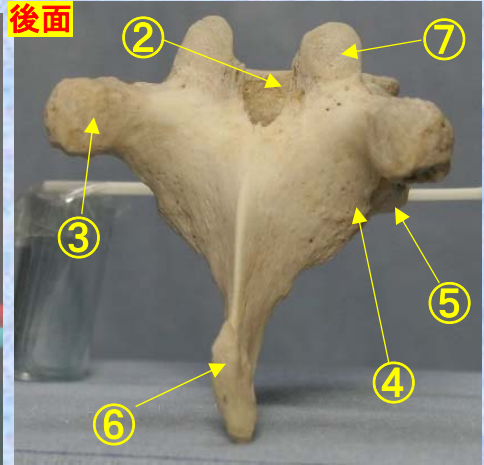

- ⑦ 上関節突起 superior articular process
- ⑧ 椎孔 vertebral foramen
- ⑨ 椎弓根 pedicle
- ⑩ 上肋骨窩 superior costal facet
- ⑪ 横突肋骨窩 costal facet of transverse process
- ⑫ 下肋骨窩 inferior costal facet



**胸椎 Th 6 後面** 第 6 胸椎 後面 (Thoracic vertebra 6 posterior surface)

ステレオ赤青メガネ使用

**Th6**



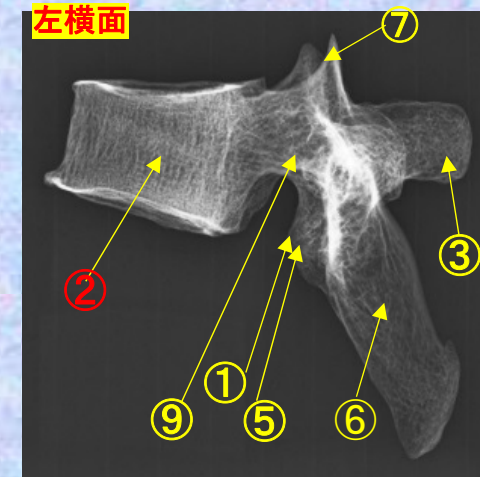
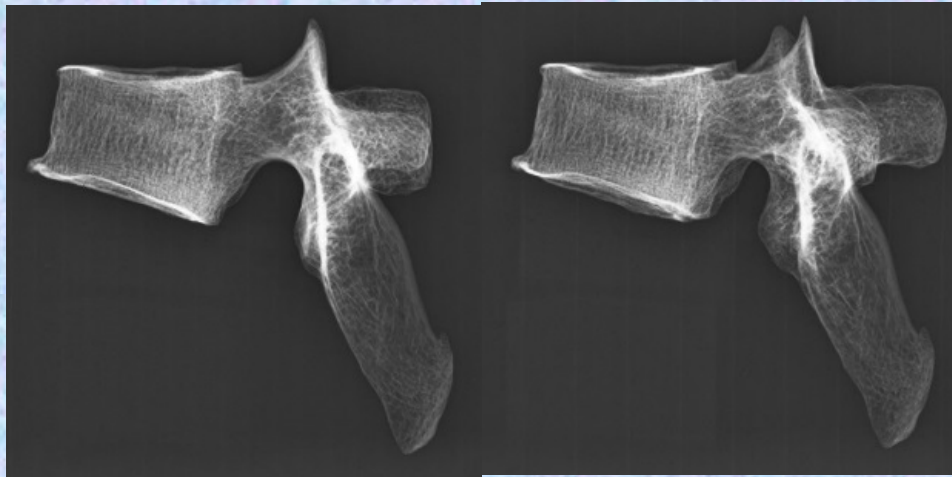
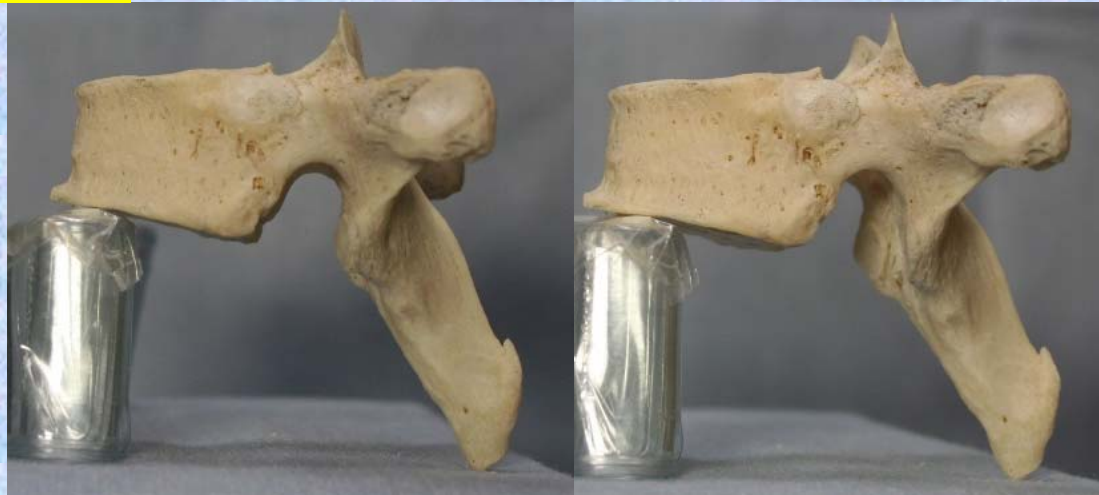
- ①下関節面(下関節突起関節面)  
inferior articular surface
- ②椎体 vertebral body
- ③横突起 transverse process
- ④椎弓板 lamina
- ⑤下関節突起 inferior articular process
- ⑥棘突起 spinous process
- ⑦上関節突起 superior articular process
- ⑧椎孔 vertebral foramen
- ⑨椎弓根 pedicle

- ⑩上肋骨窩  
superior costal facet
- ⑪横突肋骨窩  
costal facet of transverse process
- ⑫下肋骨窩  
inferior costal facet

# 胸椎 Th6 側面 第6胸椎 側面(Thoracic vertebra 6 lateral surface)

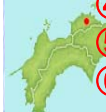ステレオ視

Th6



- ①下関節面(下関節突起関節面) inferior articular surface
- ②椎体 vertebral body
- ③横突起 transverse process
- ④椎弓板 lamina
- ⑤下関節突起 inferior articular process
- ⑥棘突起 spinous process

- ⑦上関節突起 superior articular process
- ⑧椎孔 vertebral foramen
- ⑨椎弓根 pedicle
- ⑩上肋骨窩 superior costal facet
- ⑪横突肋骨窩 costal facet of transverse process
- ⑫下肋骨窩 inferior costal facet

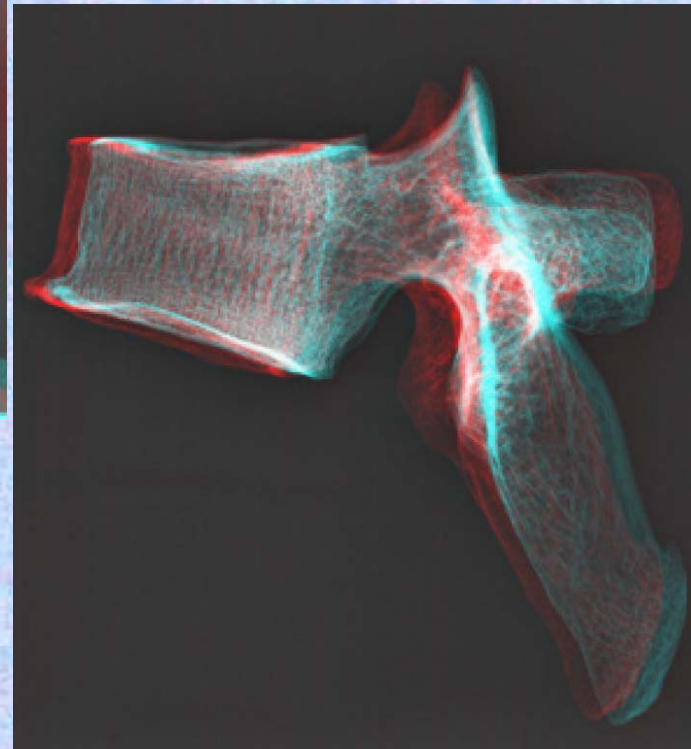
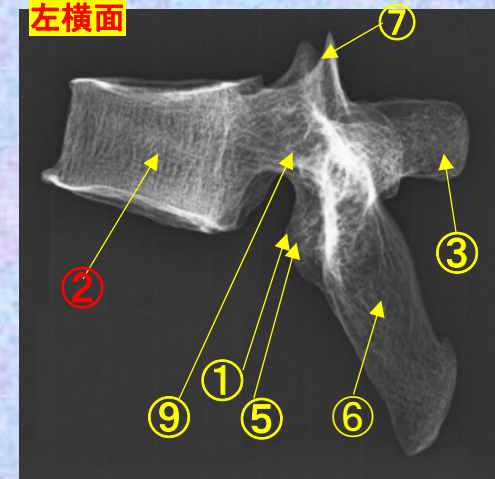
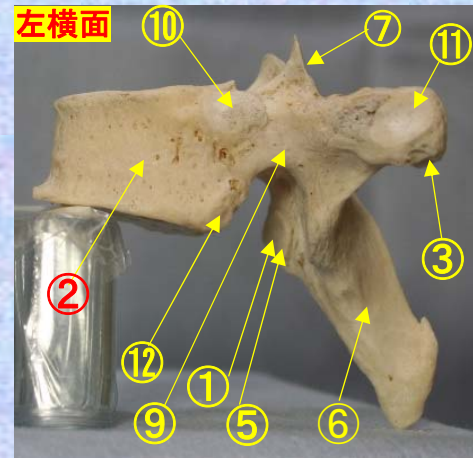
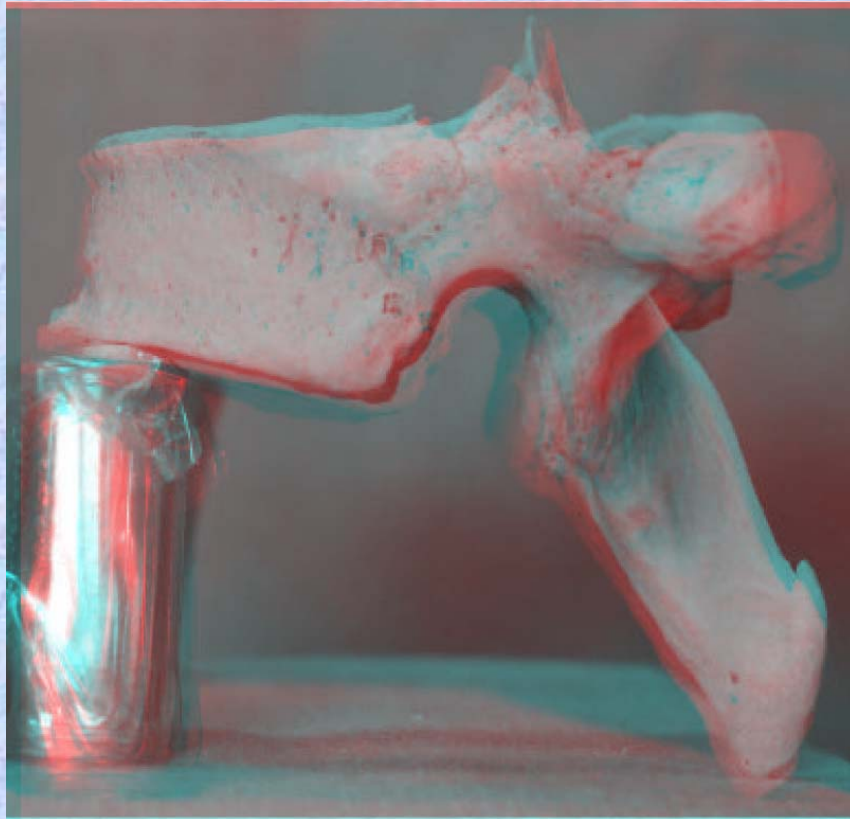




# 胸椎 Th6 側面 第6胸椎 側面(Thoracic vertebra 6 lateral surface)

ステレオ赤青メガネ使用

Th6



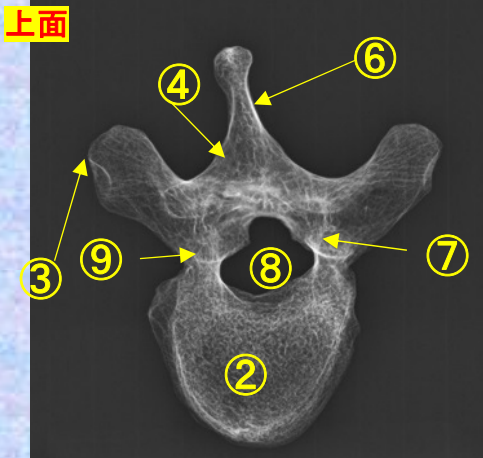
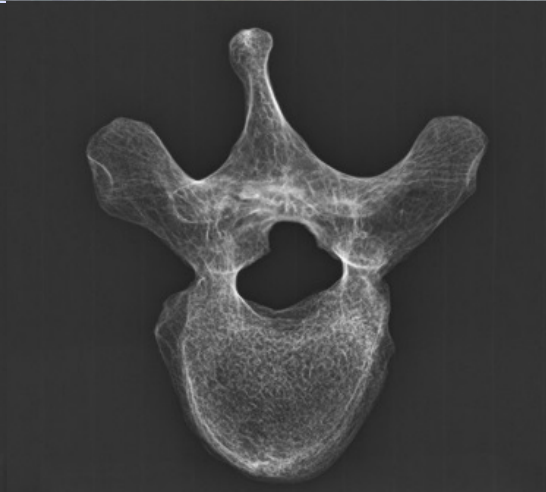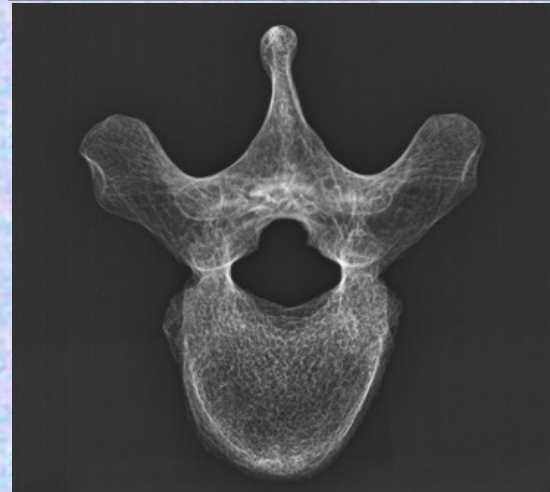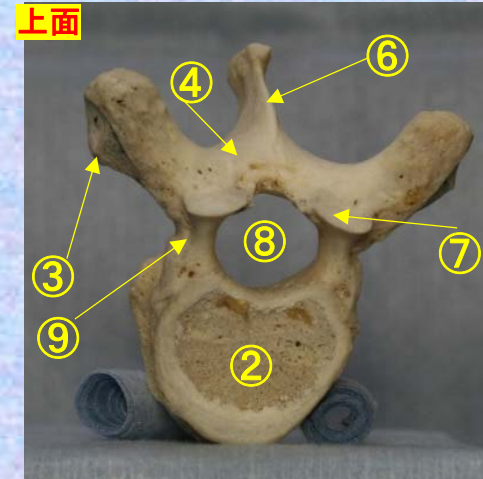
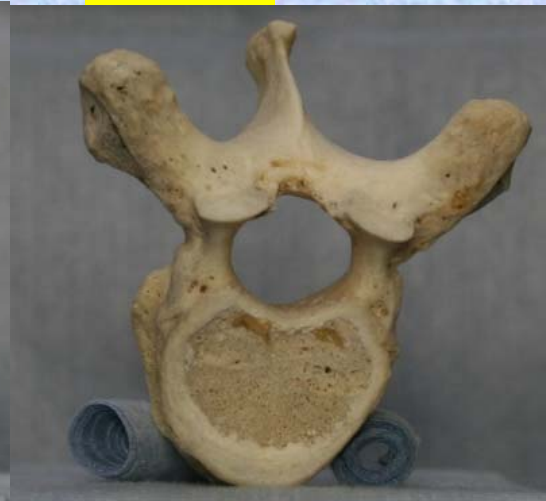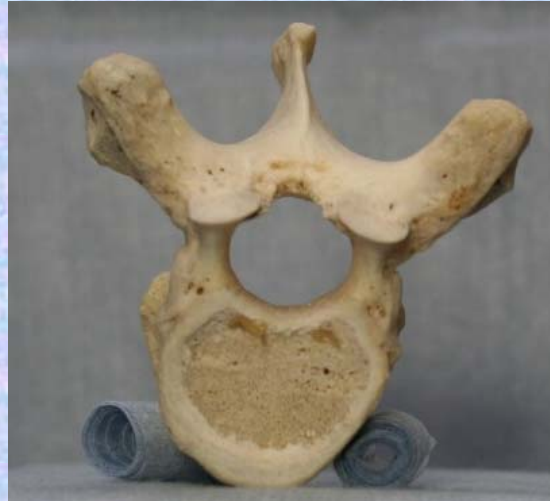- ①下関節面(下関節突起関節面) inferior articular surface
- ②椎体 vertebral body
- ③横突起transverse process
- ④椎弓板 lamina
- ⑤下関節突起 inferior articular process
- ⑥棘突起 spinous process
- ⑦上関節突起 superior articular process
- ⑧椎孔 vertebral foramen
- ⑨椎弓根pedicle

- ⑦上関節突起 superior articular process
- ⑧椎孔 vertebral foramen
- ⑨椎弓根pedicle
- ⑩上肋骨窩 superior costal facet
- ⑪横突肋骨窩 costal facet of transverse process
- ⑫下肋骨窩 inferior costal facet

胸椎 Th6 上面 第 6 胸椎 上面 ( Thoracic vertebra 6 )

ステレオ視

Th6



- ①下関節面(下関節突起関節面) inferior articular surface
- ②椎体 vertebral body
- ③横突起 transverse process
- ④椎弓板 lamina
- ⑤下関節突起 inferior articular process
- ⑥棘突起 spinous process

- ⑦上関節突起 superior articular process
- ⑧椎孔 vertebral foramen
- ⑨椎弓根 pedicle
- ⑩上肋骨窩 superior costal facet
- ⑪横突肋骨窩 costal facet of transverse process
- ⑫下肋骨窩 inferior costal facet



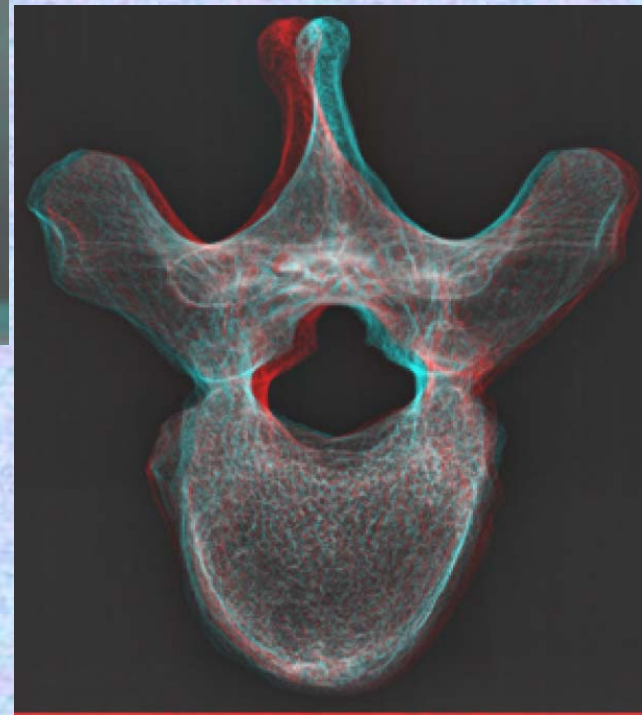
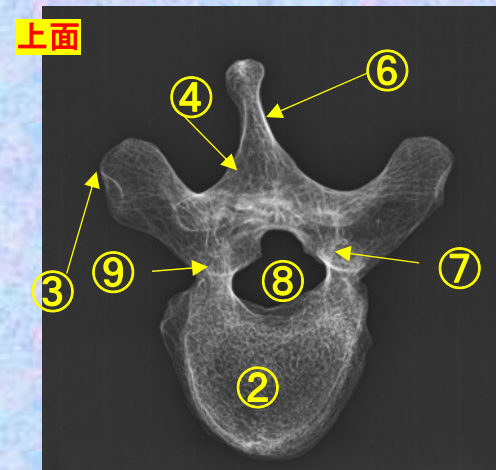
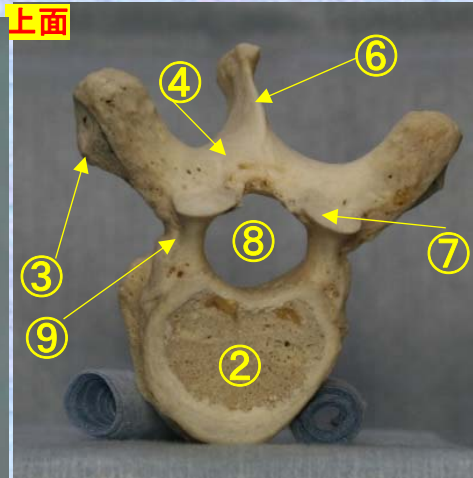

胸椎 Th6 上面

第 6 胸椎 上面

( Thoracic vertebra 6 )

ステレオ赤青メガネ使用

Th6



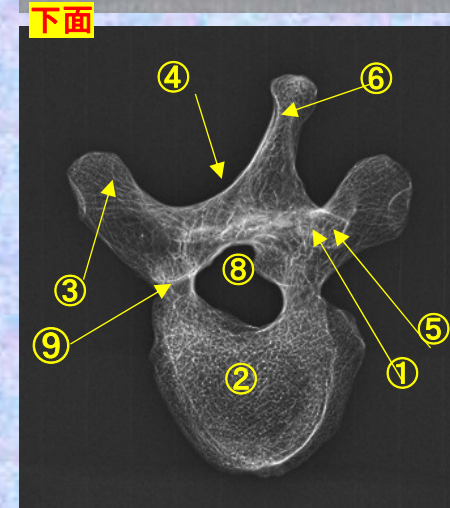
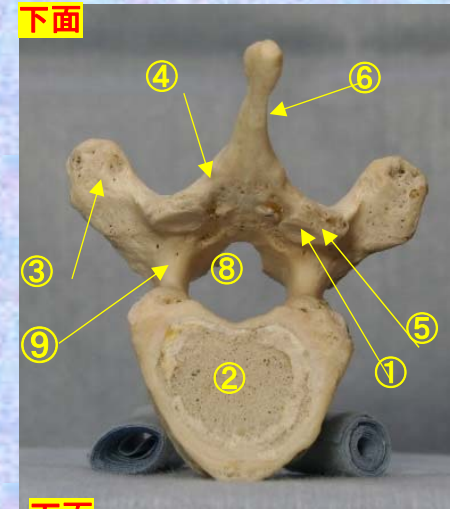
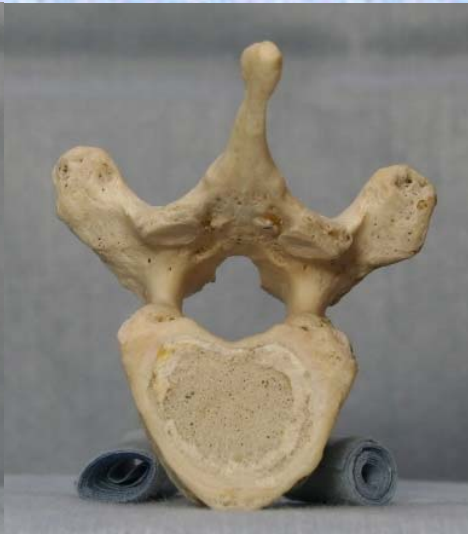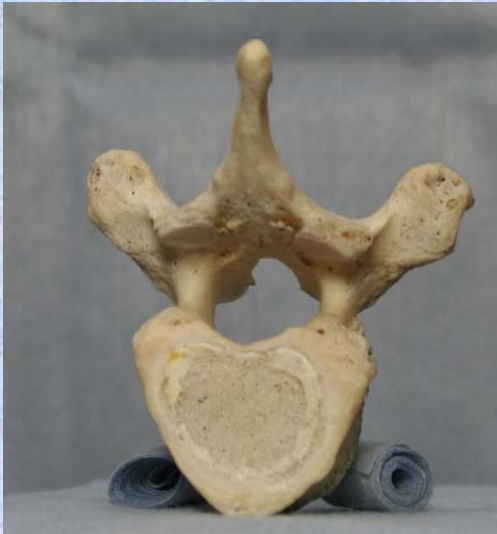- ①下関節面(下関節突起関節面)  
inferior articular surface
- ②椎体 vertebral body
- ③横突起transverse process
- ④椎弓板 lamina
- ⑤下関節突起 inferior articular process
- ⑥棘突起 spinous process
- ⑦上関節突起 superior articular process
- ⑧椎孔 vertebral foramen

- ⑨椎弓根  
pedicle
- ⑩上肋骨窩  
superior costal facet
- ⑪横突肋骨窩  
costal facet of  
transverse process
- ⑫下肋骨窩  
inferior costal facet

# 胸椎 Th6 下面 第6胸椎 下面 ( Thoracic vertebra 6 )

ステレオ視

Th6



- ①下関節面(下関節突起関節面) inferior articular surface
- ②椎体 vertebral body
- ③横突起 transverse process
- ④椎弓板 lamina
- ⑤下関節突起 inferior articular process
- ⑥棘突起 spinous process

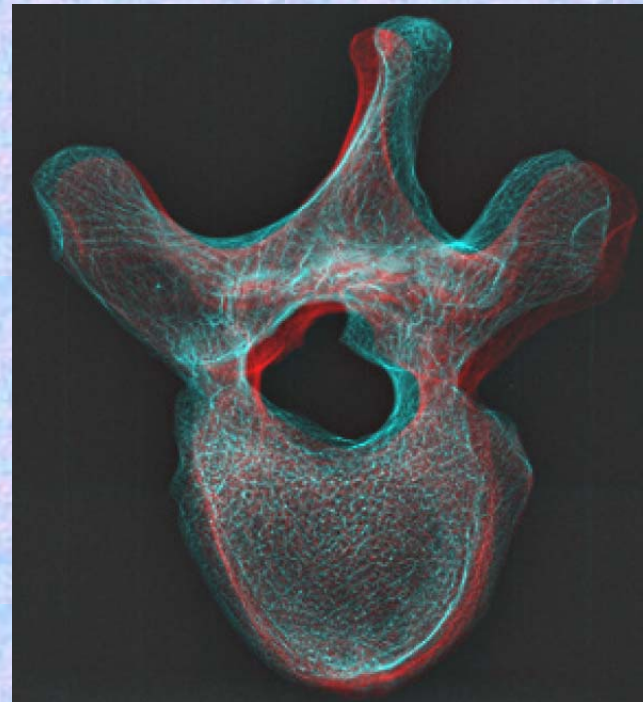
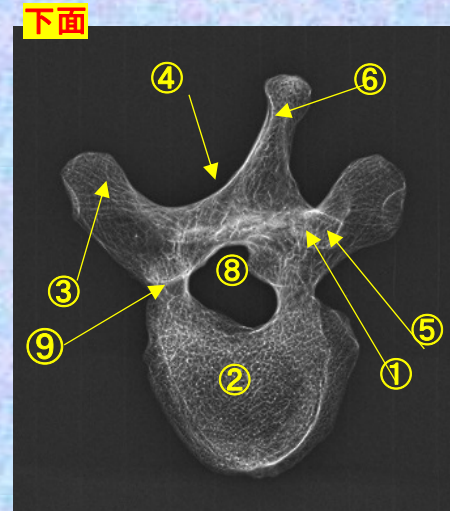
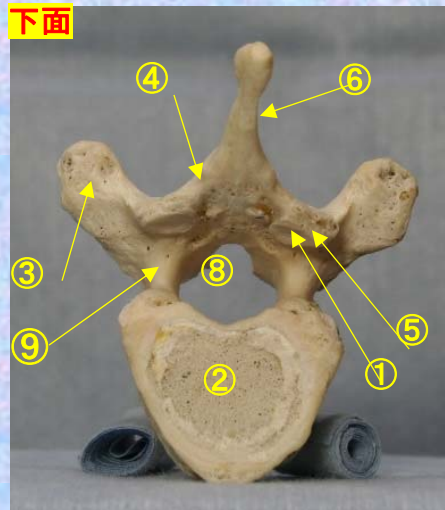
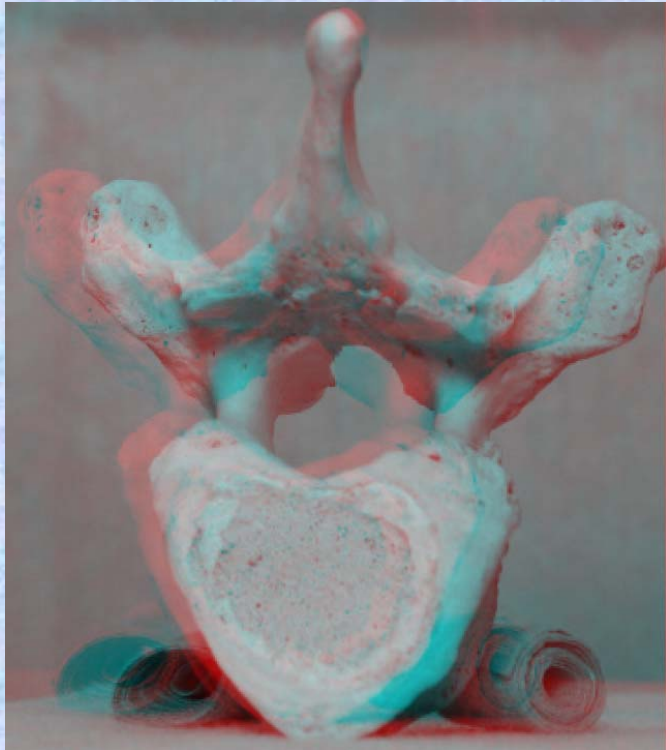
- ⑦上関節突起 superior articular process
- ⑧椎孔 vertebral foramen
- ⑨椎弓根 pedicle
- ⑩上肋骨窩 superior costal facet
- ⑪横突肋骨窩 costal facet of transverse process
- ⑫下肋骨窩 inferior costal facet



胸椎 Th6 下面 第 6 頸椎 下面 (Thoracic vertebra 6)

ステレオ赤青メガネ使用

Th6



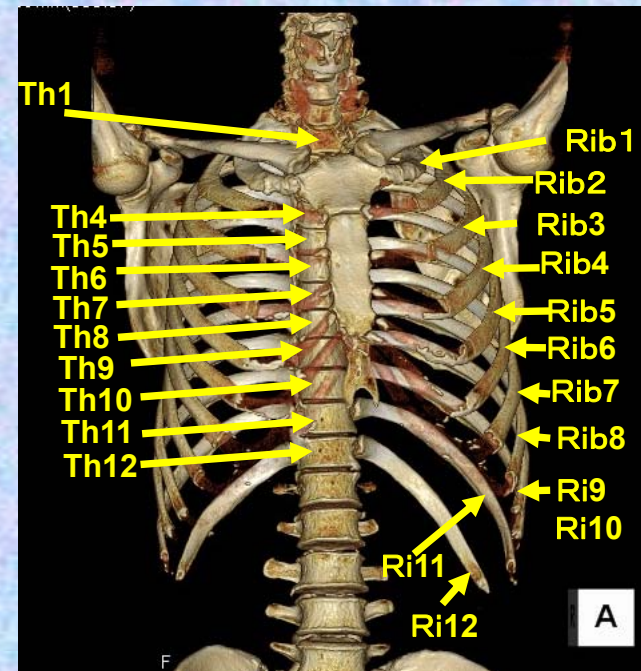
- ①下関節面(下関節突起関節面)  
inferior articular surface
- ②椎体 vertebral body
- ③横突起 transverse process
- ④椎弓板 lamina
- ⑤下関節突起 inferior articular process
- ⑥棘突起 spinous process
- ⑦上関節突起 superior articular process
- ⑧椎孔 vertebral foramen
- ⑨椎弓根 pedicle

- ⑩上肋骨窩 superior costal facet
- ⑪横突肋骨窩 costal facet of transverse process
- ⑫下肋骨窩 inferior costal facet

# 第7胸椎

## Thoracic vertebra 7

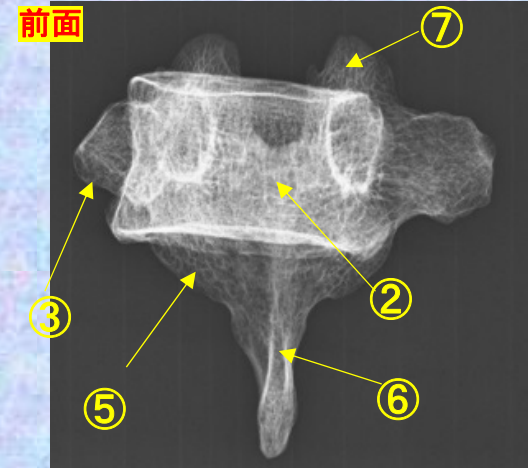
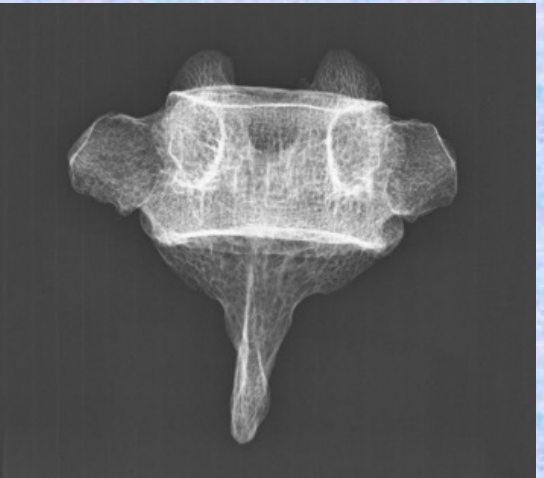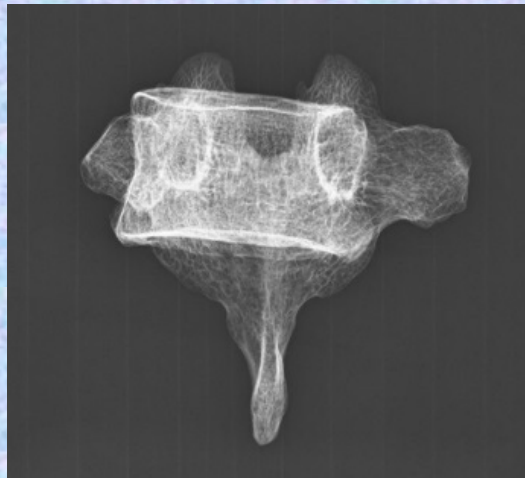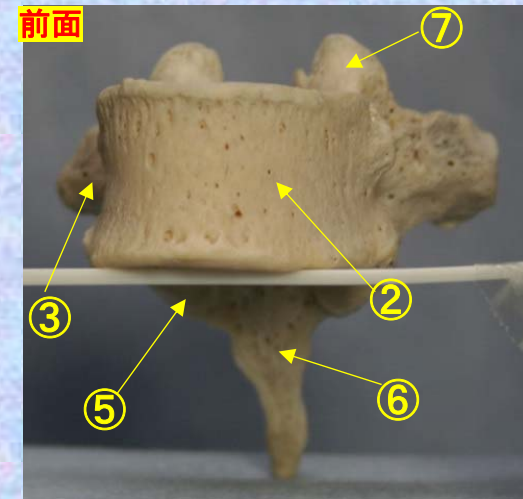
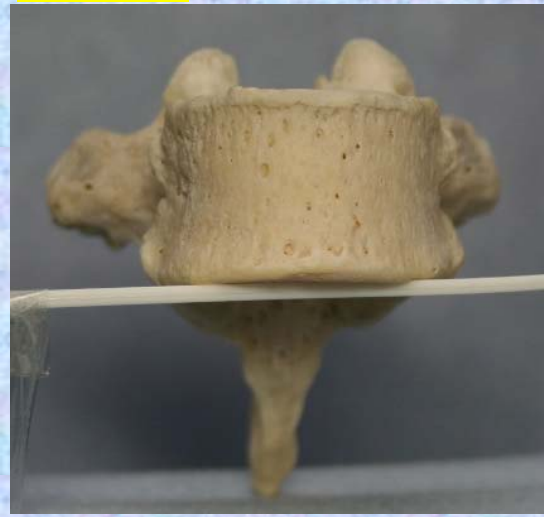
### Th7



胸椎 Th7 前面 第7胸椎 前面 (Thoracic vertebra 7 anterior surface)

ステレオ視

Th7



- ①下関節面(下関節突起関節面) inferior articular surface
- ②椎体 vertebral body
- ③横突起 transverse process
- ④椎弓板 lamina
- ⑤下関節突起 inferior articular process
- ⑥棘突起 spinous process

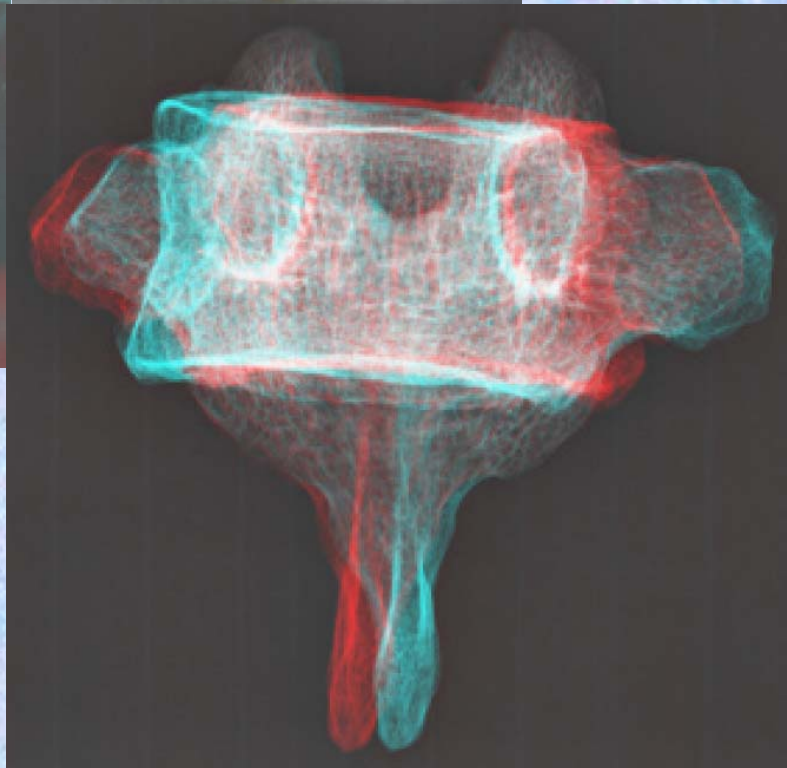
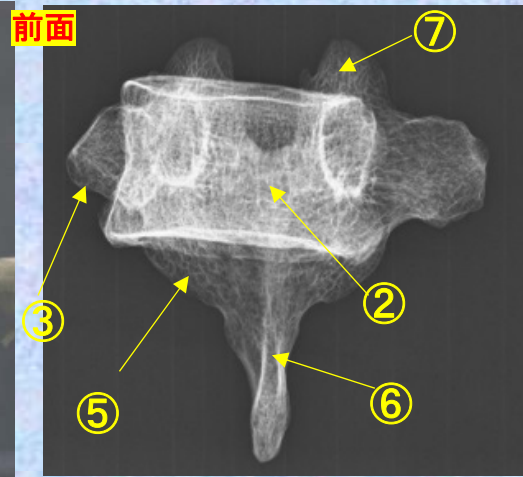
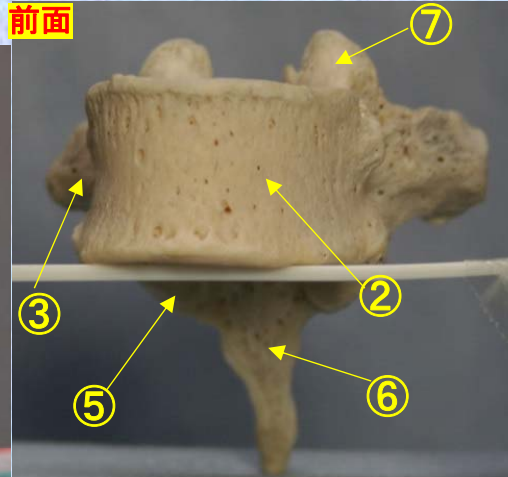

- ⑦上関節突起 superior articular process
- ⑧椎孔 vertebral foramen
- ⑨椎弓根 pedicle
- ⑩上肋骨窩 superior costal facet
- ⑪横突肋骨窩 costal facet of transverse process
- ⑫下肋骨窩 inferior costal facet



**胸椎 Th7 前面** 第7胸椎 前面 (Thoracic vertebra 7 anterior surface)

ステレオ赤青メガネ使用

Th7



- ①下関節面(下関節突起関節面)  
inferior articular surface
- ②椎体 vertebral body
- ③横突起 transverse process
- ④椎弓板 lamina
- ⑤下関節突起 inferior articular process
- ⑥棘突起 spinous process
- ⑦上関節突起 superior articular process
- ⑧椎孔 vertebral foramen

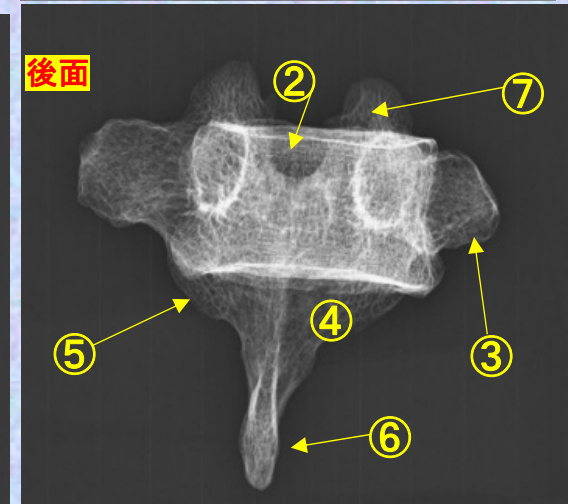
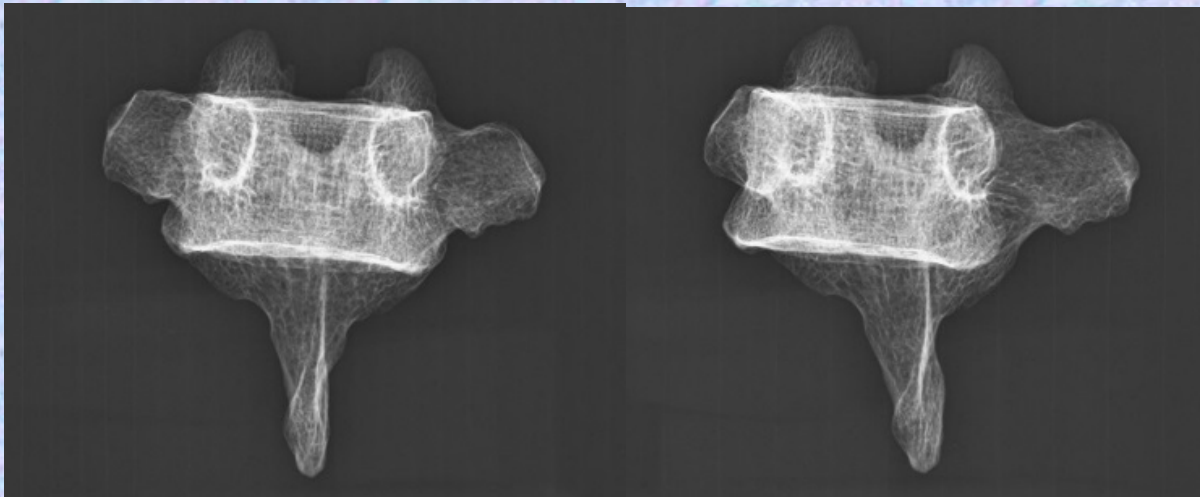
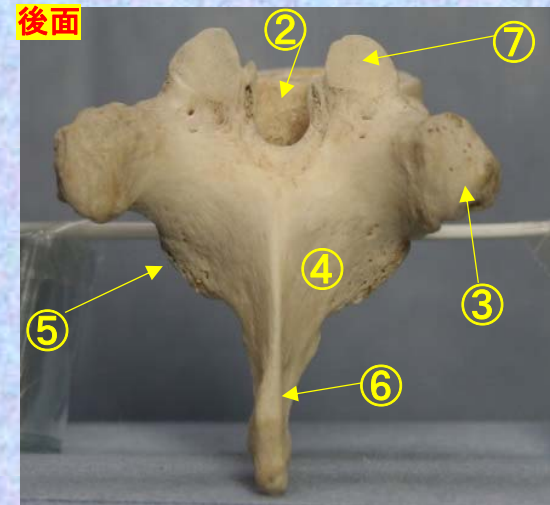
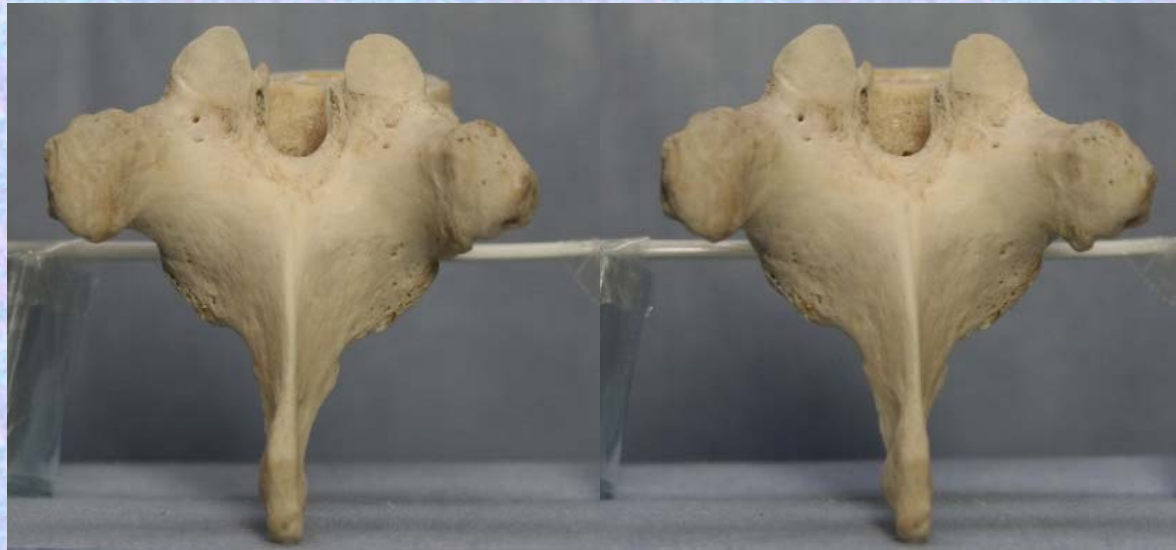- ⑦上関節突起  
superior articular process
- ⑧椎孔 vertebral foramen
- ⑨椎弓根 pedicle
- ⑩上肋骨窩  
superior costal facet
- ⑪横突肋骨窩  
costal facet of transverse process
- ⑫下肋骨窩  
inferior costal facet



**胸椎 Th7 後面** 第 7 胸椎 後面 (Thoracic vertebra 7 posterior surface)

ステレオ視

Th7

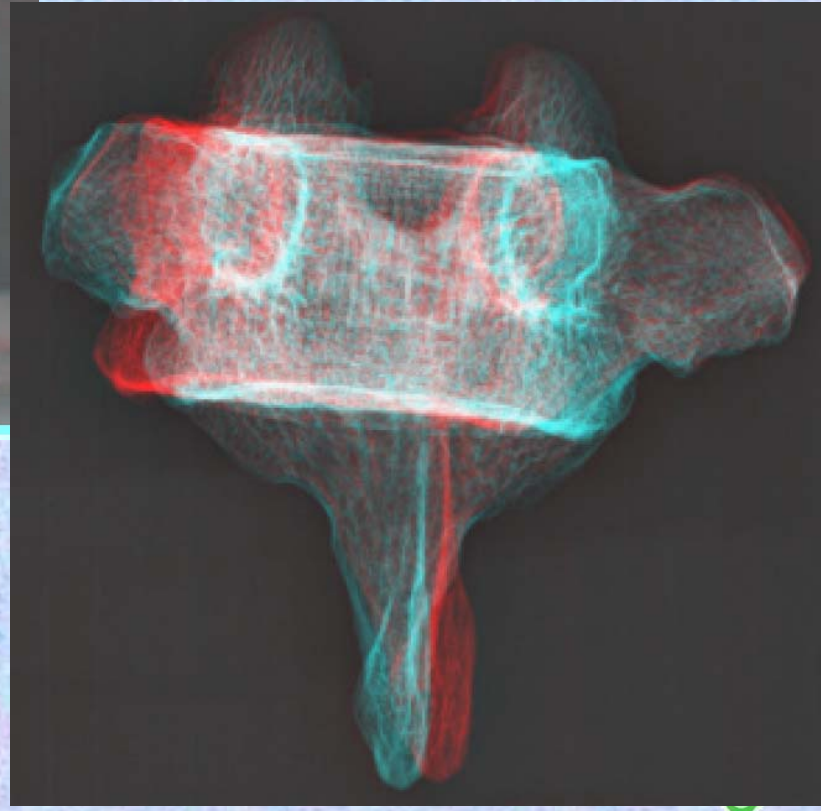
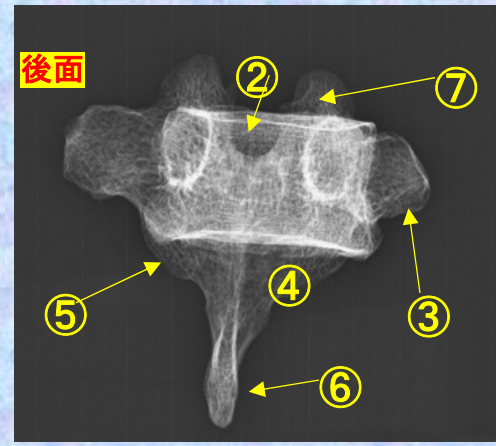
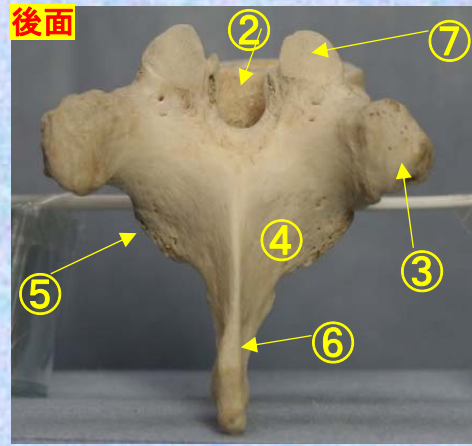
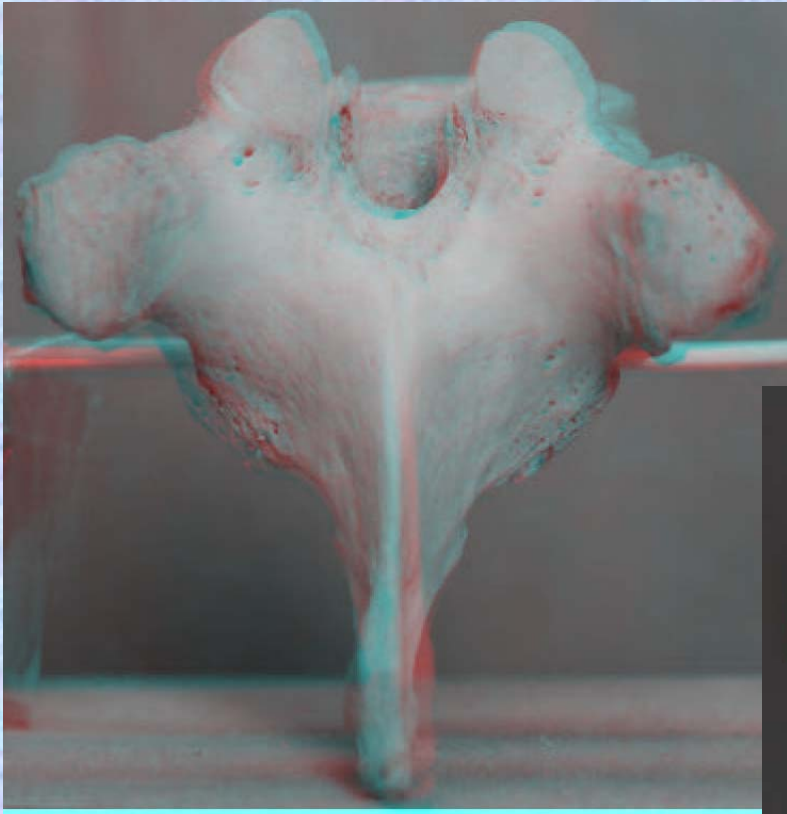


- ① 下関節面(下関節突起関節面) inferior articular surface
- ② 椎体 vertebral body
- ③ 横突起 transverse process
- ④ 椎弓板 lamina
- ⑤ 下関節突起 inferior articular process
- ⑥ 棘突起 spinous process

- ⑦ 上関節突起 superior articular process
- ⑧ 椎孔 vertebral foramen
- ⑨ 椎弓根 pedicle
- ⑩ 上肋骨窩 superior costal facet
- ⑪ 横突肋骨窩 costal facet of transverse process
- ⑫ 下肋骨窩 inferior costal facet

**胸椎 Th 7後面** 第 7 胸椎 後面 (Thoracic vertebra 7 posterior surface)

ステレオ赤青メガネ使用



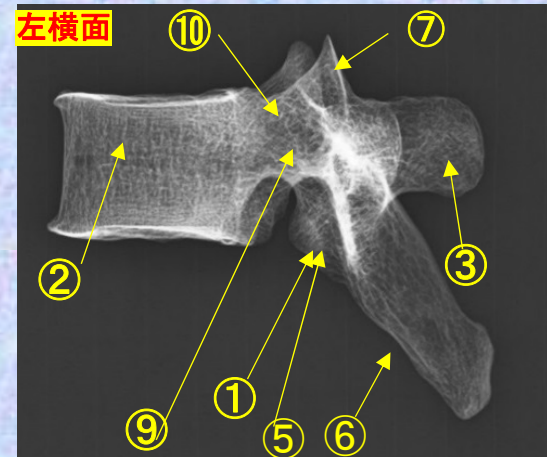
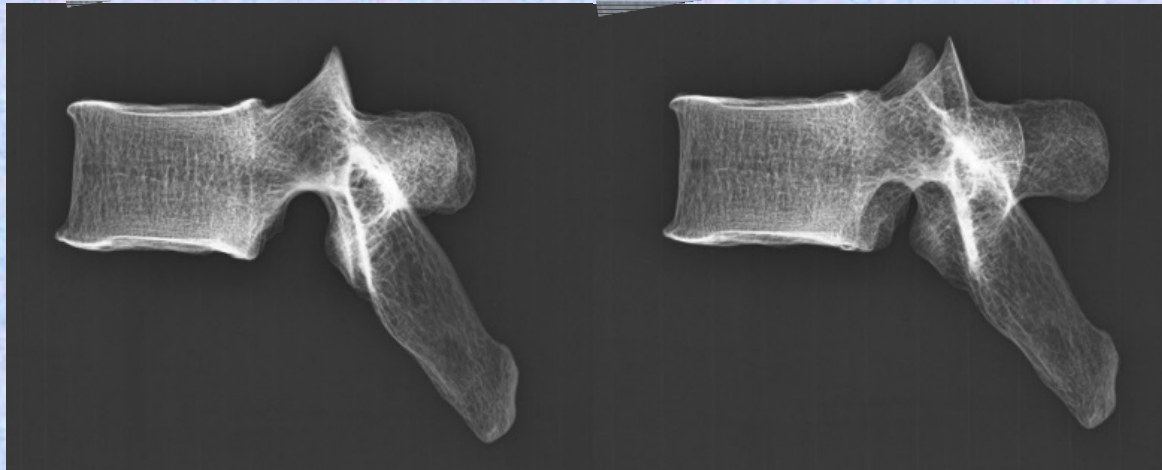
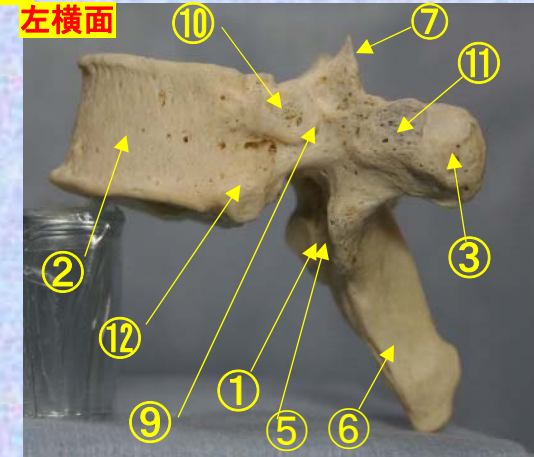
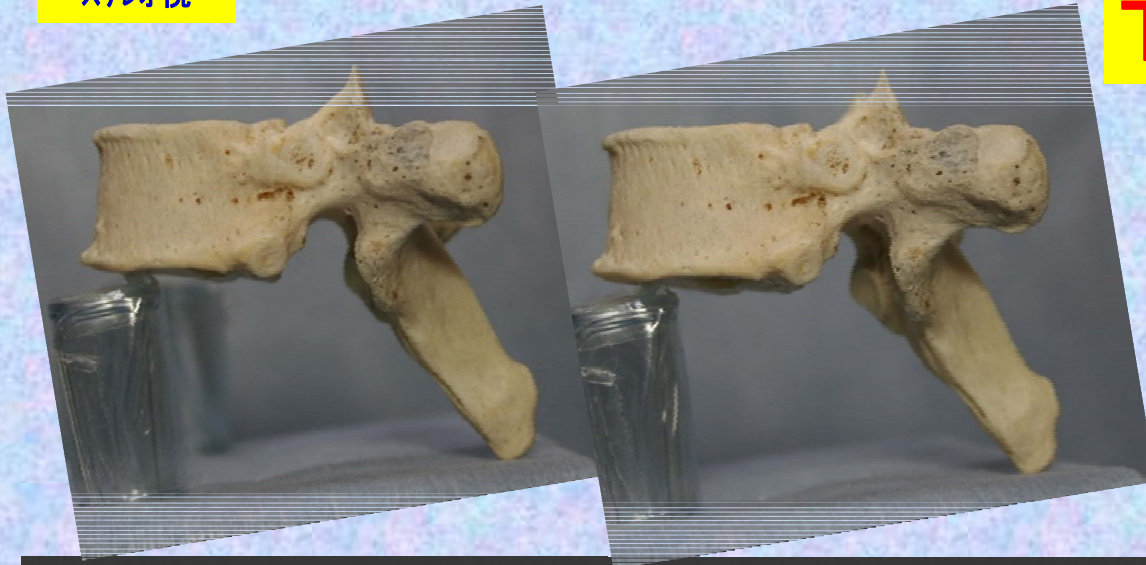- ①下関節面(下関節突起関節面)  
inferior articular surface
- ②椎体 vertebral body
- ③横突起transverse process
- ④椎弓板 lamina
- ⑤下関節突起 inferior articular process
- ⑥棘突起 spinous process
- ⑦上関節突起 superior articular process
- ⑧椎孔 vertebral foramen

- ⑨椎弓根pedicle
- ⑩上肋骨窩  
superior costal  
facet
- ⑪横突肋骨窩  
costal facet of  
transverse process
- ⑫下肋骨窩  
inferior costal facet

# 胸椎 Th7 側面 第7胸椎 側面(Thoracic vertebra 7 lateral surface)

ステレオ視

## Th7



- ①下関節面(下関節突起関節面) inferior articular surface
- ②椎体 vertebral body
- ③横突起 transverse process
- ④椎弓板 lamina
- ⑤下関節突起 inferior articular process
- ⑥棘突起 spinous process

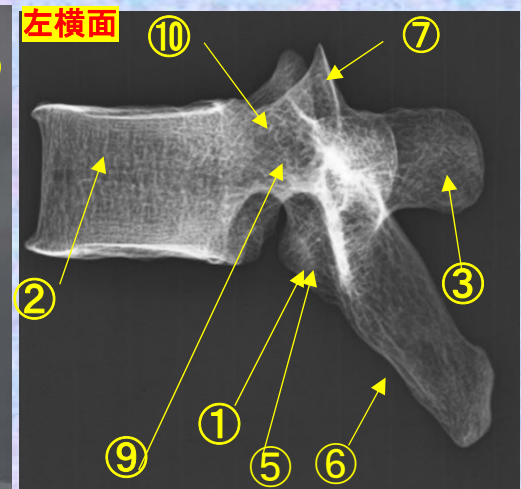
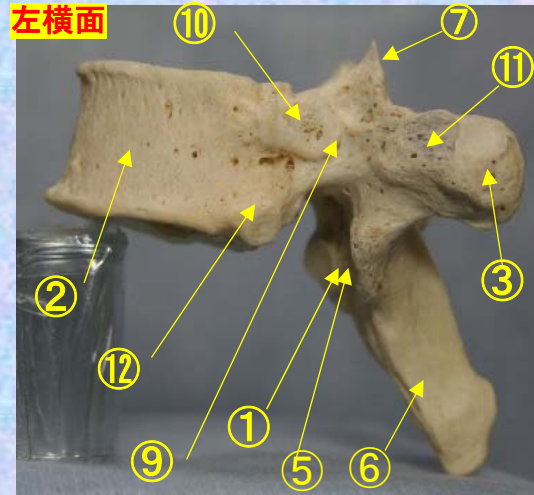
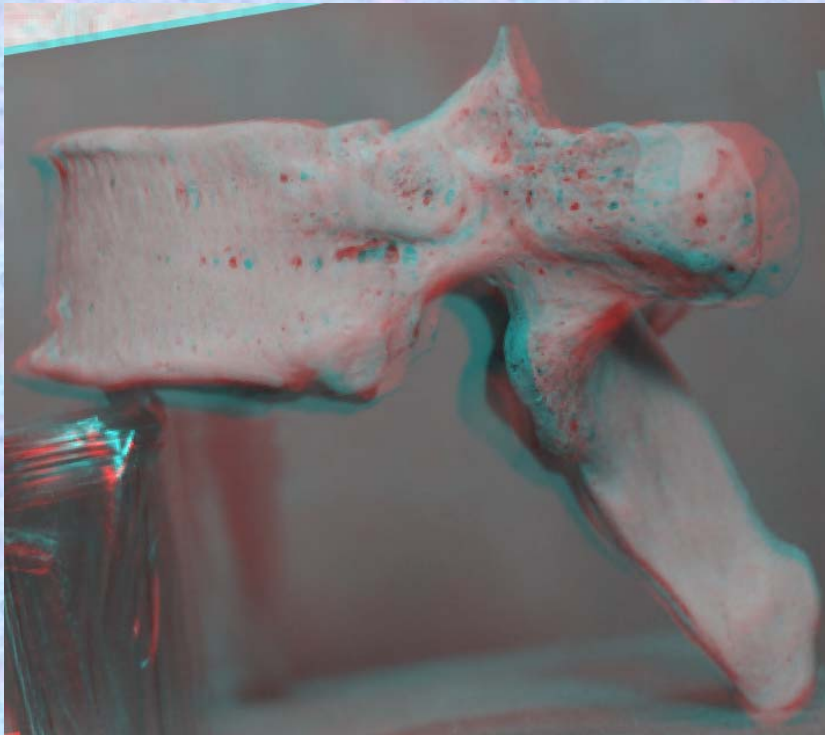
- ⑦上関節突起 superior articular process
- ⑧椎孔 vertebral foramen
- ⑨椎弓根 pedicle
- ⑩上肋骨窩 superior costal facet
- ⑪横突肋骨窩 costal facet of transverse process
- ⑫下肋骨窩 inferior costal facet



# 胸椎 Th7 側面 第7胸椎 側面 (Thoracic vertebra 7 lateral surface)

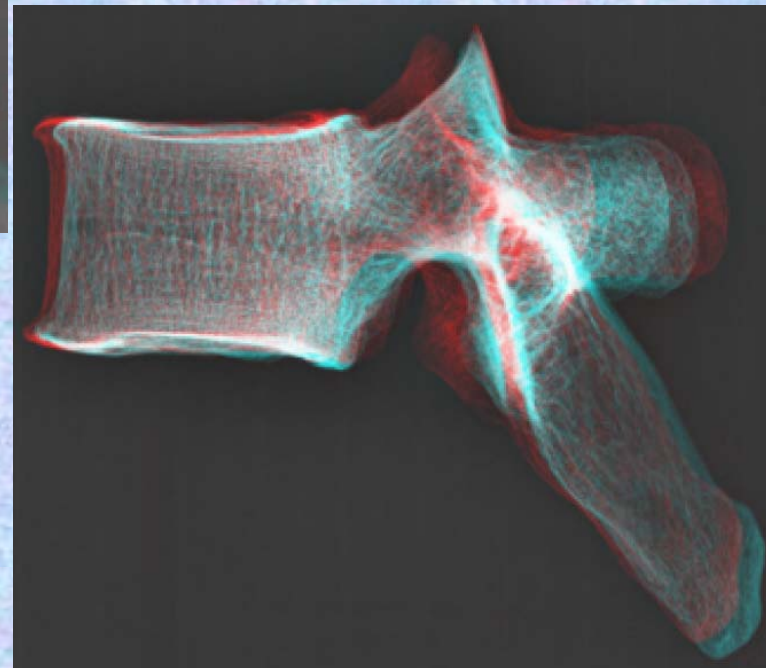
ステレオ赤青メガネ使用

## Th7



- ① 下関節面(下関節突起関節面)  
inferior articular surface
- ② 椎体 vertebral body
- ③ 横突起 transverse process
- ④ 椎弓板 lamina
- ⑤ 下関節突起 inferior articular process
- ⑥ 棘突起 spinous process
- ⑦ 上関節突起 superior articular process
- ⑧ 椎孔 vertebral foramen
- ⑨ 椎弓根 pedicle
- ⑩ 上肋骨窩 superior costal facet

- ⑦ 上関節突起  
superior articular process
- ⑧ 椎孔 vertebral foramen
- ⑨ 椎弓根 pedicle
- ⑩ 上肋骨窩  
superior costal facet
- ⑪ 横突肋骨窩  
costal facet of transverse process
- ⑫ 下肋骨窩  
inferior costal facet



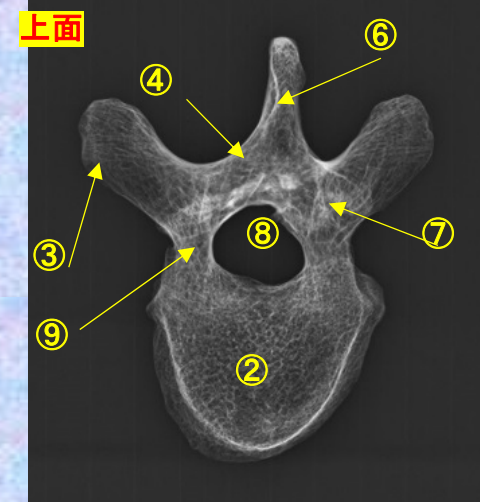
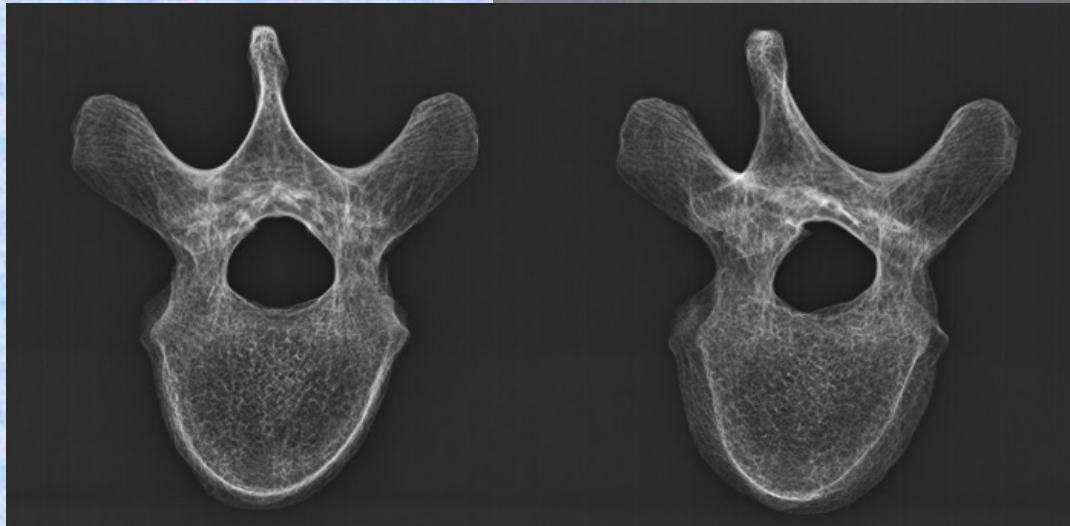
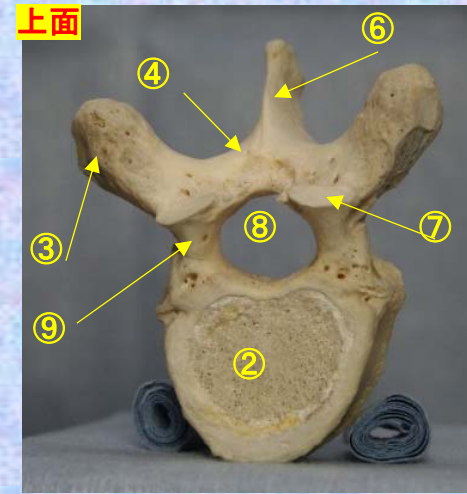
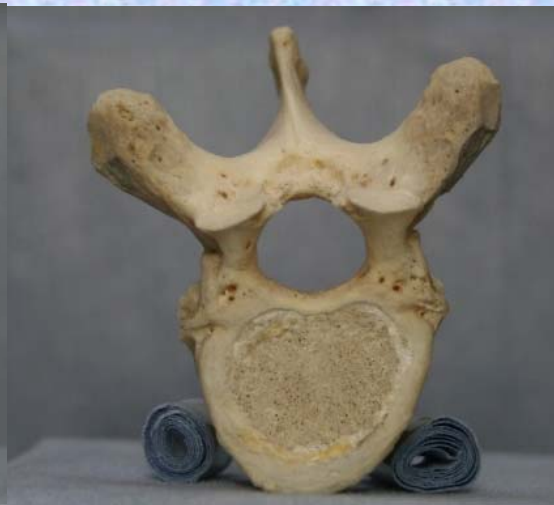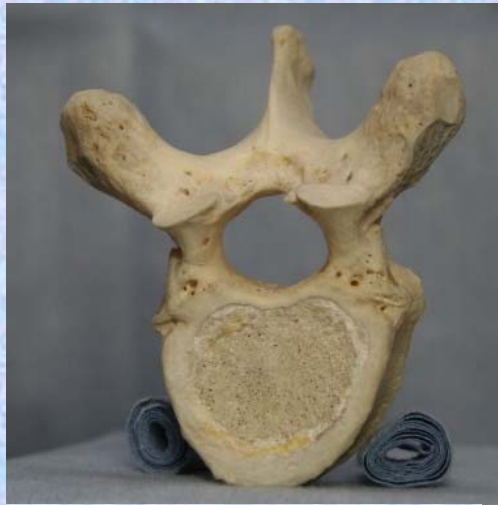胸椎 Th7 上面

第 7 胸椎 上面

( Thoracic vertebra 7 )

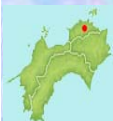ステレオ視

Th7



- ①下関節面(下関節突起関節面) inferior articular surface
- ②椎体 vertebral body
- ③横突起 transverse process
- ④椎弓板 lamina
- ⑤下関節突起 inferior articular process
- ⑥棘突起 spinous process

- ⑦上関節突起 superior articular process
- ⑧椎孔 vertebral foramen
- ⑨椎弓根 pedicle
- ⑩上肋骨窩 superior costal facet
- ⑪横突肋骨窩 costal facet of transverse process
- ⑫下肋骨窩 inferior costal facet



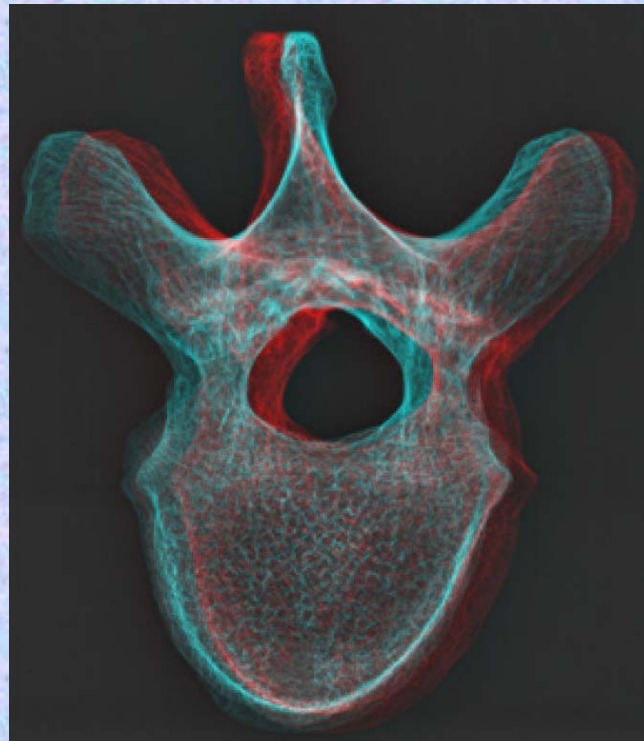
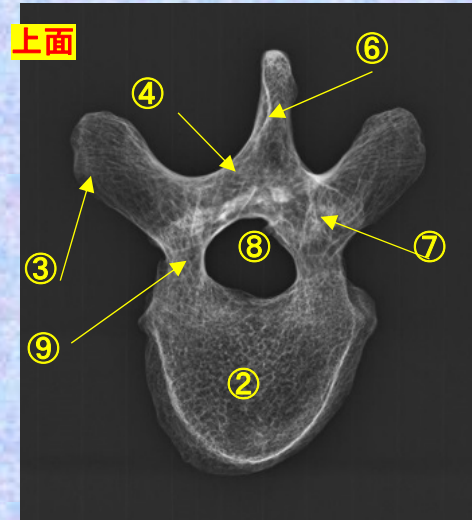
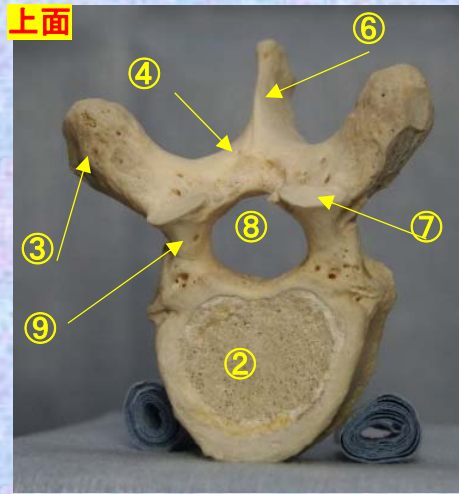
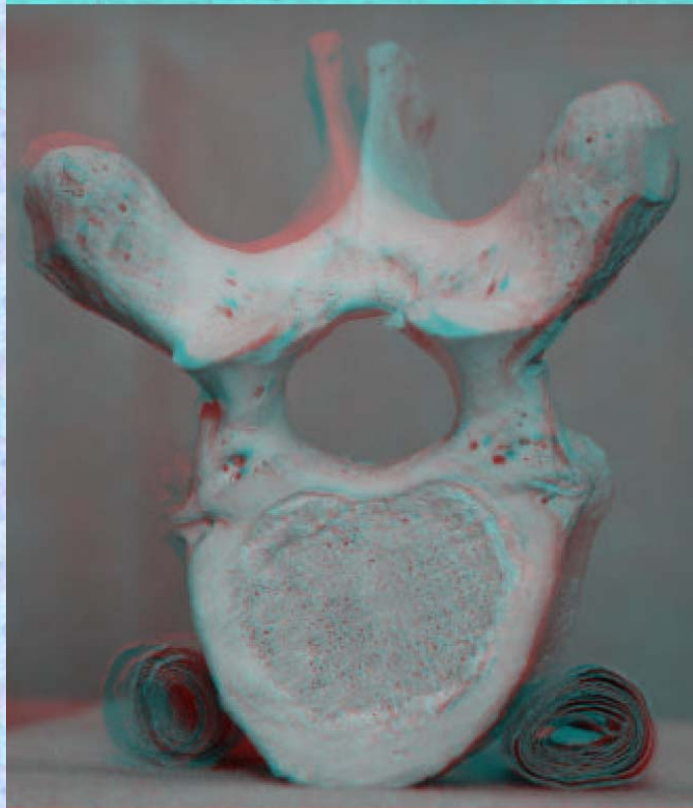
胸椎 Th7 上面

第 7 胸椎 上面

( Thoracic vertebra 7 )

Th7

ステレオ赤青メガネ使用



- ①下関節面(下関節突起関節面)  
inferior articular surface
- ②椎体 vertebral body
- ③横突起 transverse process
- ④椎弓板 lamina
- ⑤下関節突起 inferior articular process
- ⑥棘突起 spinous process
- ⑦上関節突起 superior articular process
- ⑧椎孔 vertebral foramen

- ⑨椎弓根 pedicle
- ⑩上肋骨窩 superior costal facet
- ⑪横突肋骨窩 costal facet of transverse process
- ⑫下肋骨窩 inferior costal facet

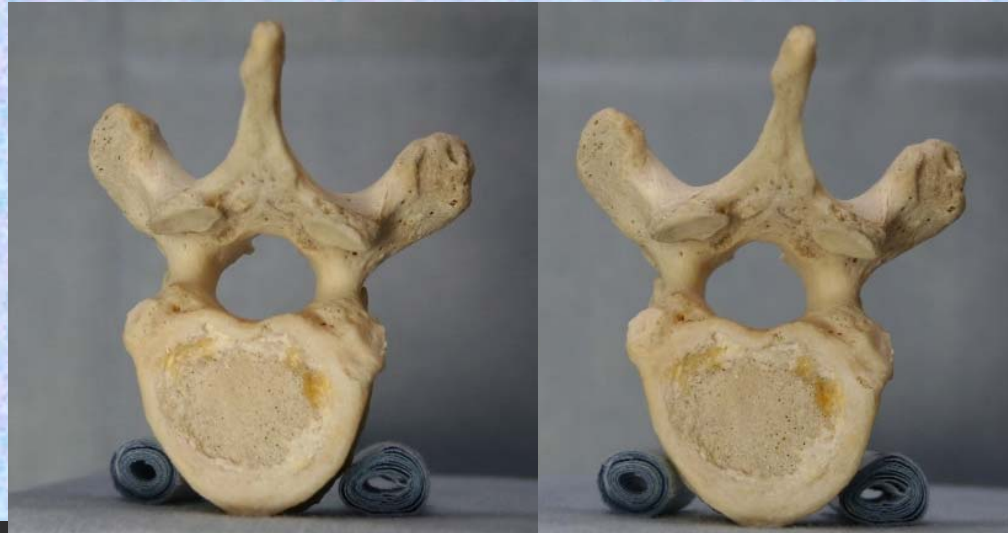胸椎 Th7 下面

第7胸椎 下面

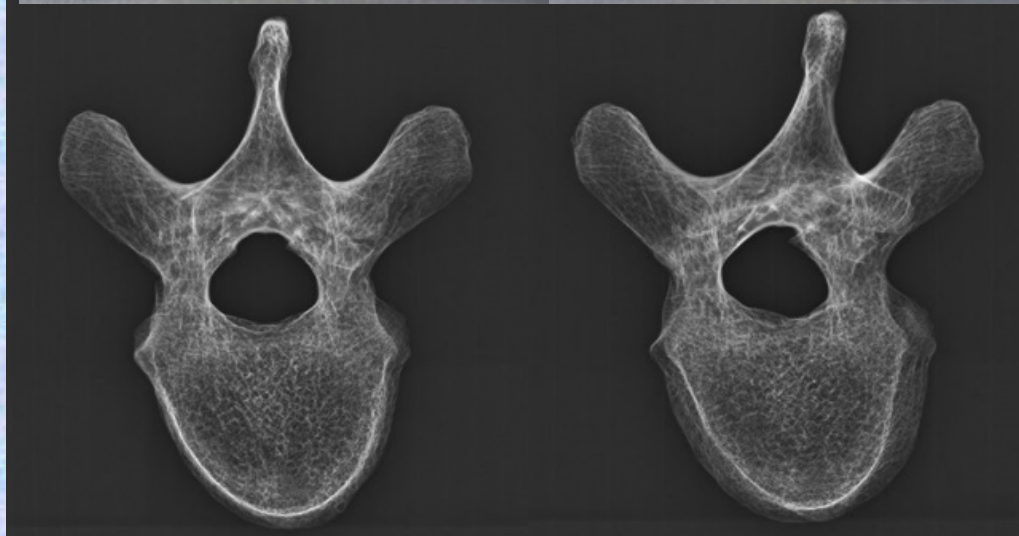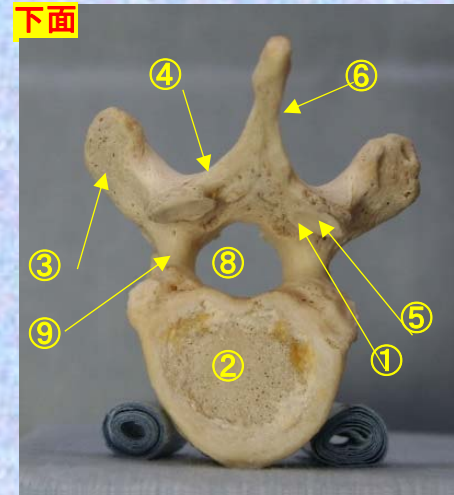
( Thoracic vertebra 7 )

Th7

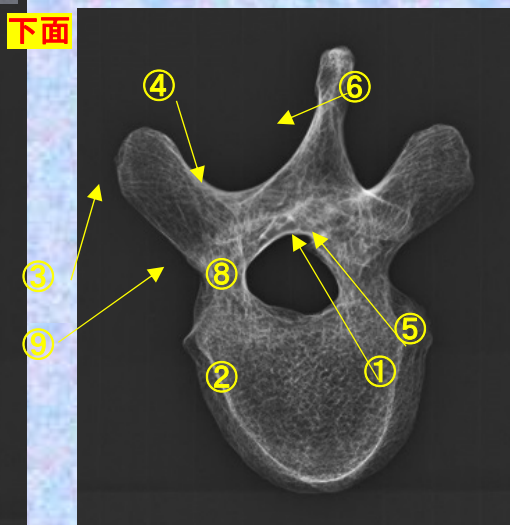
ステレオ視



下面



下面



①下関節面(下関節突起関節面) inferior articular surface ⑦上関節突起 superior articular process

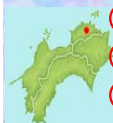②椎体 vertebral body ⑧椎孔 vertebral foramen

③横突起 transverse process ⑨椎弓根 pedicle

④椎弓板 lamina ⑩上肋骨窩 superior costal facet

⑤下関節突起 inferior articular process ⑪横突肋骨窩 costal facet of transverse process

⑥棘突起 spinous process ⑫下肋骨窩 inferior costal facet

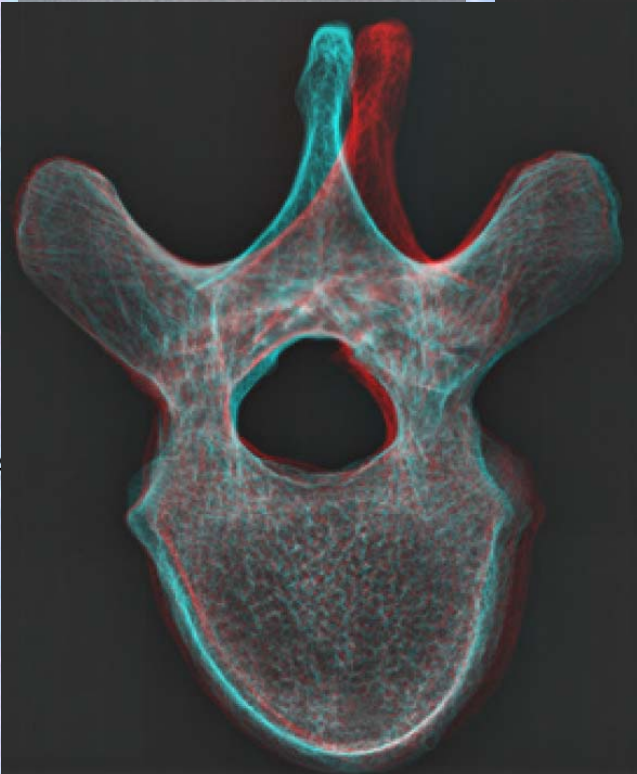
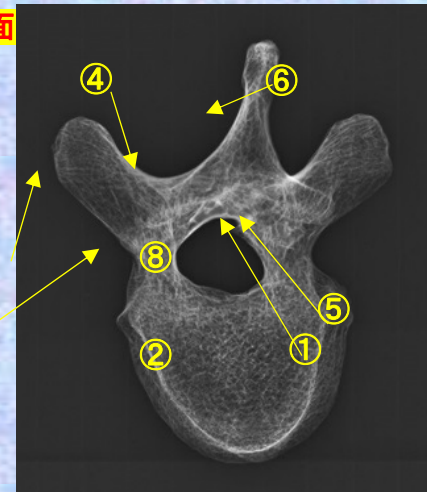
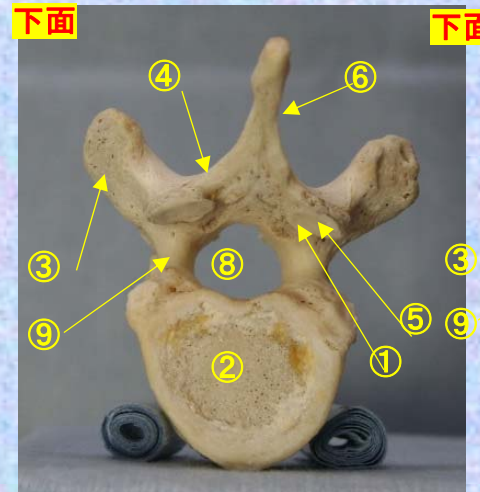
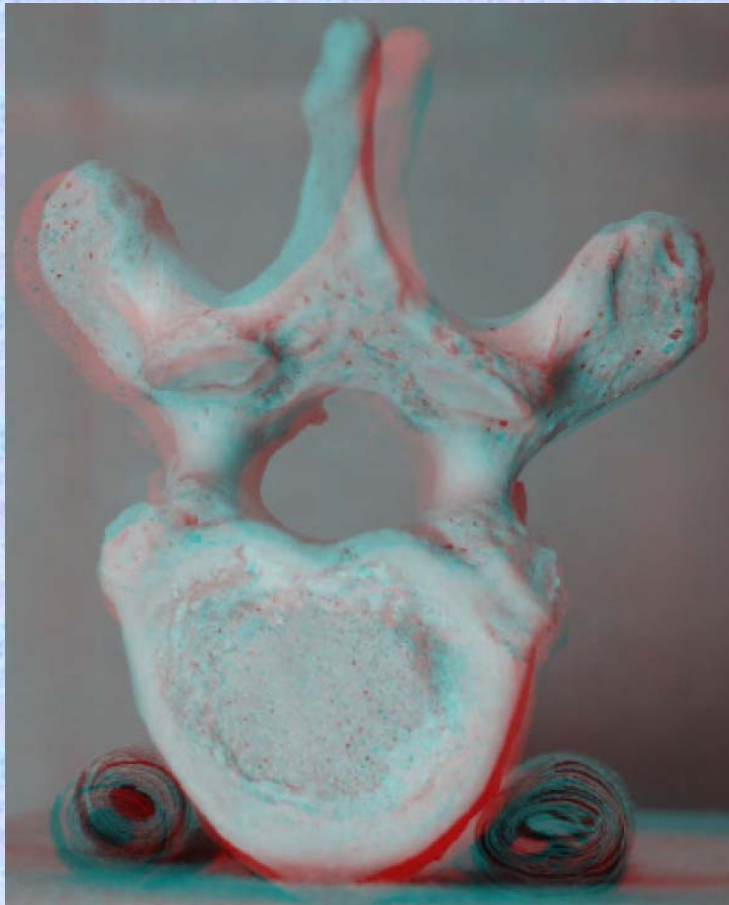


胸椎 Th7 下面

第 7 頸椎 下面 (Thoracic vertebra 7)

Th7

ステレオ赤青メガネ使用



- ①下関節面(下関節突起関節面) inferior articular
- ②椎体 vertebral body
- ③横突起 transverse process
- ④椎弓板 lamina
- ⑤下関節突起 inferior articular process
- ⑥棘突起 spinous process

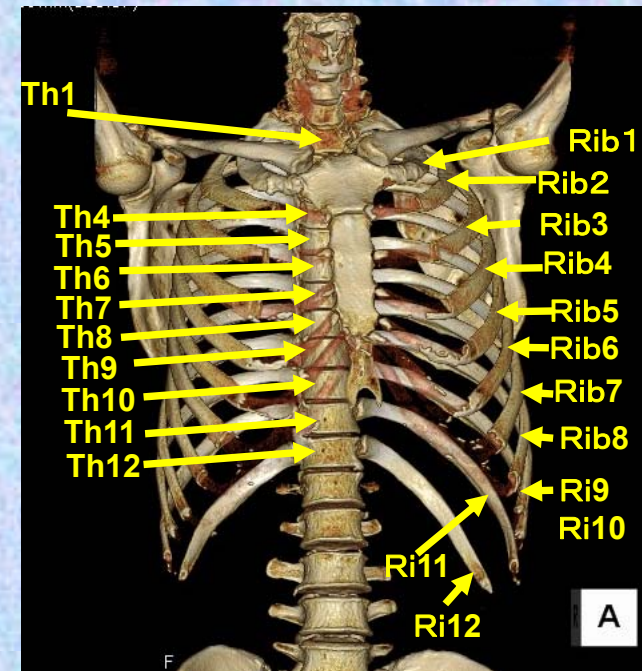
- ⑦上関節突起 superior articular process
- ⑧椎孔 vertebral foramen
- ⑨椎弓根 pedicle
- ⑩上肋骨窩 superior costal facet
- ⑪横突肋骨窩 costal facet of transverse process
- ⑫下肋骨窩 inferior costal facet



# 第8胸椎

## Thoracic vertebra 8

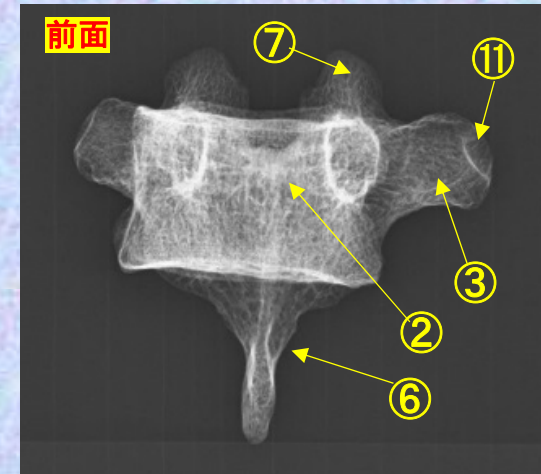
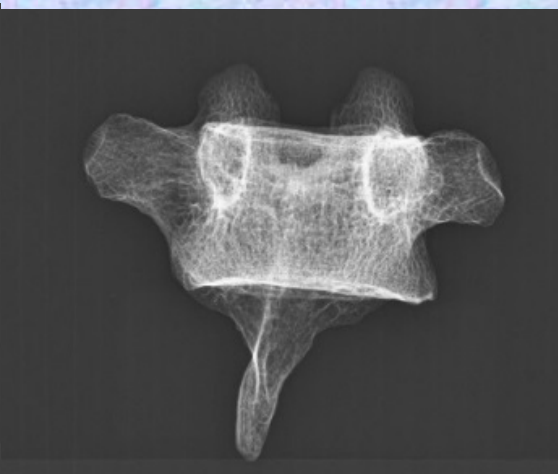
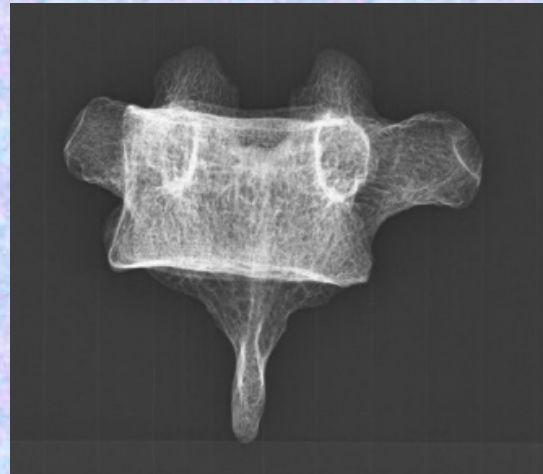
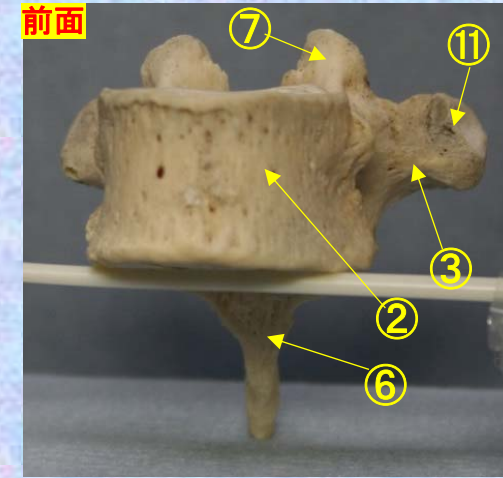
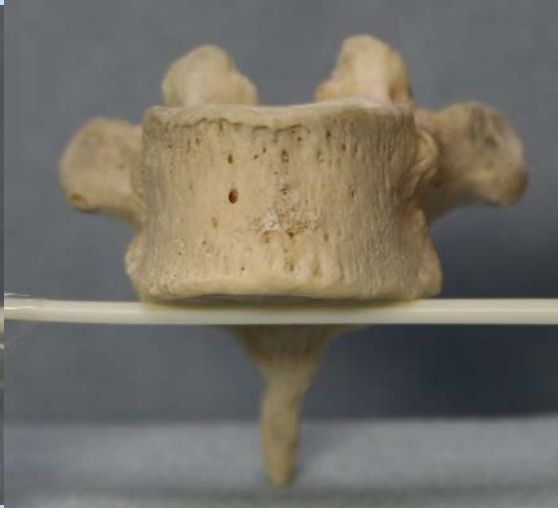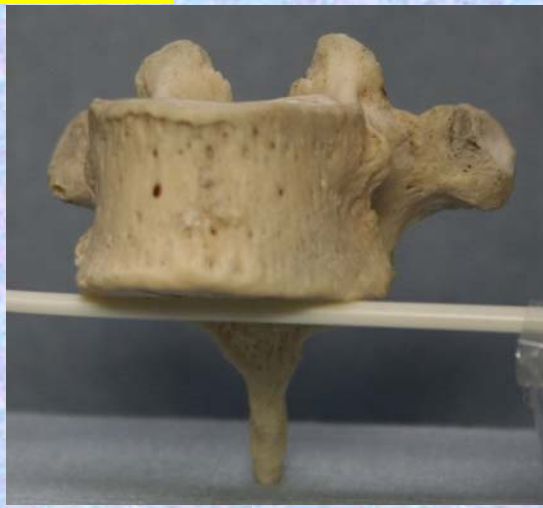### Th8



**胸椎 Th8 前面** **第8胸椎 前面 (Thoracic vertebra 8 anterior surface)**

ステレオ視

Th8



- ①下関節面(下関節突起関節面) inferior articular surface
- ②椎体 vertebral body
- ③横突起 transverse process
- ④椎弓板 lamina
- ⑤下関節突起 inferior articular process
- ⑥棘突起 spinous process

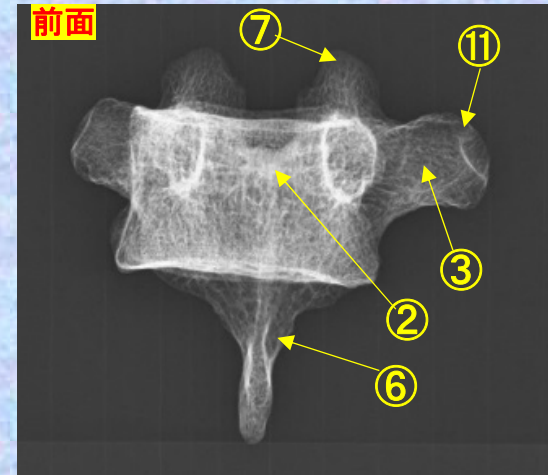
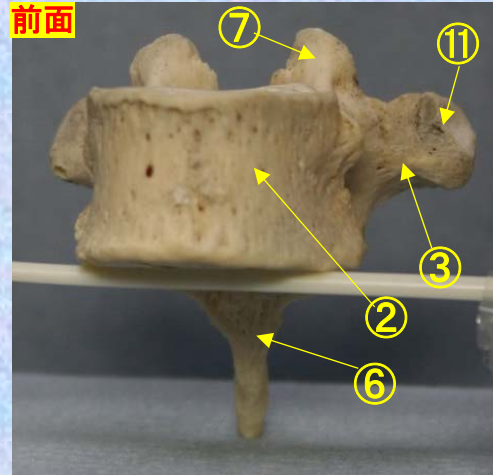

- ⑦上関節突起 superior articular process
- ⑧椎孔 vertebral foramen
- ⑨椎弓根 pedicle
- ⑩上肋骨窩 superior costal facet
- ⑪横突肋骨窩 costal facet of transverse process
- ⑫下肋骨窩 inferior costal facet



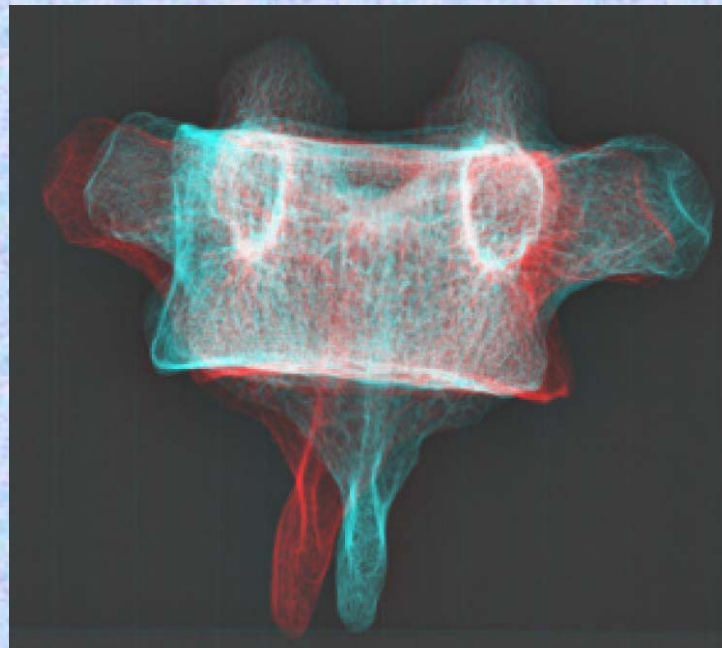
**胸椎 Th8 前面** 第8胸椎 前面 (Thoracic vertebra 8 anterior surface)

ステレオ赤青メガネ使用

Th8



- ①下関節面(下関節突起関節面)  
inferior articular surface
- ②椎体 vertebral body
- ③横突起 transverse process
- ④椎弓板 lamina
- ⑤下関節突起 inferior articular process
- ⑥棘突起 spinous process
- ⑦上関節突起 superior articular process
- ⑧椎孔 vertebral foramen
- ⑨椎弓根 pedicle
- ⑩上肋骨窩 superior costal facet



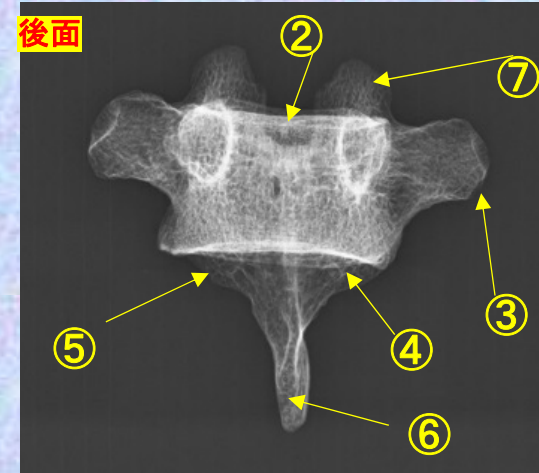
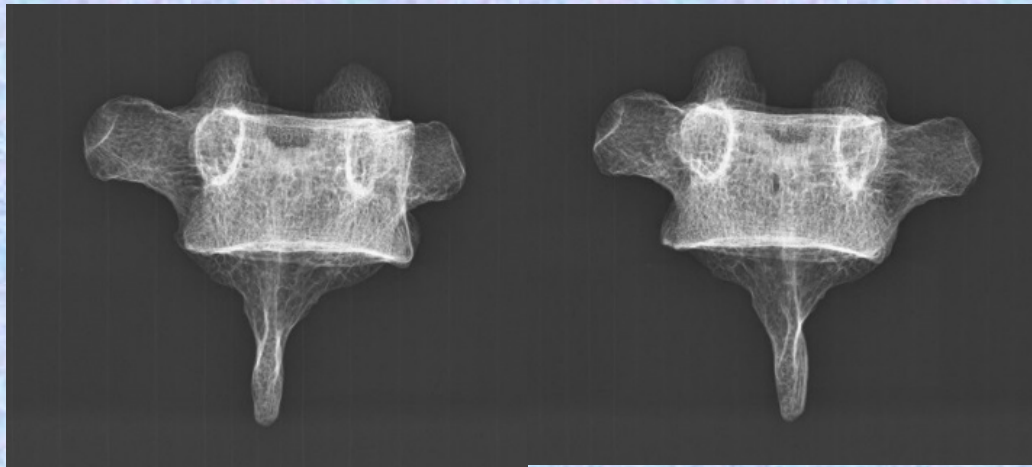
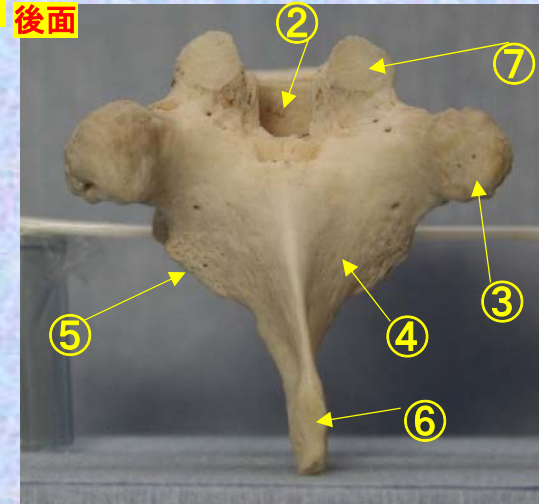
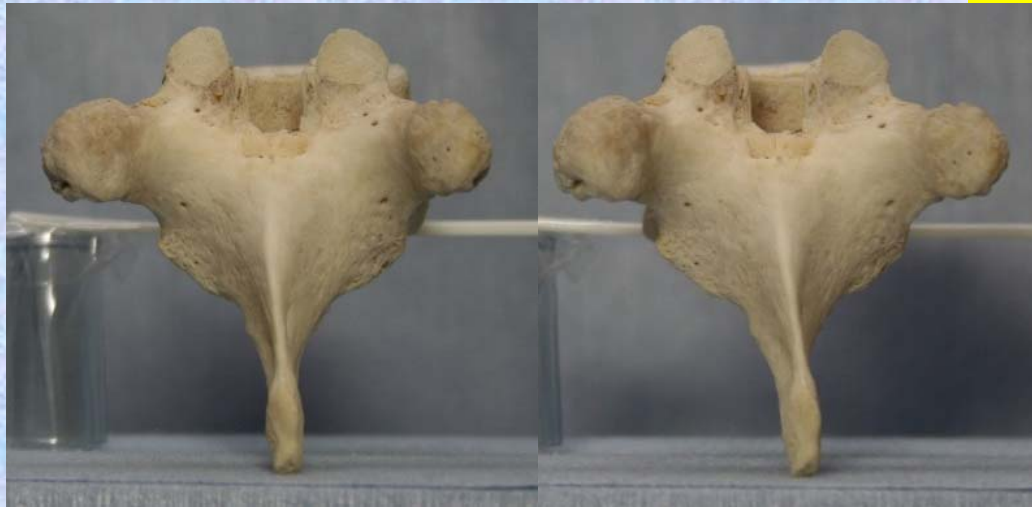- ⑪横突肋骨窩  
costal facet of transverse process
- ⑫下肋骨窩  
inferior costal facet

# 胸椎 Th8 後面 第 8 胸椎 後面(Thoracic vertebra 8 posterior surface)

ステレオ視

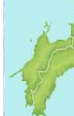Th8

後面



- ① 下関節面(下関節突起関節面) inferior articular surface
- ② 椎体 vertebral body
- ③ 横突起 transverse process
- ④ 椎弓板 lamina
- ⑤ 下関節突起 inferior articular process
- ⑥ 棘突起 spinous process

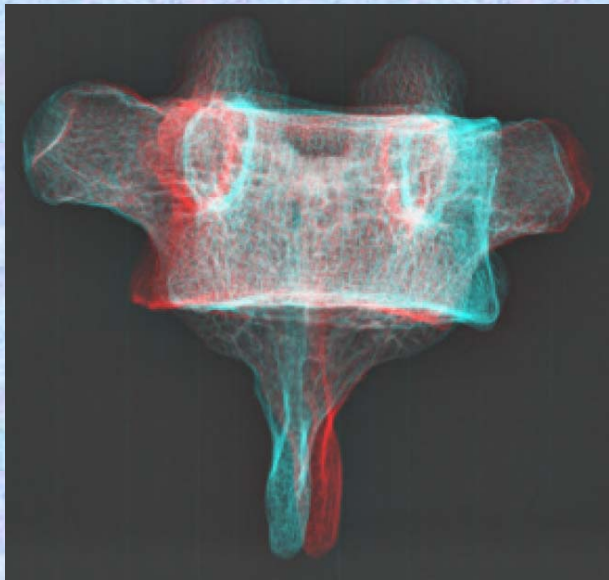
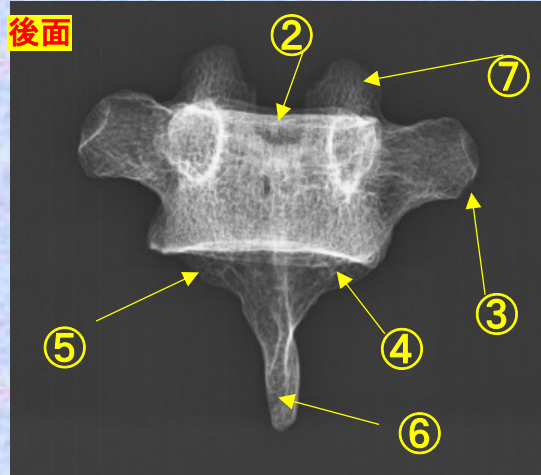
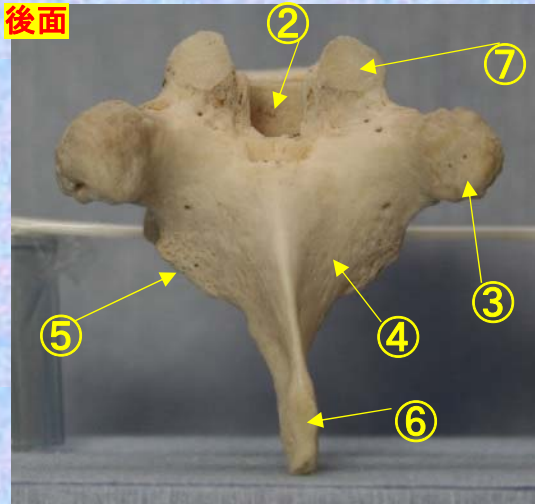

- ⑦ 上関節突起 superior articular process
- ⑧ 椎孔 vertebral foramen
- ⑨ 椎弓根 pedicle
- ⑩ 上肋骨窩 superior costal facet
- ⑪ 横突肋骨窩 costal facet of transverse process
- ⑫ 下肋骨窩 inferior costal facet



**胸椎 Th 8 後面** 第 8 胸椎 後面 (Thoracic vertebra 8 posterior surface)

ステレオ赤青メガネ使用

Th8



- ① 下関節面(下関節突起関節面) inferior articular surface
- ② 椎体 vertebral body
- ③ 横突起 transverse process
- ④ 椎弓板 lamina
- ⑤ 下関節突起 inferior articular process
- ⑥ 棘突起 spinous process

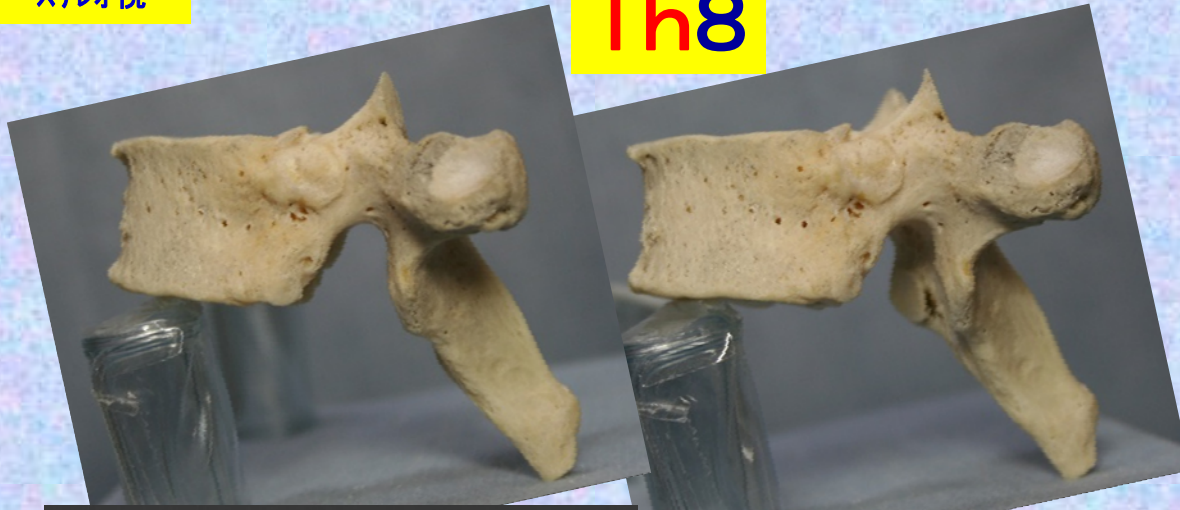- ⑦ 上関節突起 superior articular process
- ⑧ 椎孔 vertebral foramen
- ⑨ 椎弓根 pedicle
- ⑩ 上肋骨窩 superior costal facet
- ⑪ 横突肋骨窩 costal facet of transverse process
- ⑫ 下肋骨窩 inferior costal facet



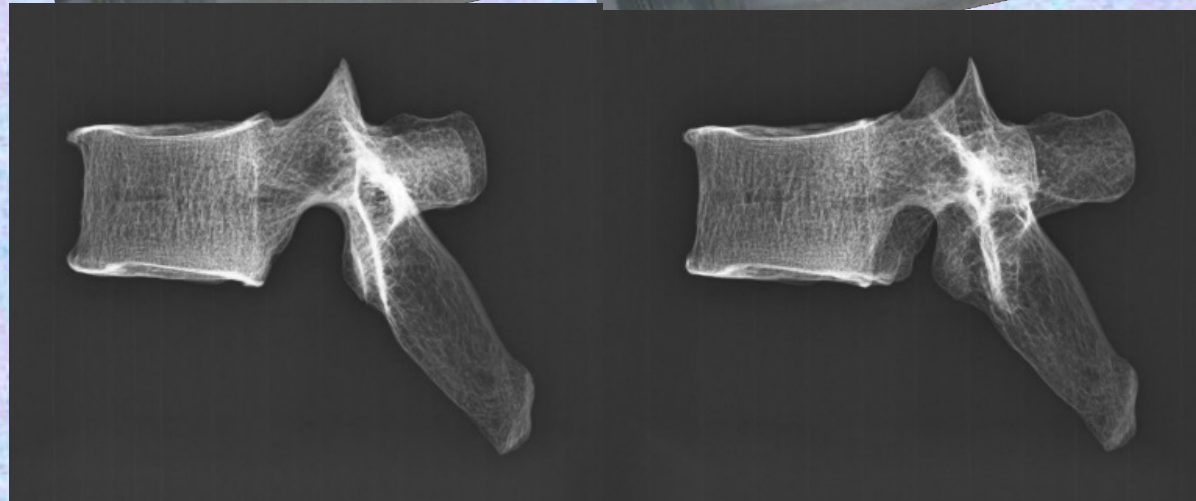
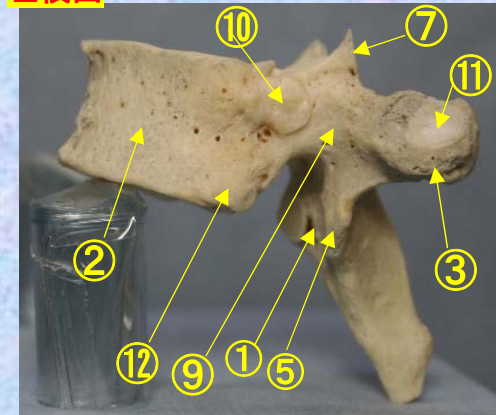
# 胸椎 Th8 側面 第8胸椎 側面(Thoracic vertebra 8 lateral surface)

ステレオ視

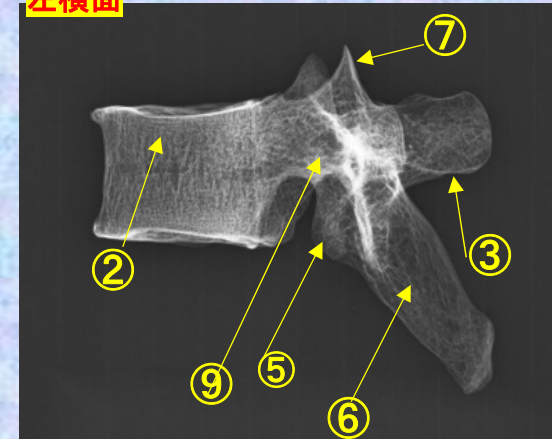
## Th8



左横面

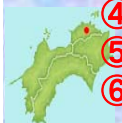

左横面



- ①下関節面(下関節突起関節面) inferior articular surface
- ②椎体 vertebral body
- ③横突起 transverse process
- ④椎弓板 lamina
- ⑤下関節突起 inferior articular process
- ⑥棘突起 spinous process

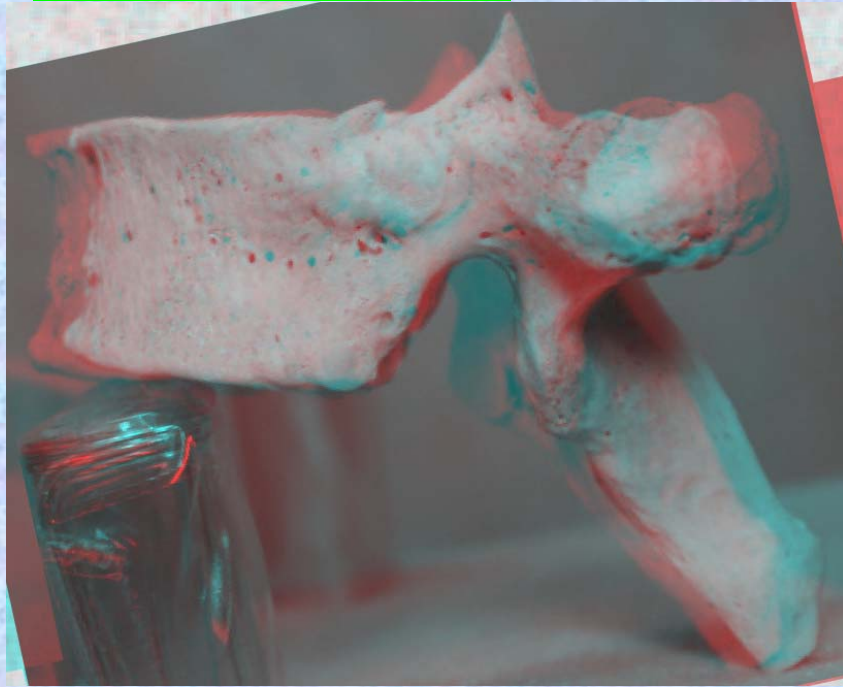
- ⑦上関節突起 superior articular process
- ⑧椎孔 vertebral foramen
- ⑨椎弓根 pedicle
- ⑩上肋骨窩 superior costal facet
- ⑪横突肋骨窩 costal facet of transverse process
- ⑫下肋骨窩 inferior costal facet



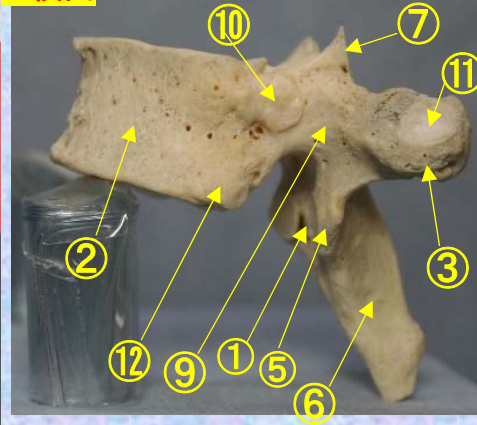
**胸椎 Th8 側面** 第8胸椎 側面 (Thoracic vertebra 8 lateral surface)

ステレオ赤青メガネ使用

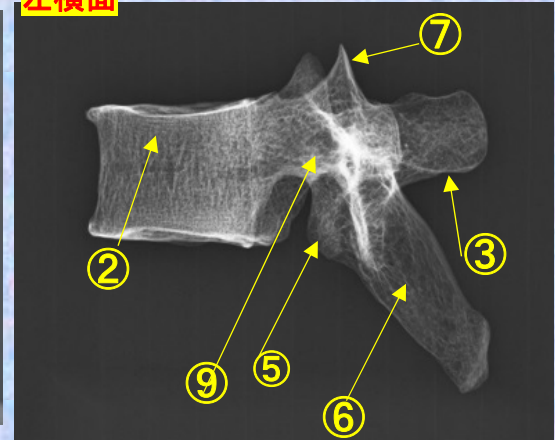
**Th8**



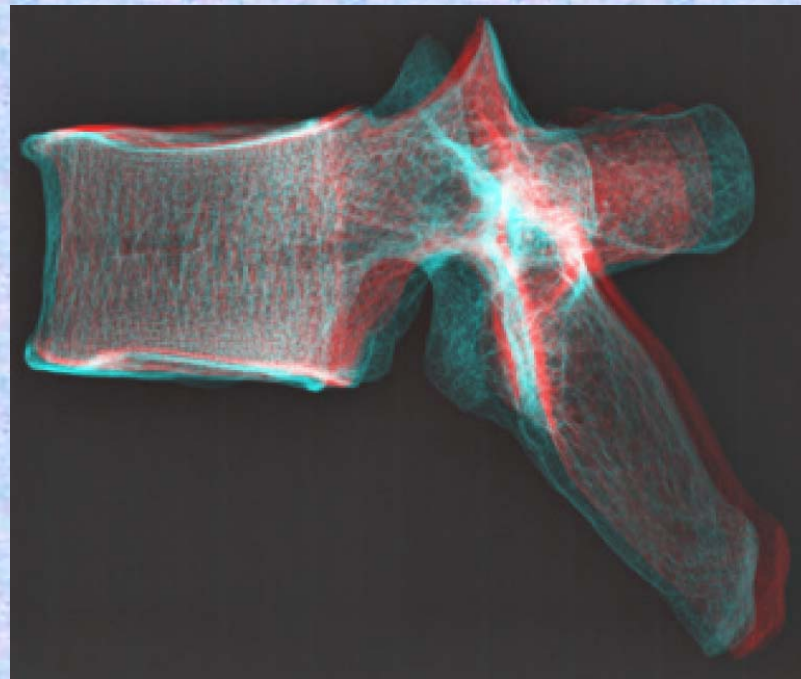
左横面



左横面



- ①下関節面(下関節突起関節面) inferior articular surface
- ②椎体 vertebral body
- ③横突起 transverse process
- ④椎弓板 lamina
- ⑤下関節突起 inferior articular process
- ⑥棘突起 spinous process
- ⑦上関節突起 superior articular process
- ⑧椎孔 vertebral foramen
- ⑨椎弓根 pedicle
- ⑩上肋骨窩 superior costal facet
- ⑪横突肋骨窩 costal facet of transverse process
- ⑫下肋骨窩 inferior costal facet



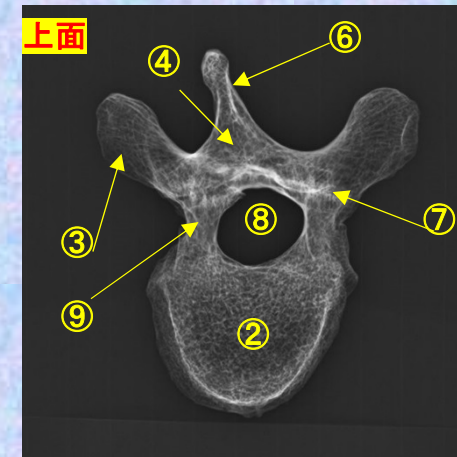
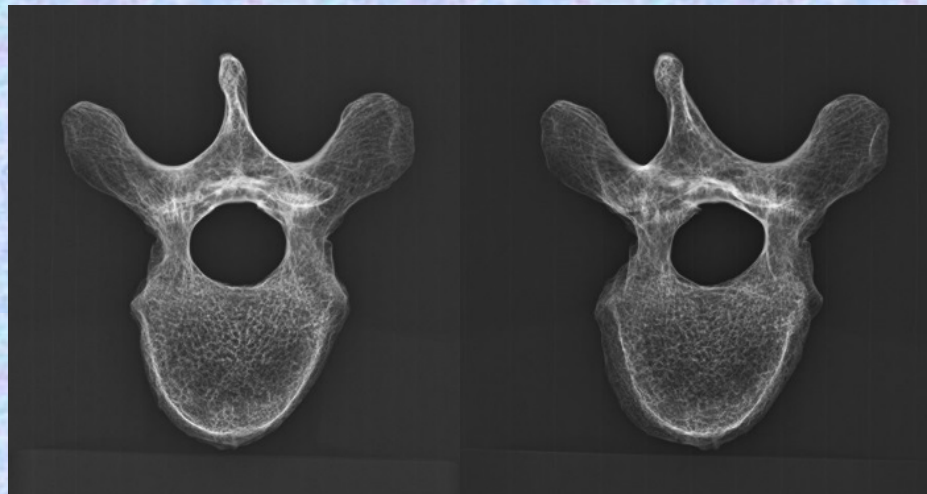
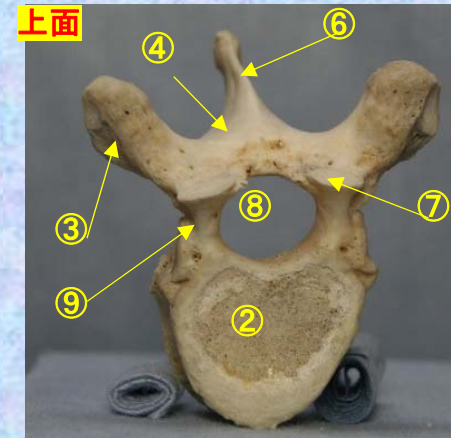
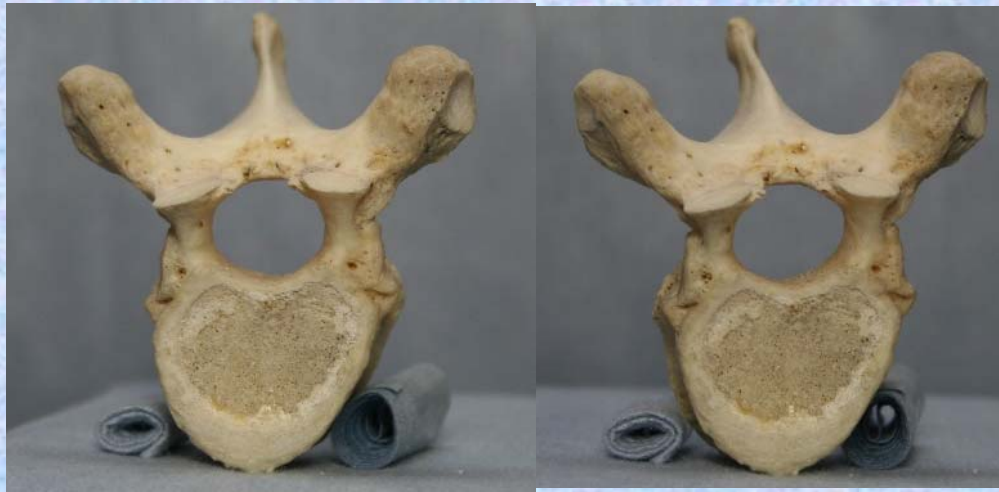胸椎 Th8 上面

第 8 胸椎 上面

( Thoracic vertebra 8 )

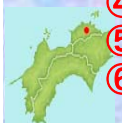ステレオ視

Th8



- ①下関節面(下関節突起関節面) inferior articular surface
- ②椎体 vertebral body
- ③横突起 transverse process
- ④椎弓板 lamina
- ⑤下関節突起 inferior articular process
- ⑥棘突起 spinous process

- ⑦上関節突起 superior articular process
- ⑧椎孔 vertebral foramen
- ⑨椎弓根 pedicle
- ⑩上肋骨窩 superior costal facet
- ⑪横突肋骨窩 costal facet of transverse process
- ⑫下肋骨窩 inferior costal facet



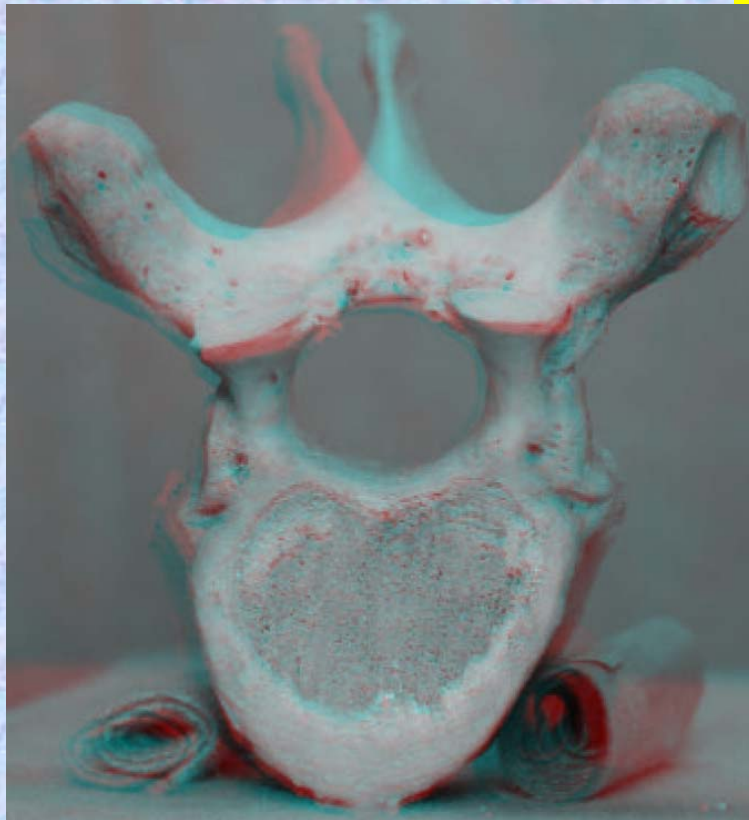


胸椎 Th8 上面

第 8 胸椎 上面

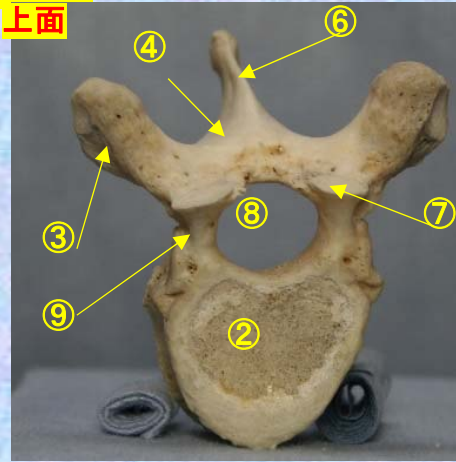
( Thoracic vertebra 8 )

ステレオ赤青メガネ使用

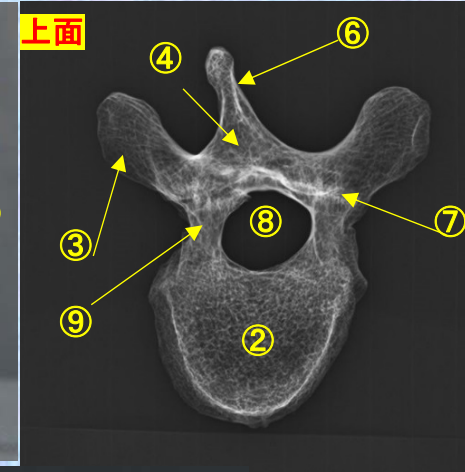


Th8

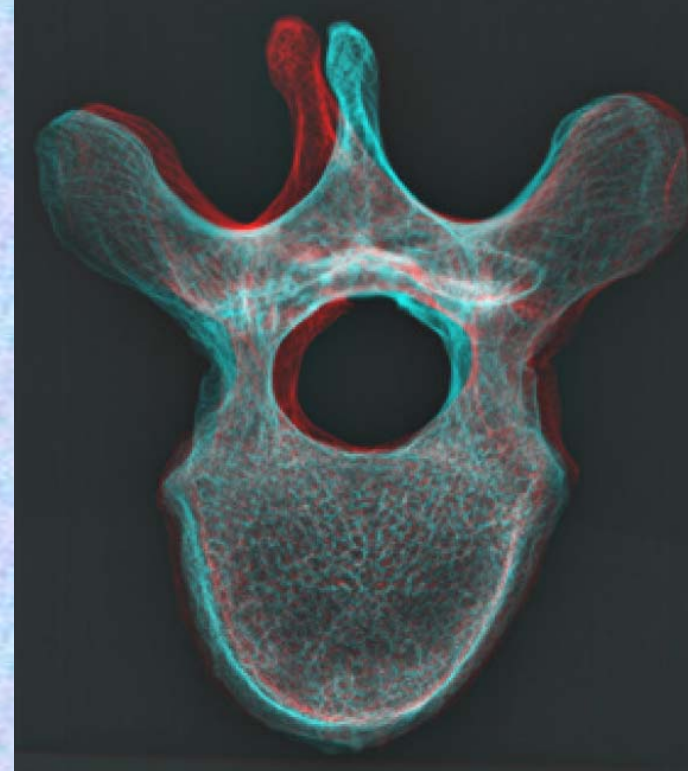
上面



上面



- ①下関節面(下関節突起関節面) inferior articular surface
- ②椎体 vertebral body
- ③横突起 transverse process
- ④椎弓板 lamina
- ⑤下関節突起 inferior articular process
- ⑥棘突起 spinous process
- ⑦上関節突起 superior articular process
- ⑧椎孔 vertebral foramen
- ⑨椎弓根 pedicle
- ⑩上肋骨窩 superior costal facet
- ⑪横突肋骨窩 costal facet of transverse process
- ⑫下肋骨窩 inferior costal facet



**胸椎 Th8 下面**

ステレオ視

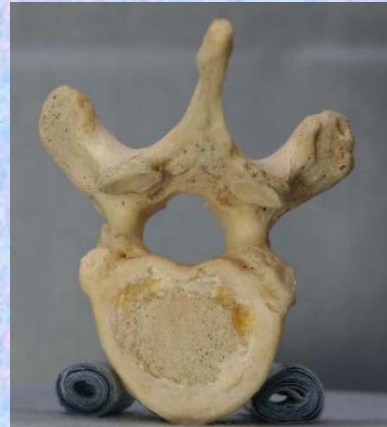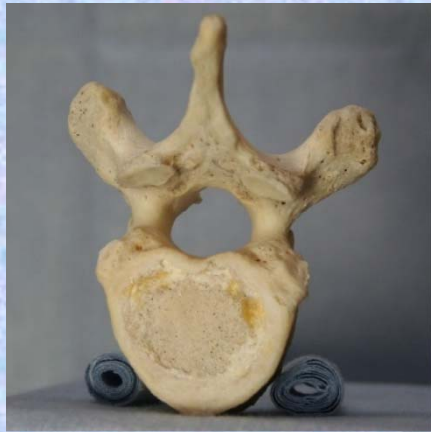**第8胸椎**

下面

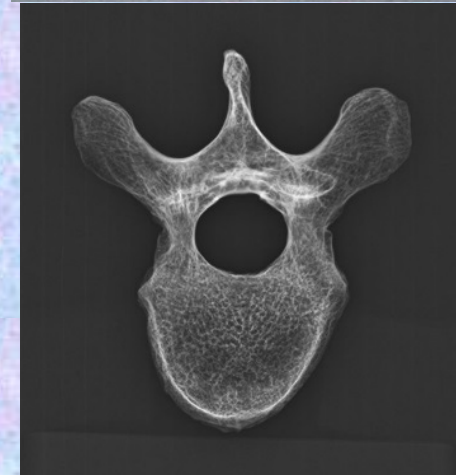
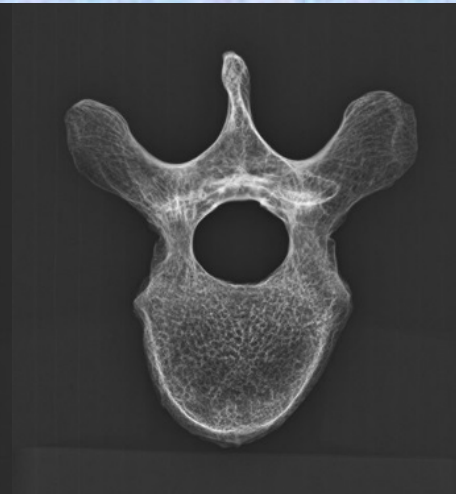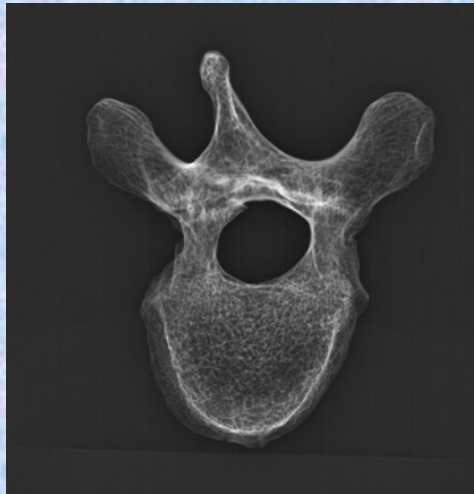
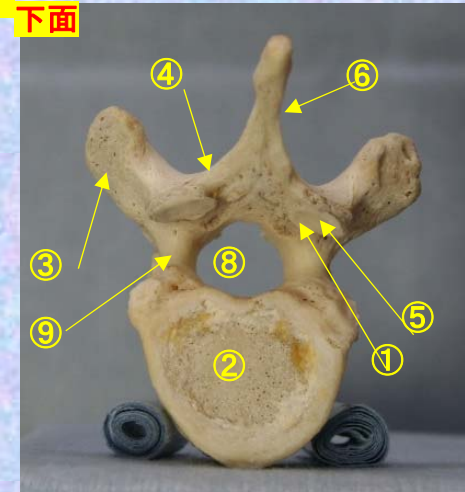
( Thoracic vertebra 8 )

**Th8**

修正予定



下面



- ①下関節面(下関節突起関節面) inferior articular surface
- ②椎体 vertebral body
- ③横突起 transverse process
- ④椎弓板 lamina
- ⑤下関節突起 inferior articular process
- ⑥棘突起 spinous process

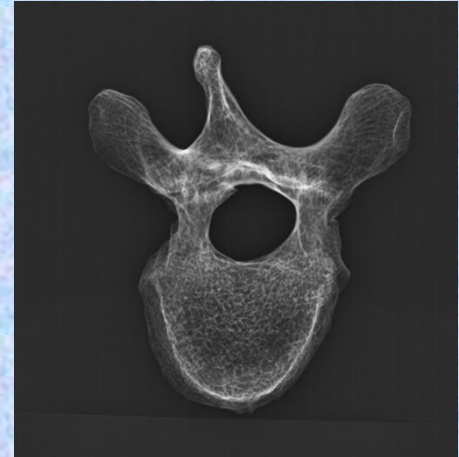
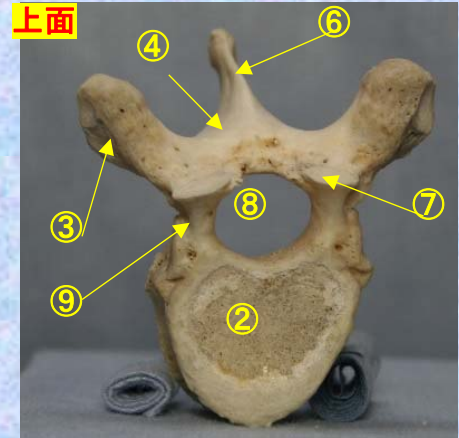
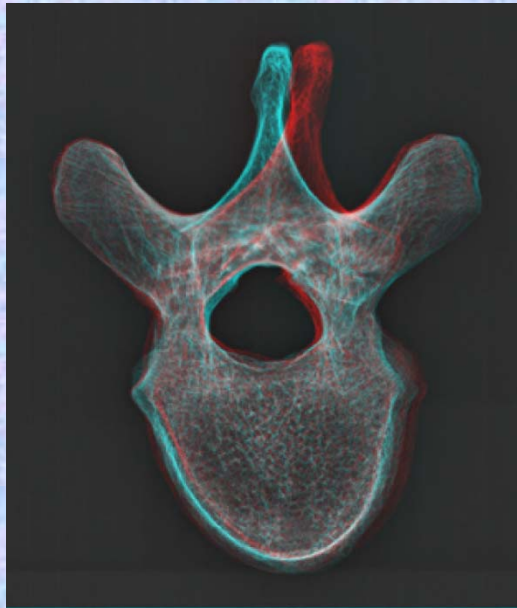
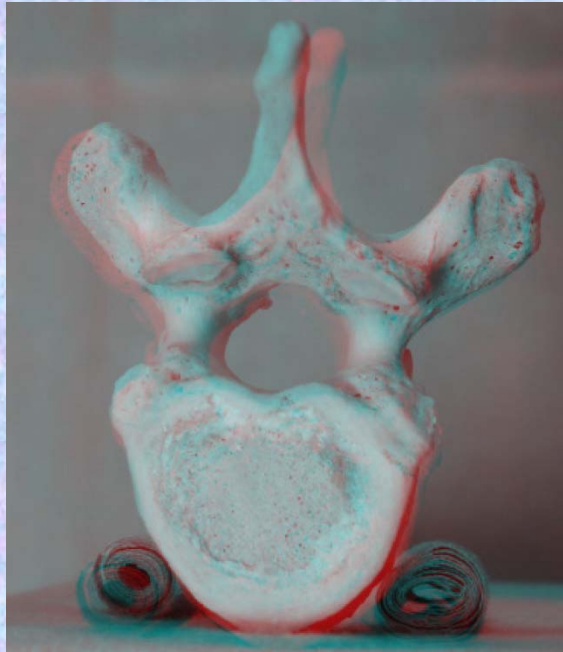
- ⑦上関節突起 superior articular process
- ⑧椎孔 vertebral foramen
- ⑨椎弓根 pedicle
- ⑩上肋骨窩 superior costal facet
- ⑪横突肋骨窩 costal facet of transverse process
- ⑫下肋骨窩 inferior costal facet



胸椎 Th8 下面 第 8 頸椎 下面 (Thoracic vertebra 8)

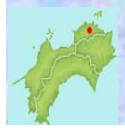ステレオ赤青メガネ使用

修正予定



- ①下関節面(下関節突起関節面) inferior articular surface
- ②椎体 vertebral body
- ③横突起 transverse process
- ④椎弓板 lamina
- ⑤下関節突起 inferior articular process
- ⑥棘突起 spinous process

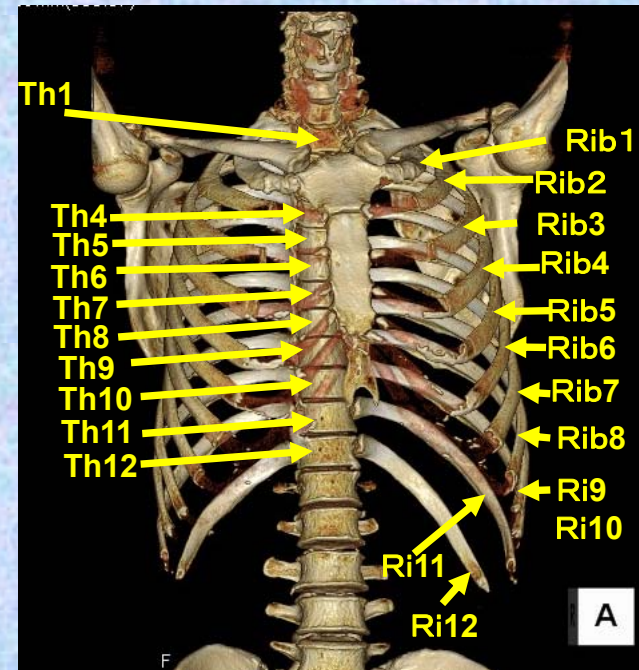
- ⑦上関節突起 superior articular process
- ⑧椎孔 vertebral foramen
- ⑨椎弓根 pedicle
- ⑩上肋骨窩 superior costal facet
- ⑪横突肋骨窩 costal facet of transverse process
- ⑫下肋骨窩 inferior costal facet



# 第9胸椎

## Thoracic vertebra 9

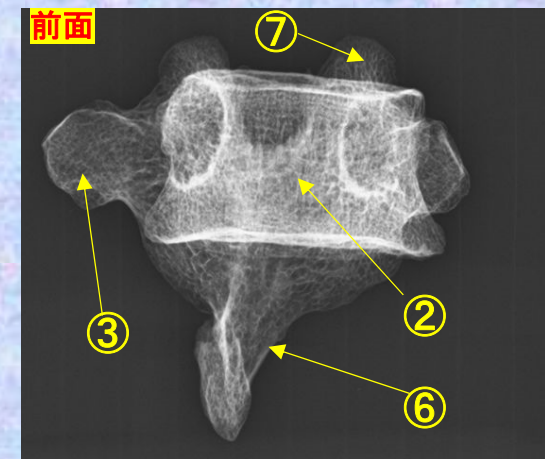
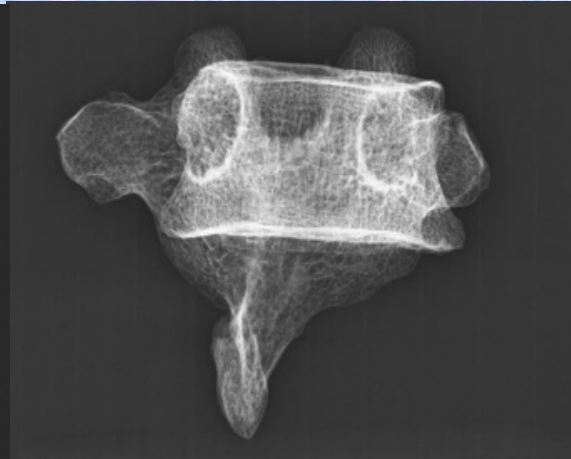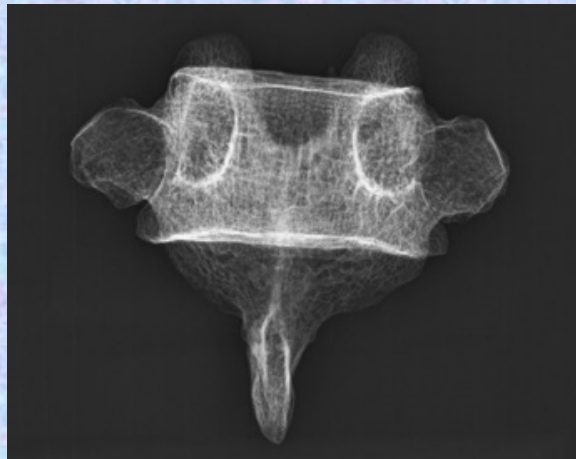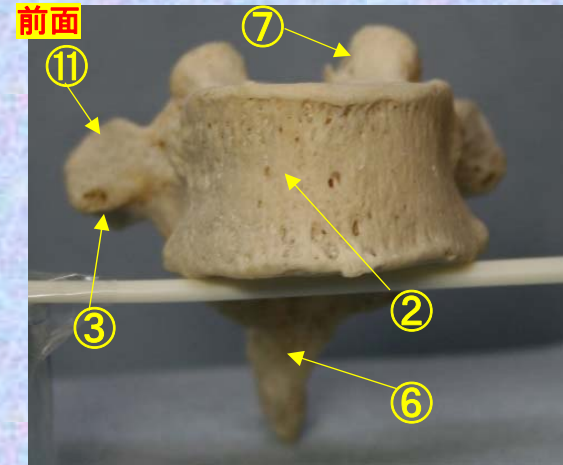
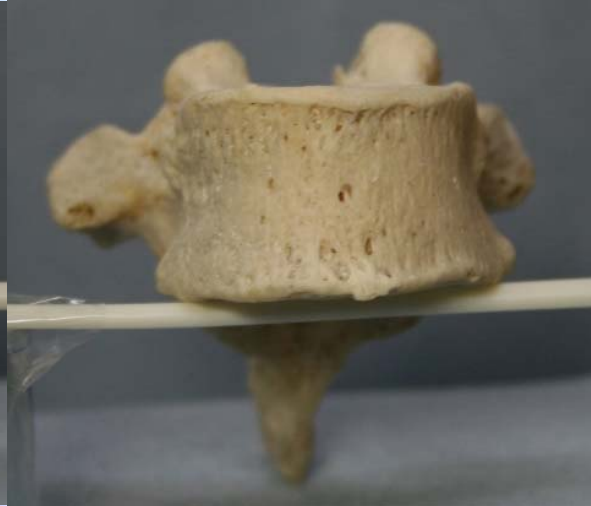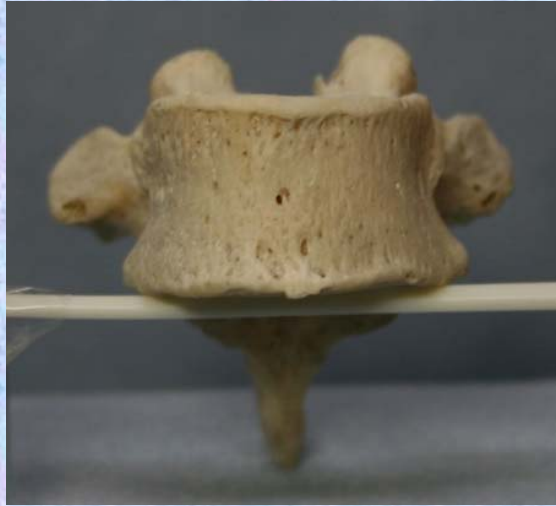### Th9



**胸椎 Th9 前面** 第9胸椎 前面 (Thoracic vertebra 9 anterior surface)

ステレオ視

Th9



- ①下関節面(下関節突起関節面) inferior articular surface
- ②椎体 vertebral body
- ③横突起 transverse process
- ④椎弓板 lamina
- ⑤下関節突起 inferior articular process
- ⑥棘突起 spinous process

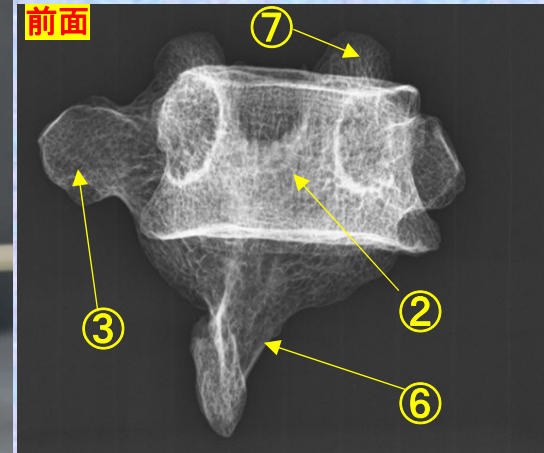
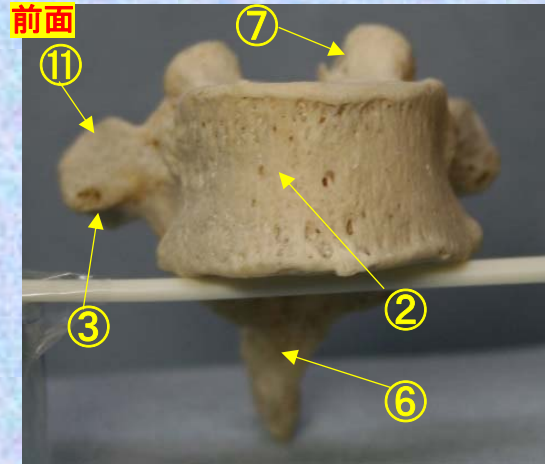

- ⑦上関節突起 superior articular process
- ⑧椎孔 vertebral foramen
- ⑨椎弓根 pedicle
- ⑩上肋骨窩 superior costal facet
- ⑪横突肋骨窩 costal facet of transverse process
- ⑫下肋骨窩 inferior costal facet



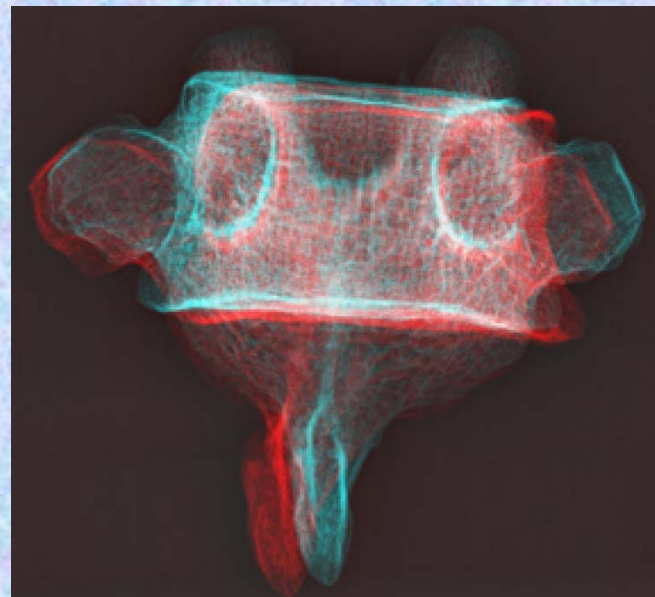
**胸椎 Th8 前面** 第8胸椎 前面 (Thoracic vertebra 8 anterior surface)

**Th9**

ステレオ赤青メガネ使用



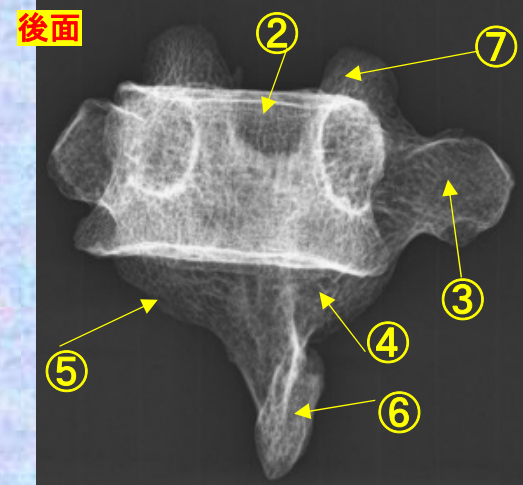
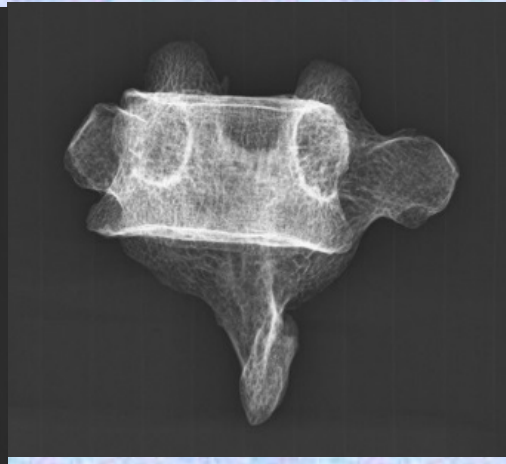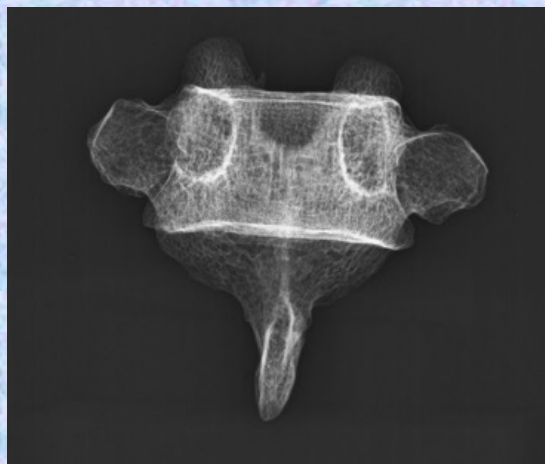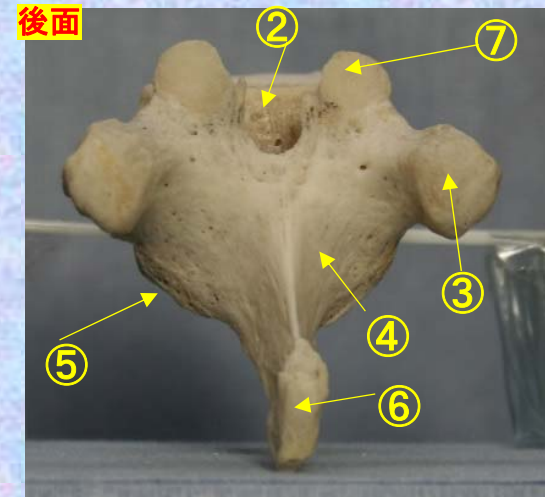
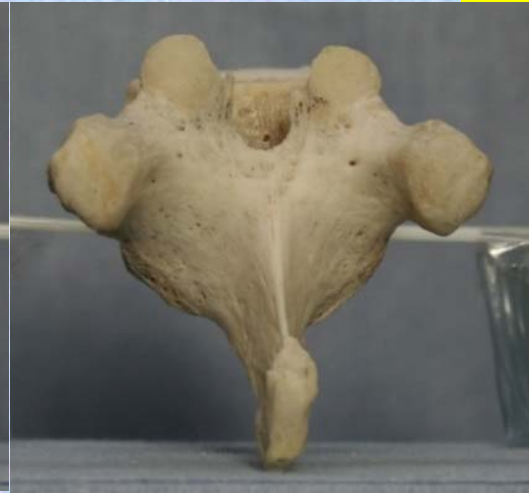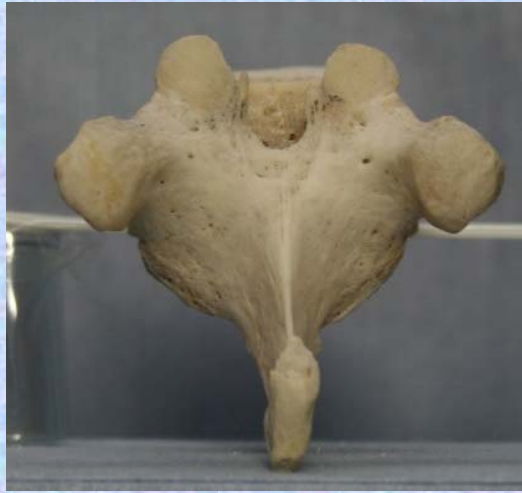- ①下関節面(下関節突起関節面)  
inferior articular surface
- ②椎体 vertebral body
- ③横突起 transverse process
- ④椎弓板 lamina
- ⑤下関節突起 inferior articular process
- ⑥棘突起 spinous process
- ⑦上関節突起 superior articular process
- ⑧椎孔 vertebral foramen
- ⑨椎弓根 pedicle
- ⑩上肋骨窩 superior costal facet
- ⑪横突肋骨窩 costal facet of transverse process
- ⑫下肋骨窩 inferior costal facet



# 胸椎 Th9 後面 第 9 胸椎 後面(Thoracic vertebra 9 posterior surface)

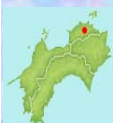ステレオ視

## Th9

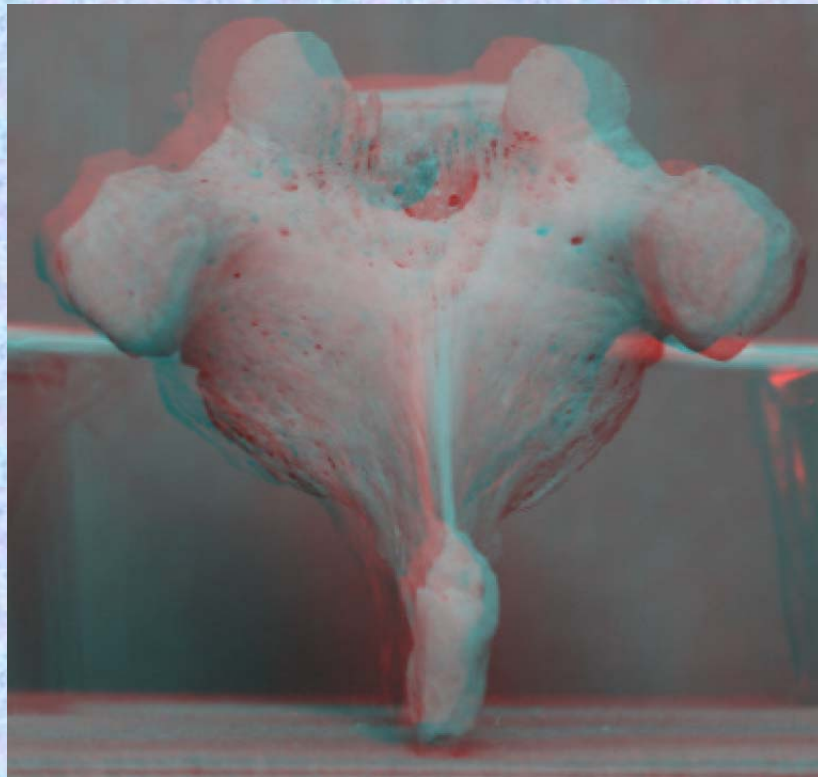


- ①下関節面(下関節突起関節面) inferior articular surface
- ②椎体 vertebral body
- ③横突起 transverse process
- ④椎弓板 lamina
- ⑤下関節突起 inferior articular process
- ⑥棘突起 spinous process

- ⑦上関節突起 superior articular process
- ⑧椎孔 vertebral foramen
- ⑨椎弓根 pedicle
- ⑩上肋骨窩 superior costal facet
- ⑪横突肋骨窩 costal facet of transverse process
- ⑫下肋骨窩 inferior costal facet

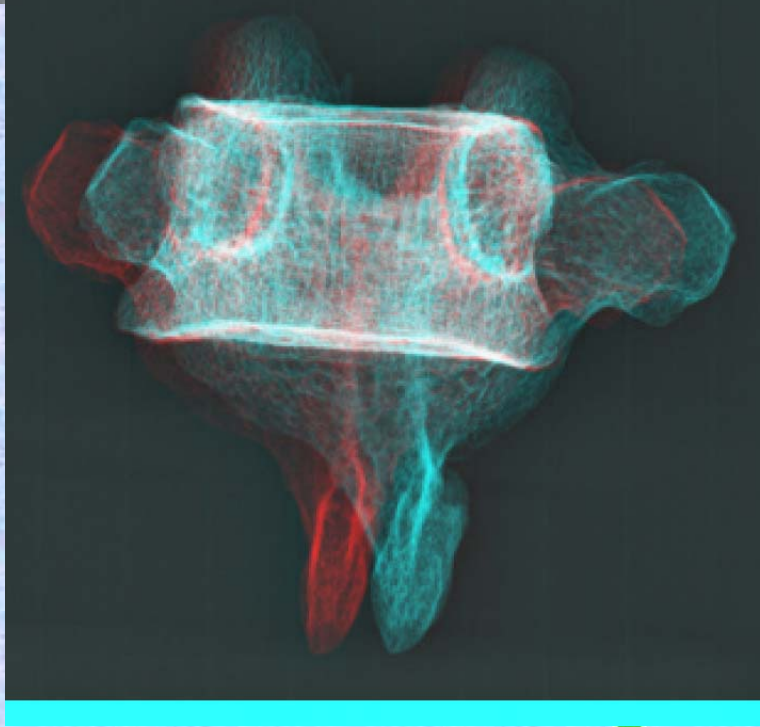
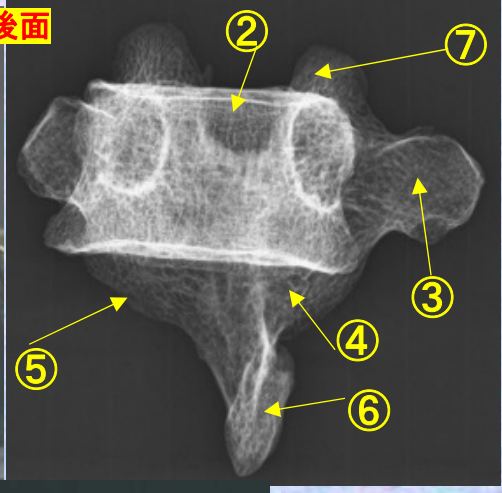
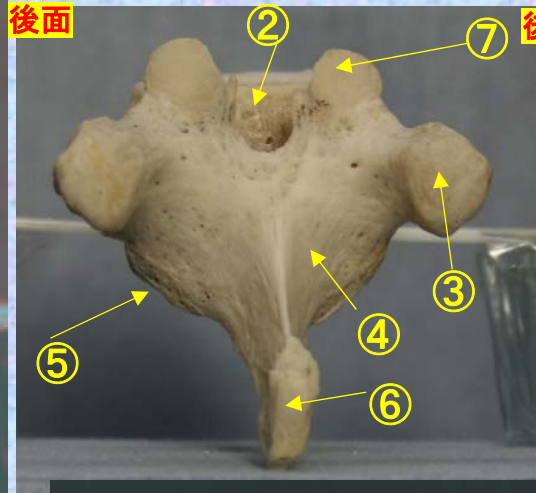


**胸椎 Th 6 後面** 第 6 胸椎 後面 (Thoracic vertebra 6 posterior surface)



ステレオ赤青メガネ使用

Th9



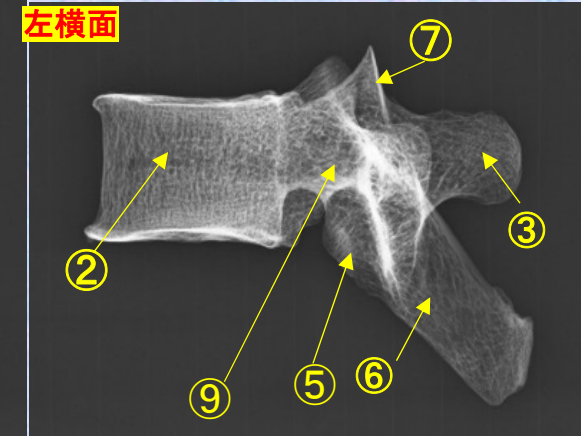
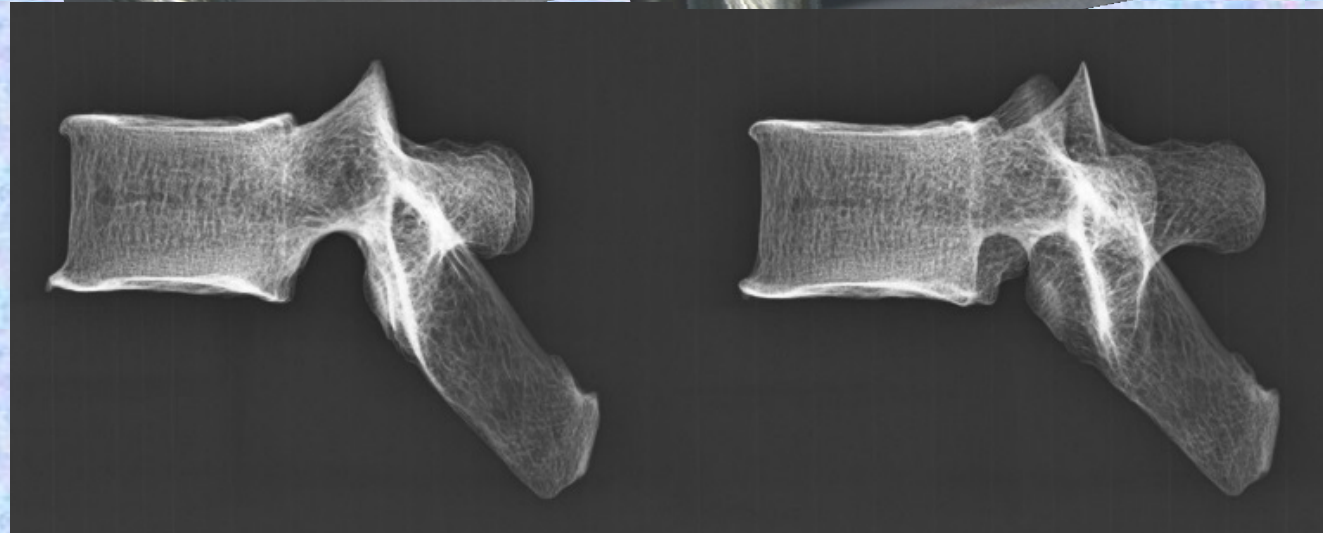


- ①下関節面(下関節突起関節面) inferior articular surface
- ②椎体 vertebral body
- ③横突起transverse process
- ④椎弓板 lamina
- ⑤下関節突起 inferior articular process
- ⑥棘突起 spinous process
- ⑦上関節突起 superior articular process
- ⑧椎孔 vertebral foramen
- ⑨椎弓根pedicle
- ⑩上肋骨窩 superior costal facet
- ⑪横突肋骨窩 costal facet of transverse process
- ⑫下肋骨窩 inferior costal facet



# 胸椎 Th9 側面 第9胸椎 側面 (Thoracic vertebra 9 lateral surface)

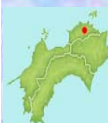ステレオ視

Th9



- ①下関節面(下関節突起関節面) inferior articular surface
- ②椎体 vertebral body
- ③横突起 transverse process
- ④椎弓板 lamina
- ⑤下関節突起 inferior articular process
- ⑥棘突起 spinous process

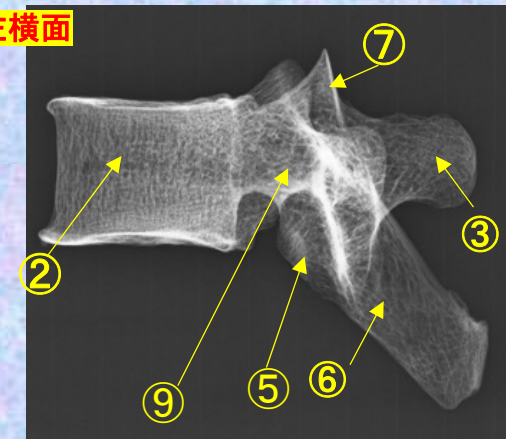

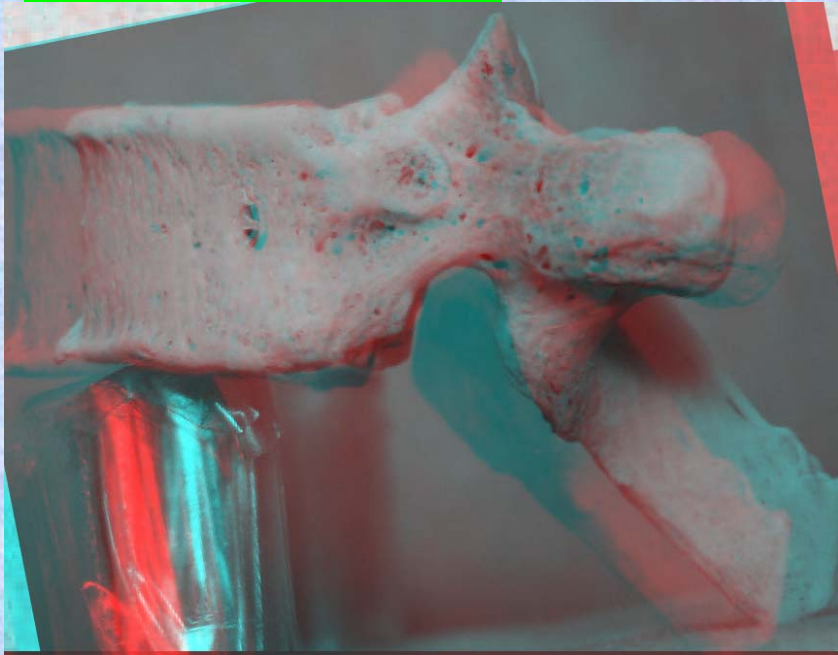
- ⑦上関節突起 superior articular process
- ⑧椎孔 vertebral foramen
- ⑨椎弓根 pedicle
- ⑩上肋骨窩 superior costal facet
- ⑪横突肋骨窩 costal facet of transverse process
- ⑫下肋骨窩 inferior costal facet



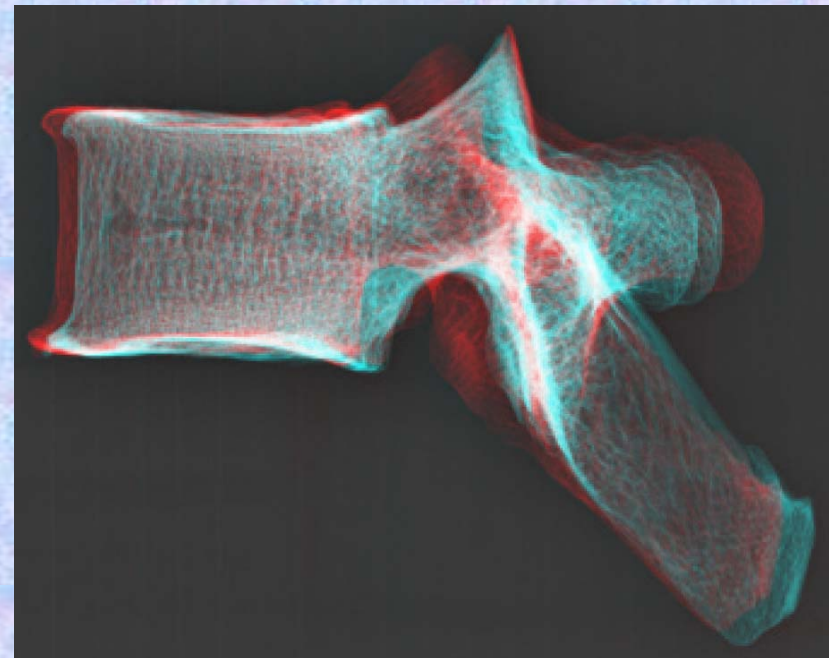
**胸椎 Th9 側面** 第 9 胸椎 側面 (Thoracic vertebra 9 lateral surface)

ステレオ赤青メガネ使用

Th9



- ① 下関節面(下関節突起関節面) inferior articular surface
- ② 椎体 vertebral body
- ③ 横突起 transverse process
- ④ 椎弓板 lamina
- ⑤ 下関節突起 inferior articular process
- ⑥ 棘突起 spinous process
- ⑦ 上関節突起 superior articular process
- ⑧ 椎孔 vertebral foramen
- ⑨ 椎弓根 pedicle
- ⑩ 上肋骨窩 superior costal facet
- ⑪ 横突肋骨窩 costal facet of transverse process
- ⑫ 下肋骨窩 inferior costal facet

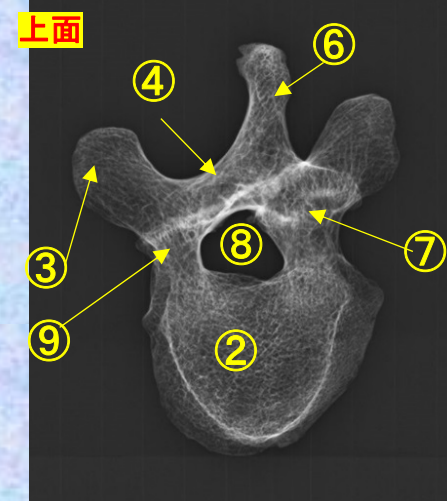
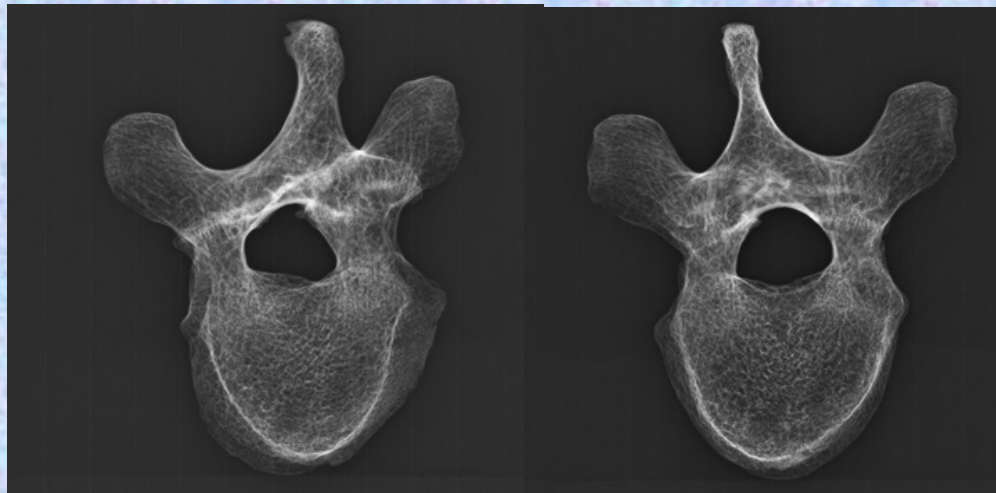
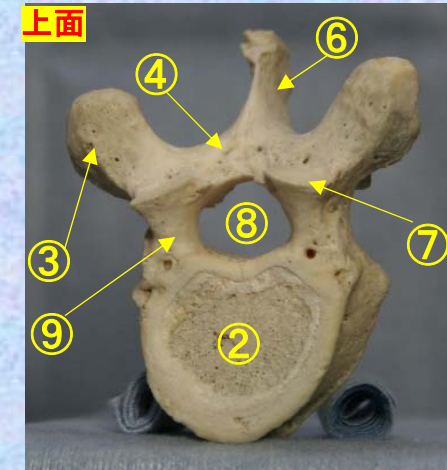
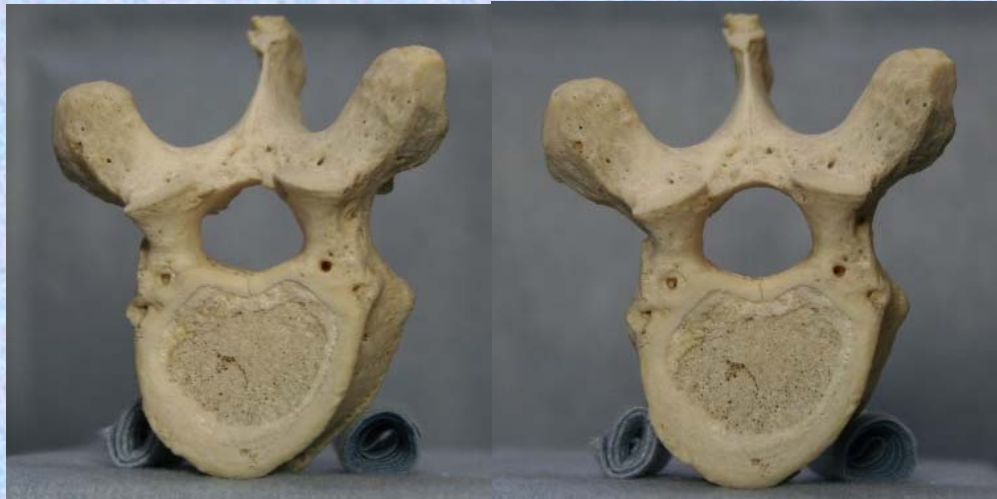

胸椎 Th9 上面

第 9 胸椎 上面

( Thoracic vertebra 9 )

ステレオ視



- ①下関節面(下関節突起関節面) inferior articular surface
- ②椎体 vertebral body
- ③横突起 transverse process
- ④椎弓板 lamina
- ⑤下関節突起 inferior articular process
- ⑥棘突起 spinous process

- ⑦上関節突起 superior articular process
- ⑧椎孔 vertebral foramen
- ⑨椎弓根 pedicle

- ⑩上肋骨窩 superior costal facet
- ⑪横突肋骨窩 costal facet of transverse process
- ⑫下肋骨窩 inferior costal facet

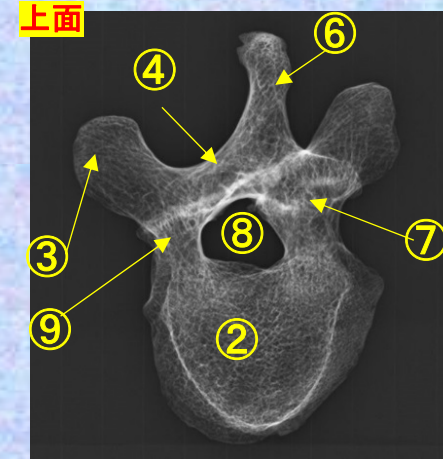
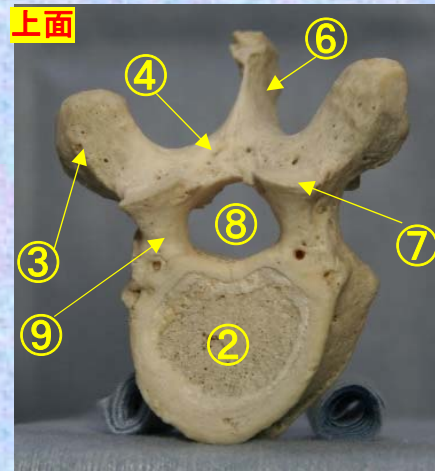
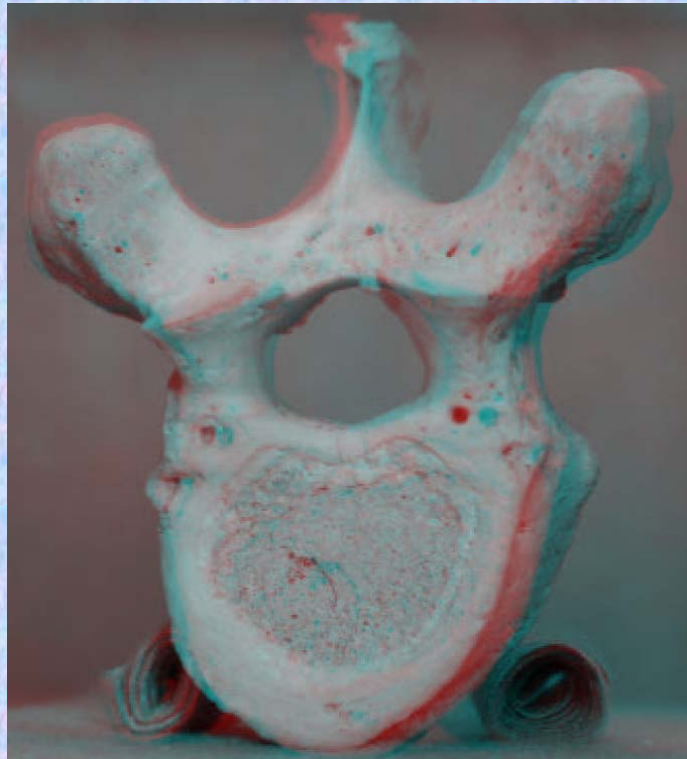


胸椎 Th9 上面

第 9 胸椎 上面

( Thoracic vertebra 9 )

ステレオ赤青メガネ使用



- ①下関節面(下関節突起関節面)  
inferior articular surface
- ②椎体 vertebral body
- ③横突起 transverse process
- ④椎弓板 lamina
- ⑤下関節突起 inferior articular process
- ⑥棘突起 spinous process

- ⑦上関節突起  
superior articular process
- ⑧椎孔 vertebral foramen
- ⑨椎弓根 pedicle
- ⑩上肋骨窩 superior costal facet
- ⑪横突肋骨窩  
costal facet of transverse process
- ⑫下肋骨窩 inferior costal facet

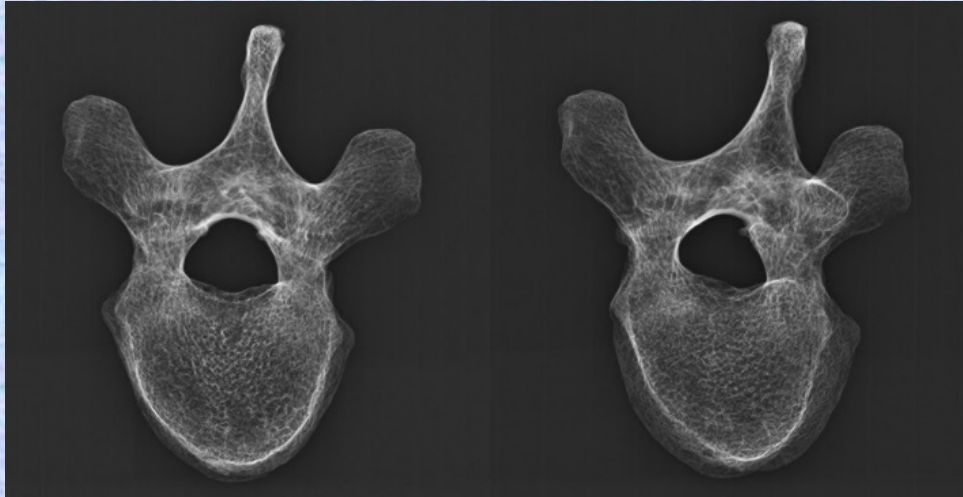
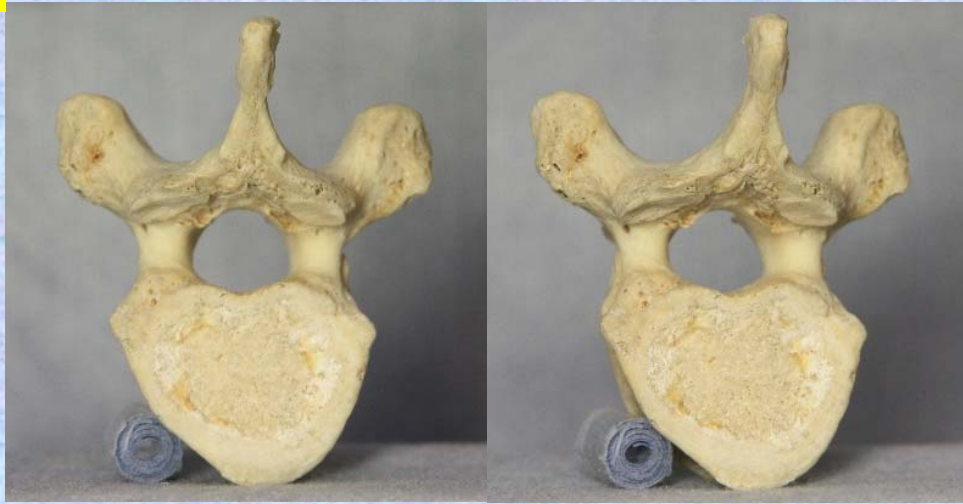

胸椎 Th9 下面

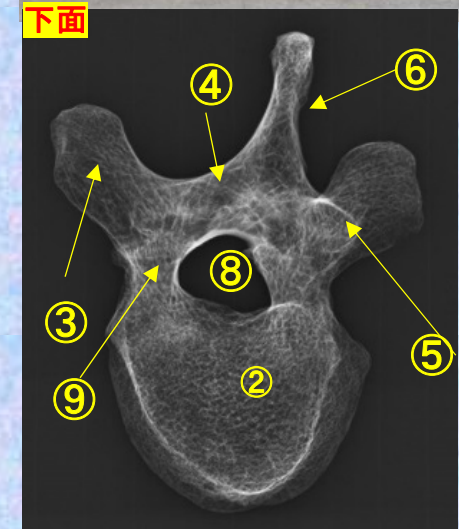
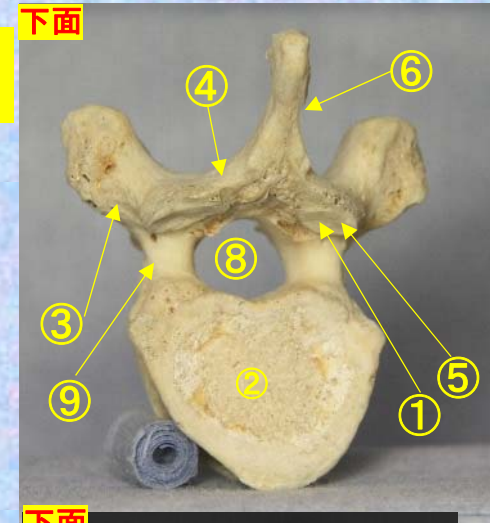
第9胸椎 下面

( Thoracic vertebra 9 )

ステレオ視



Th9



- ①下関節面(下関節突起関節面) inferior articular surface
- ②椎体 vertebral body
- ③横突起 transverse process
- ④椎弓板 lamina
- ⑤下関節突起 inferior articular process
- ⑥棘突起 spinous process

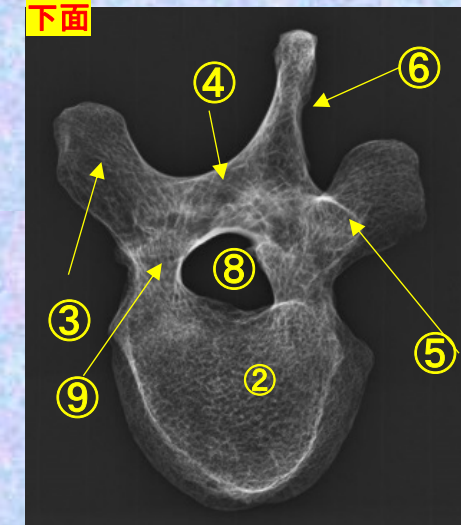
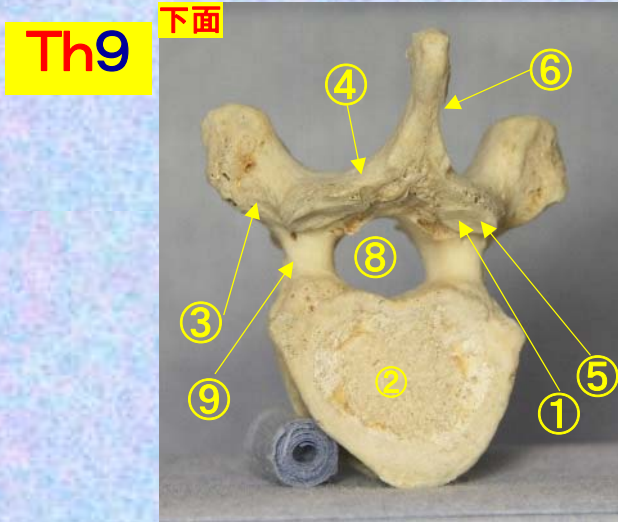
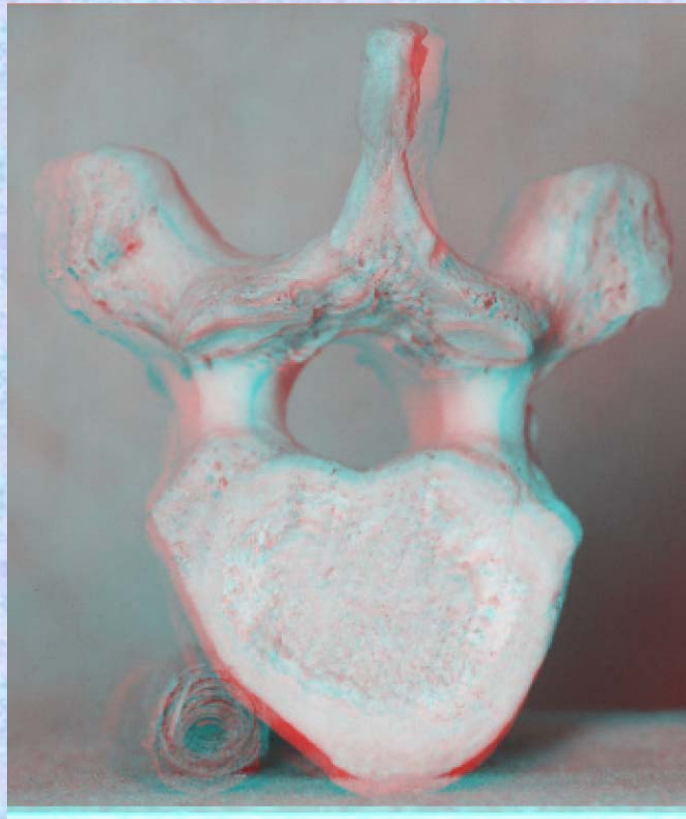
- ⑦上関節突起 superior articular process
- ⑧椎孔 vertebral foramen
- ⑨椎弓根 pedicle
- ⑩上肋骨窩 superior costal facet
- ⑪横突肋骨窩 costal facet of transverse process
- ⑫下肋骨窩 inferior costal facet



**胸椎 Th9 下面**

**第 9 頸椎 下面 (Thoracic vertebra 9)**

ステレオ赤青メガネ使用



- ①下関節面(下関節突起関節面)  
inferior articular surface
- ②椎体 vertebral body
- ③横突起transverse process
- ④椎弓板 lamina
- ⑤下関節突起 inferior articular process
- ⑥棘突起 spinous process

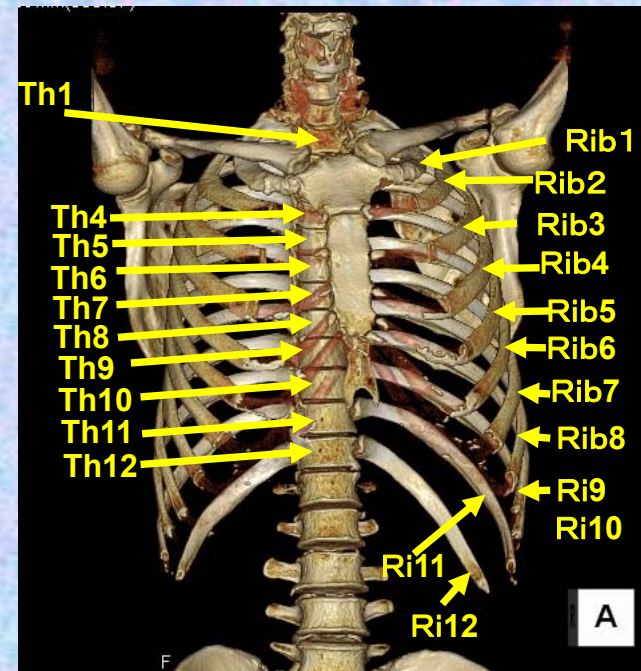
- ⑦上関節突起  
superior articular process
- ⑧椎孔 vertebral foramen
- ⑨椎弓根pedicle
- ⑩上肋骨窩 superior costal facet
- ⑪横突肋骨窩  
costal facet of transverse process
- ⑫下肋骨窩 inferior costal facet



# 第10胸椎

## Thoracic vertebra 10

### Th10



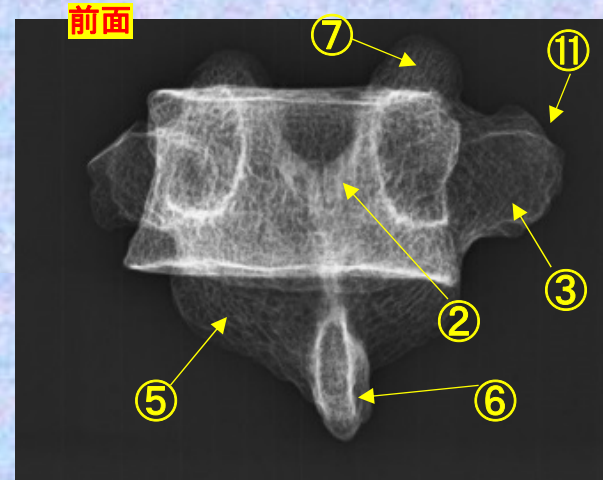
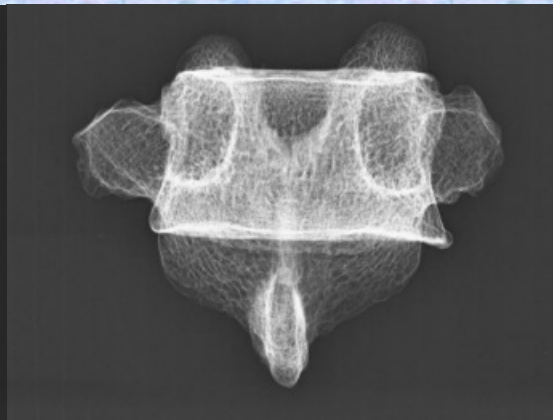
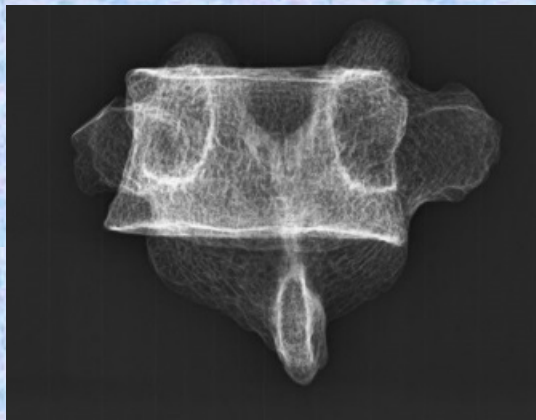
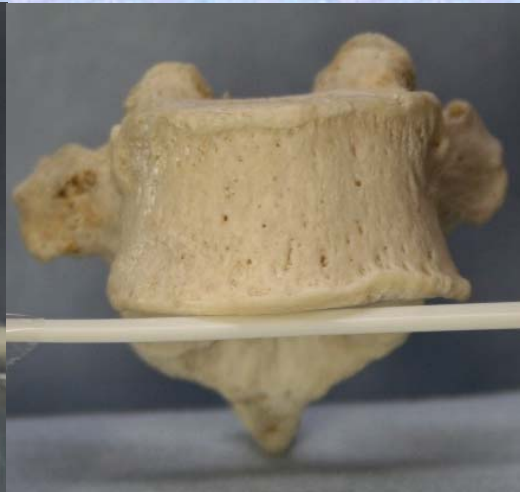
**胸椎 Th10 前面**

**第 10 胸椎**

**前面 (Thoracic vertebra 10 anterior surface)**

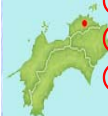ステレオ視

Th10



- ① 下関節面(下関節突起関節面) inferior articular surface
- ② 椎体 vertebral body
- ③ 横突起 transverse process
- ④ 椎弓板 lamina
- ⑤ 下関節突起 inferior articular process
- ⑥ 棘突起 spinous process

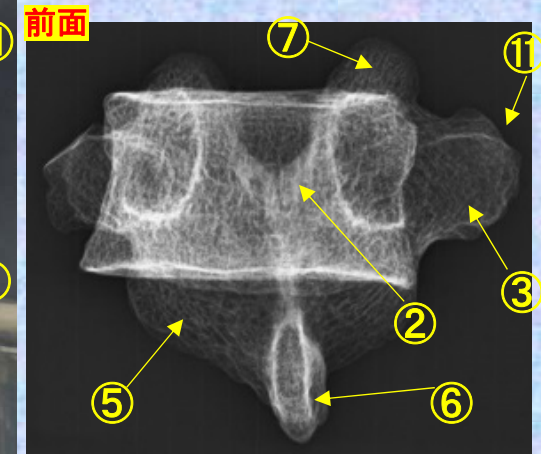


- ⑦ 上関節突起 superior articular process
- ⑧ 椎孔 vertebral foramen
- ⑨ 椎弓根 pedicle
- ⑩ 上肋骨窩 superior costal facet
- ⑪ 横突肋骨窩 costal facet of transverse process
- ⑫ 下肋骨窩 inferior costal facet



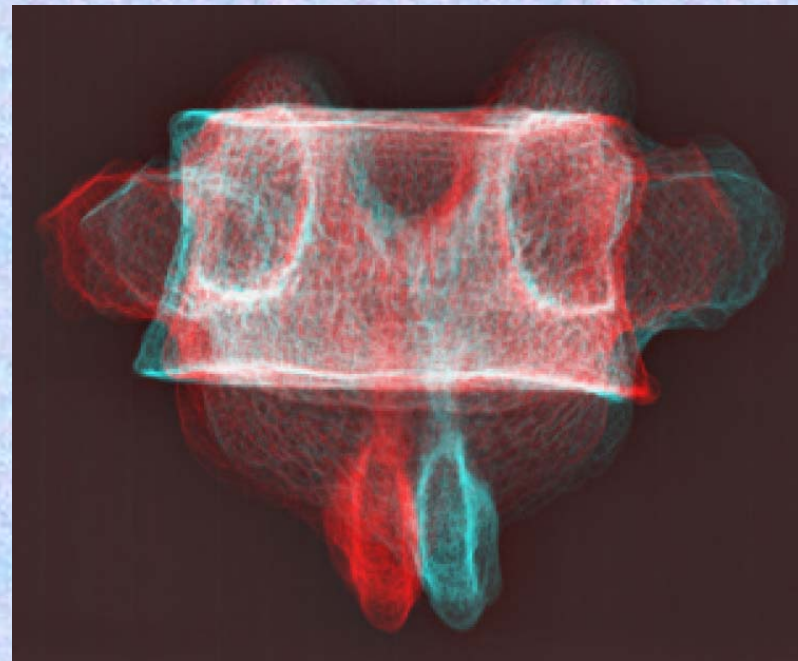


# 胸椎 Th10 前面 第10胸椎 前面 (Thoracic vertebra 10 anterior surface)

ステレオ赤青メガネ使用



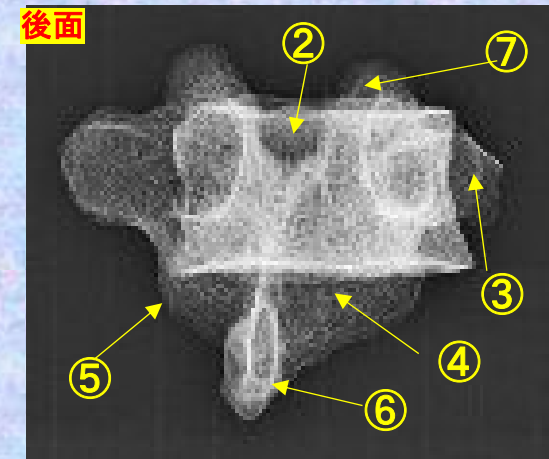
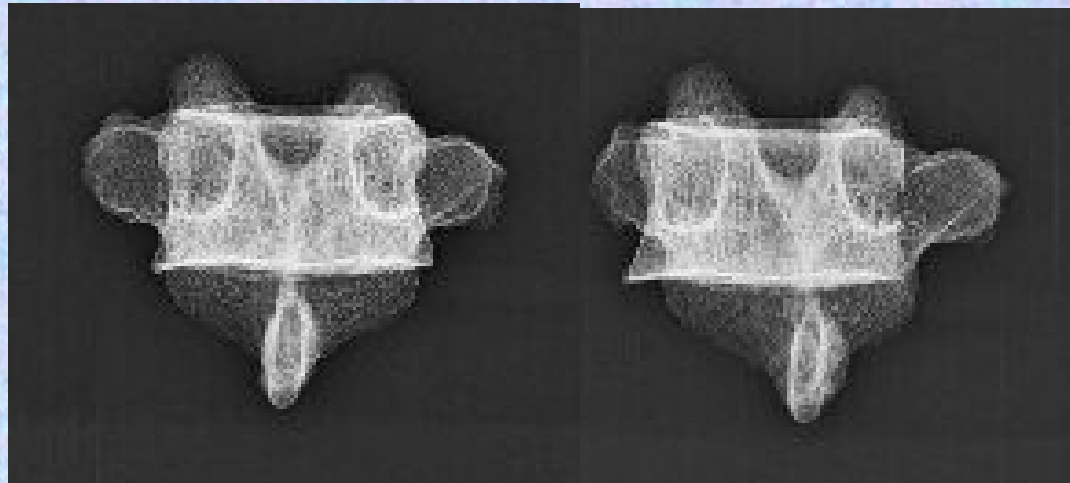
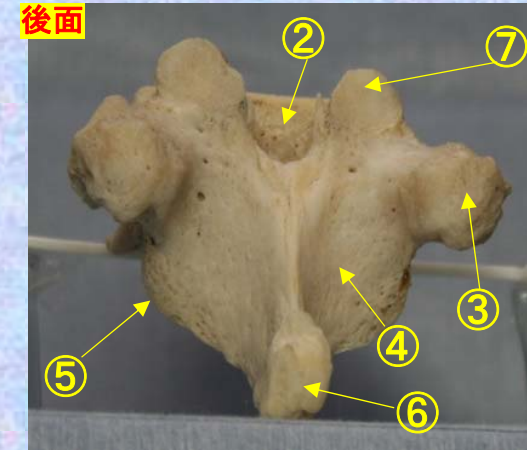
- ①下関節面(下関節突起関節面)  
inferior articular surface
- ②椎体 vertebral body
- ③横突起 transverse process
- ④椎弓板 lamina
- ⑤下関節突起 inferior articular process
- ⑥棘突起 spinous process
- ⑦上関節突起 superior articular process
- ⑧椎孔 vertebral foramen
- ⑨椎弓根 pedicle
- ⑩上肋骨窩 superior costal facet
- ⑪横突肋骨窩 costal facet of transverse process
- ⑫下肋骨窩 inferior costal facet



**胸椎 Th10 後面**    **第 10 胸椎 後面(Thoracic vertebra 10 posterior surface)**

ステレオ視

Th10

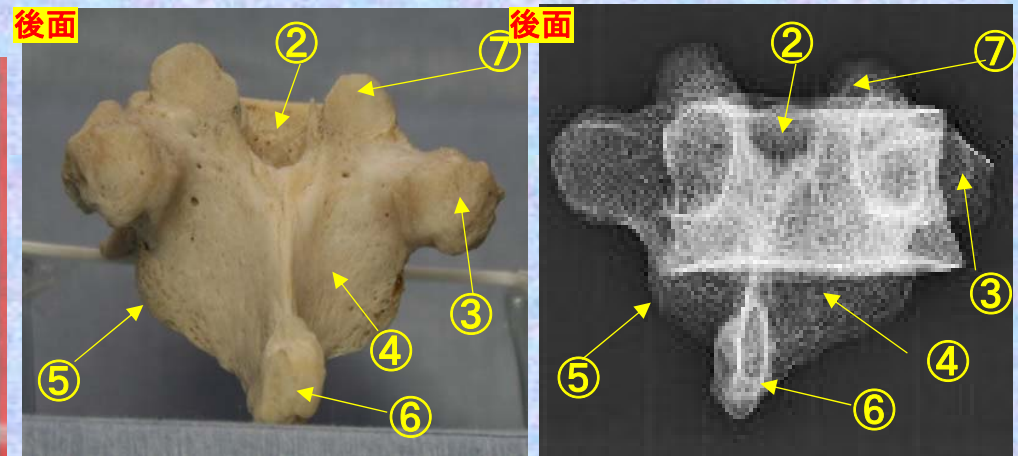



- |  |   |
|--|---|
| ①下関節面(下関節突起関節面) inferior articular surface | ⑦上関節突起 superior articular process         |
| ②椎体 vertebral body                         | ⑧椎孔 vertebral foramen                     |
| ③横突起 transverse process                    | ⑨椎弓根 pedicle                              |
| ④椎弓板 lamina                                | ⑩上肋骨窩 superior costal facet               |
| ⑤下関節突起 inferior articular process          | ⑪横突肋骨窩 costal facet of transverse process |
| ⑥棘突起 spinous process                       | ⑫下肋骨窩 inferior costal facet               |

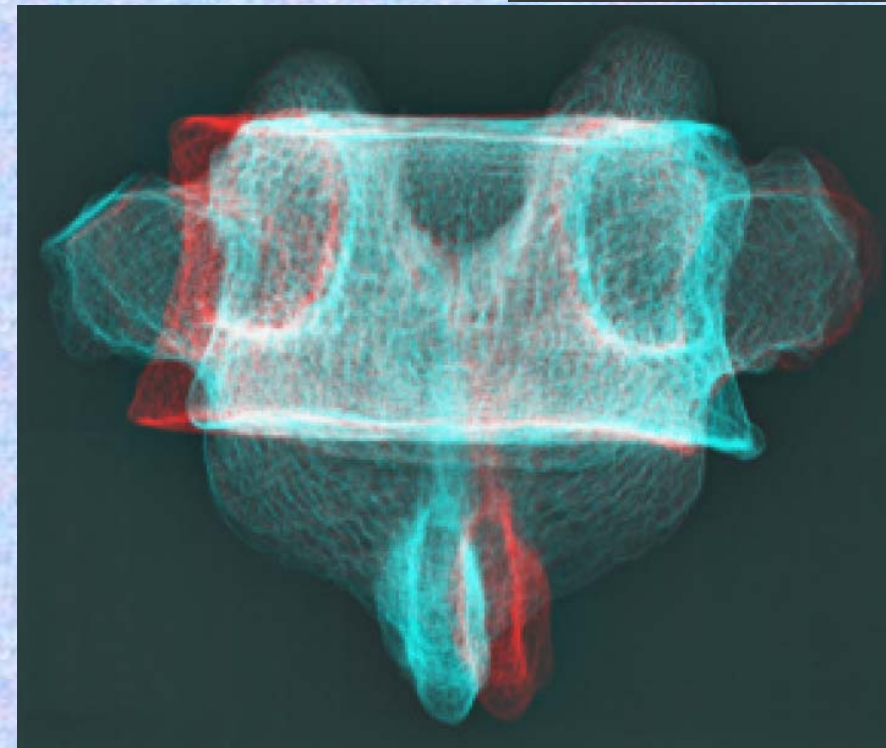


# 胸椎 Th10 後面 第 10 胸椎 後面 (Thoracic vertebra 10 posterior surface)

ステレオ赤青メガネ使用



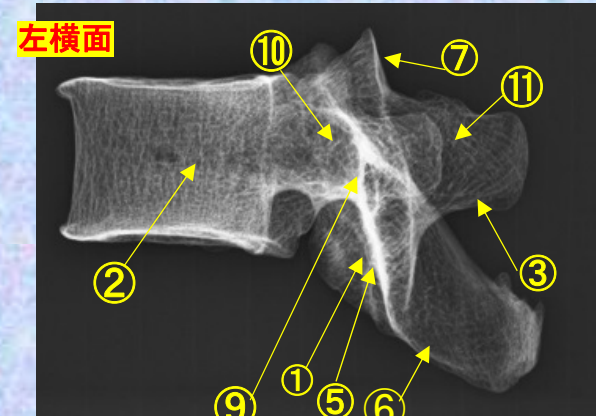
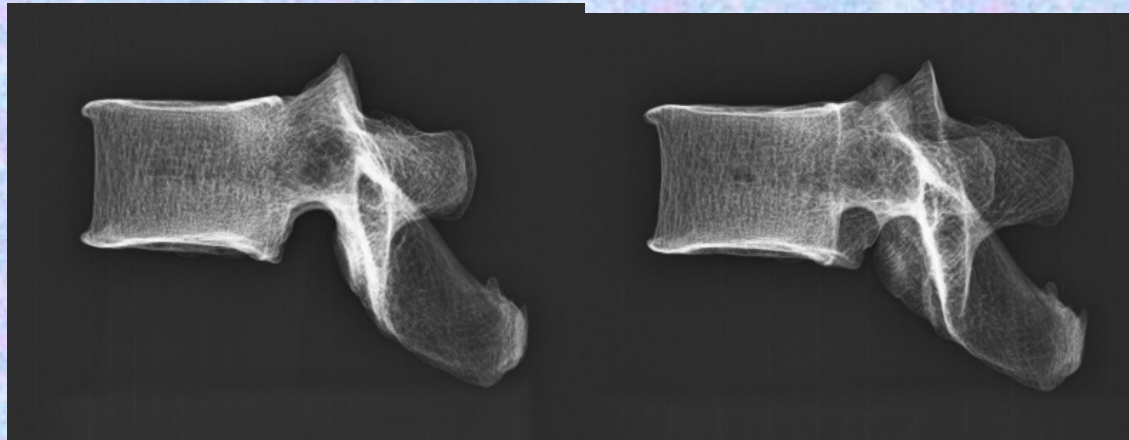
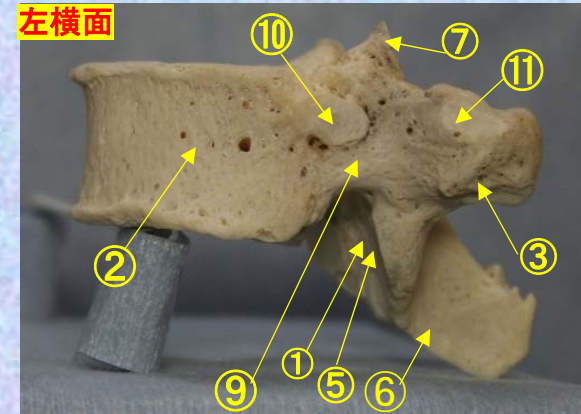
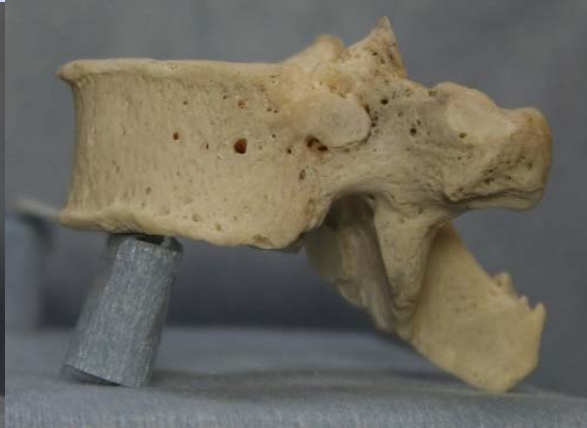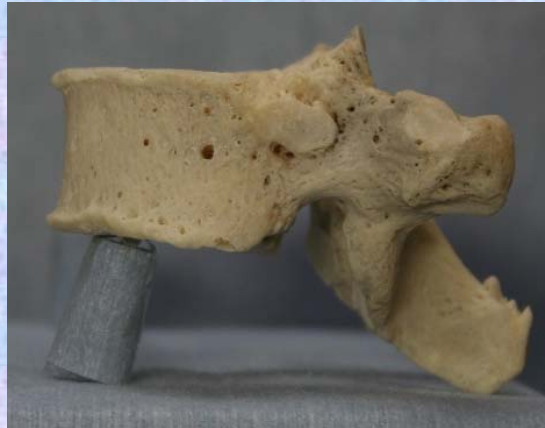- ①下関節面(下関節突起関節面) inferior articular surface
- ②椎体 vertebral body
- ③横突起 transverse process
- ④椎弓板 lamina
- ⑤下関節突起 inferior articular process
- ⑥棘突起 spinous process
- ⑦上関節突起 superior articular process
- ⑧椎孔 vertebral foramen
- ⑨椎弓根 pedicle
- ⑩上肋骨窩 superior costal facet
- ⑪横突肋骨窩 costal facet of transverse process
- ⑫下肋骨窩 inferior costal facet



# 胸椎 Th10 側面 第10 胸椎 側面 (Thoracic vertebra 10 lateral surface)

ステレオ視

## Th10



- ① 下関節面(下関節突起関節面) inferior articular surface
- ② 椎体 vertebral body
- ③ 横突起 transverse process
- ④ 椎弓板 lamina
- ⑤ 下関節突起 inferior articular process
- ⑥ 棘突起 spinous process
- ⑦ 上関節突起 superior articular process
- ⑧ 椎孔 vertebral foramen
- ⑨ 椎弓根 pedicle
- ⑩ 上肋骨窩 superior costal facet
- ⑪ 横突肋骨窩 costal facet of transverse process
- ⑫ 下肋骨窩 inferior costal facet

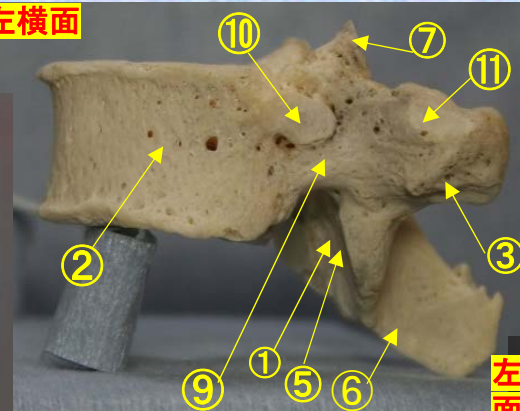


**胸椎 Th10 側面** 第 10 胸椎 側面 (Thoracic vertebra 10 lateral surface)

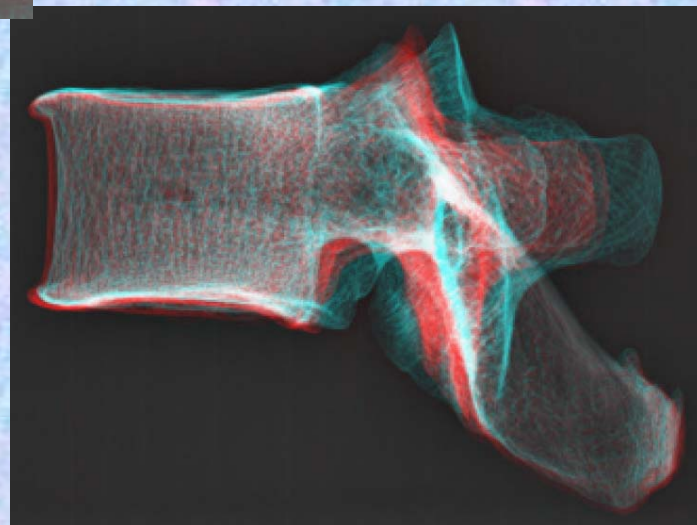

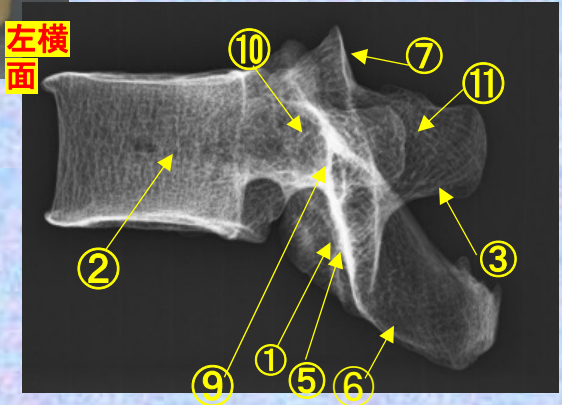
ステレオ赤青メガネ使用

**Th10**

左横面

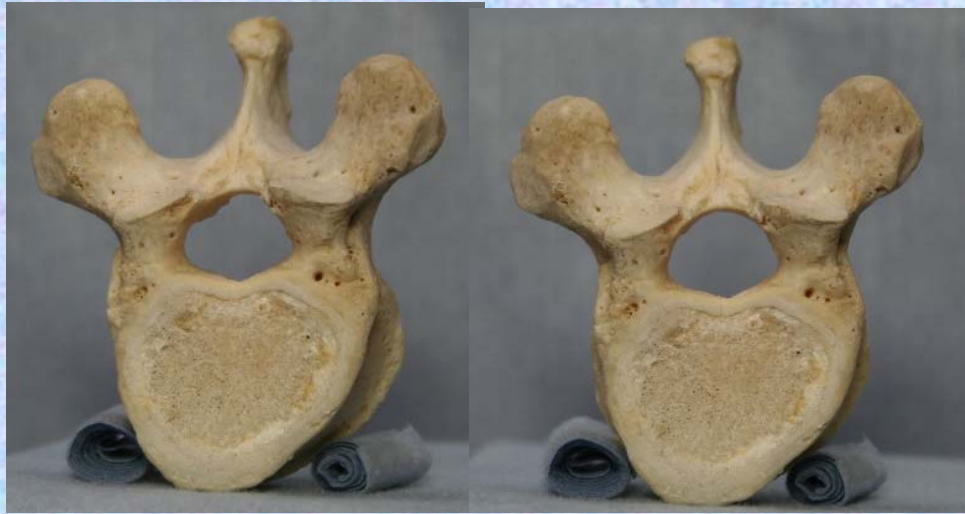

左横面

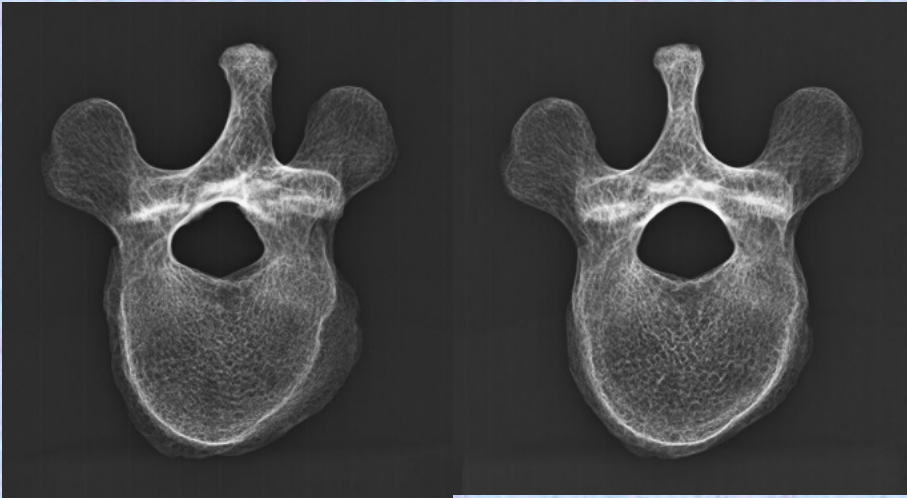
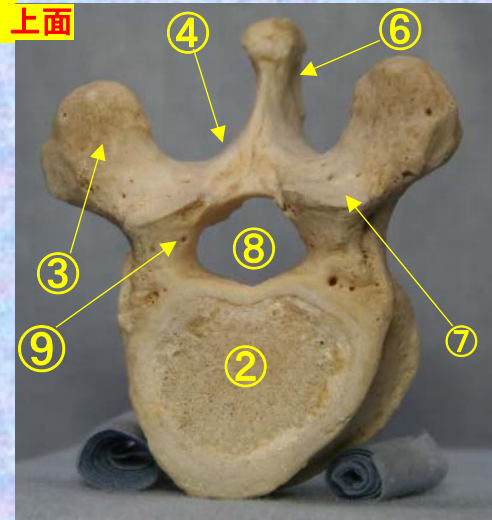


- ① 下関節面(下関節突起関節面)  
inferior articular surface
- ② 椎体 vertebral body
- ③ 横突起 transverse process
- ④ 椎弓板 lamina
- ⑤ 下関節突起 inferior articular process
- ⑥ 棘突起 spinous process
- ⑦ 上関節突起 superior articular process
- ⑧ 椎孔 vertebral foramen
- ⑨ 椎弓根 pedicle
- ⑩ 上肋骨窩 superior costal facet
- ⑪ 横突肋骨窩 costal facet of transverse process
- ⑫ 下肋骨窩 inferior costal facet

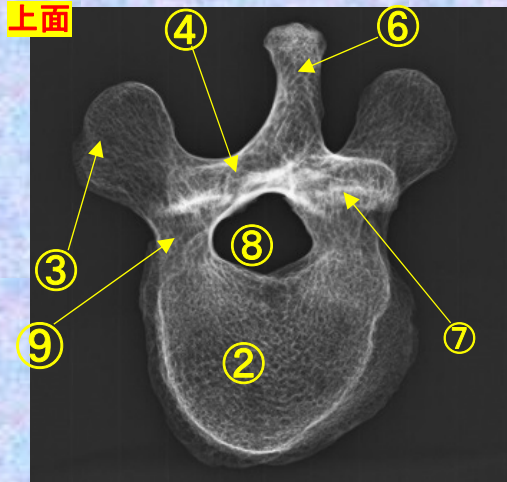
胸椎 Th10 上面 第 10 胸椎 上面 (Thoracic vertebra 10) ステレオ視



Th10 上面

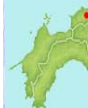

上面



- ①下関節面(下関節突起関節面) inferior articular surface
- ②椎体 vertebral body
- ③横突起 transverse process
- ④椎弓板 lamina
- ⑤下関節突起 inferior articular process
- ⑥棘突起 spinous process

- ⑦上関節突起 superior articular process
- ⑧椎孔 vertebral foramen
- ⑨椎弓根 pedicle
- ⑩上肋骨窩 superior costal facet
- ⑪横突肋骨窩 costal facet of transverse process
- ⑫下肋骨窩 inferior costal facet

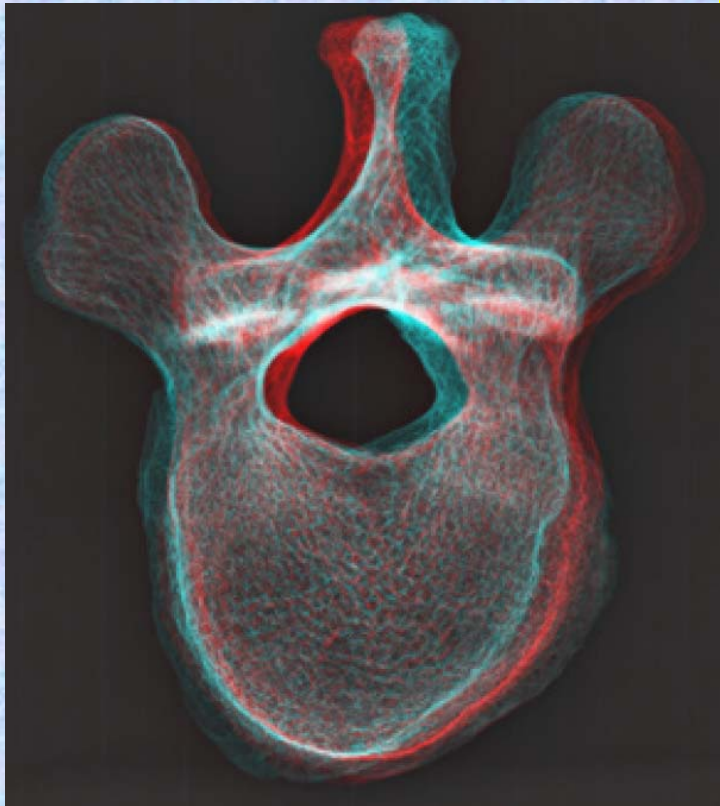


胸椎 Th10 上面

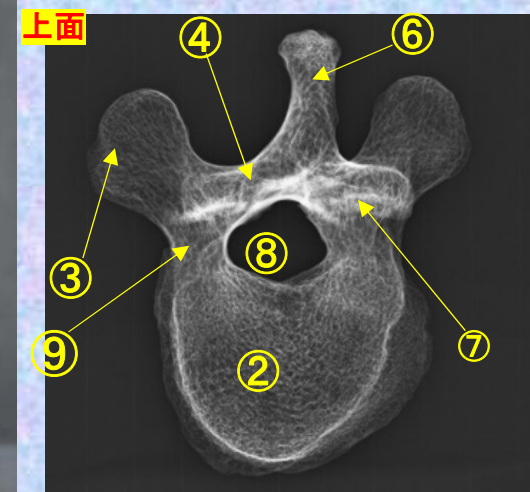
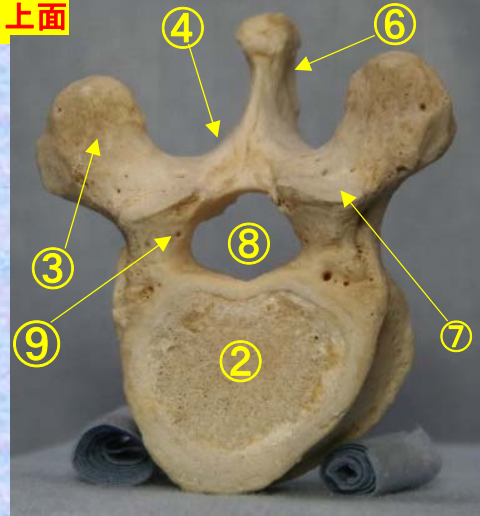
第 10 胸椎 上面

( Thoracic vertebra 10 )

ステレオ赤青メガネ使用



Th10 上面



- ①下関節面(下関節突起関節面)  
inferior articular surface
- ②椎体 vertebral body
- ③横突起 transverse process
- ④椎弓板 lamina
- ⑤下関節突起 inferior articular process
- ⑥棘突起 spinous process

- ⑦上関節突起  
superior articular process
- ⑧椎孔 vertebral foramen
- ⑨椎弓根 pedicle
- ⑩上肋骨窩  
superior costal facet
- ⑪横突肋骨窩  
costal facet of transverse process
- ⑫下肋骨窩 inferior costal facet



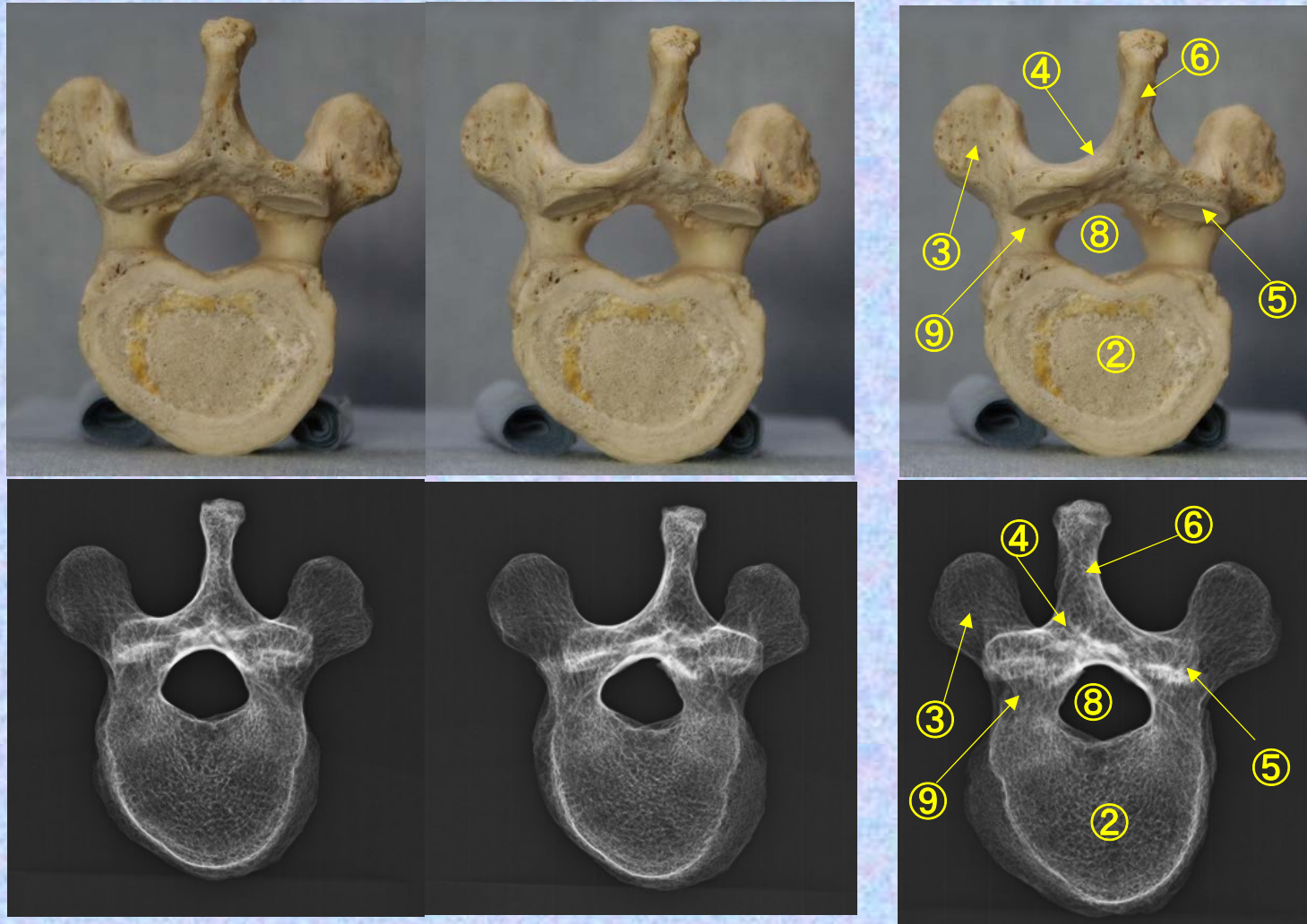
胸椎 Th10 下面

第10 胸椎 下面

( Thoracic vertebra 10 )

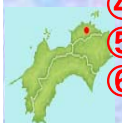ステレオ視

Th10



- ① 下関節面(下関節突起関節面) inferior articular surface
- ② 椎体 vertebral body
- ③ 横突起 transverse process
- ④ 椎弓板 lamina
- ⑤ 下関節突起 inferior articular process
- ⑥ 棘突起 spinous process

- ⑦ 上関節突起 superior articular process
- ⑧ 椎孔 vertebral foramen
- ⑨ 椎弓根 pedicle
- ⑩ 上肋骨窩 superior costal facet
- ⑪ 横突肋骨窩 costal facet of transverse process
- ⑫ 下肋骨窩 inferior costal facet



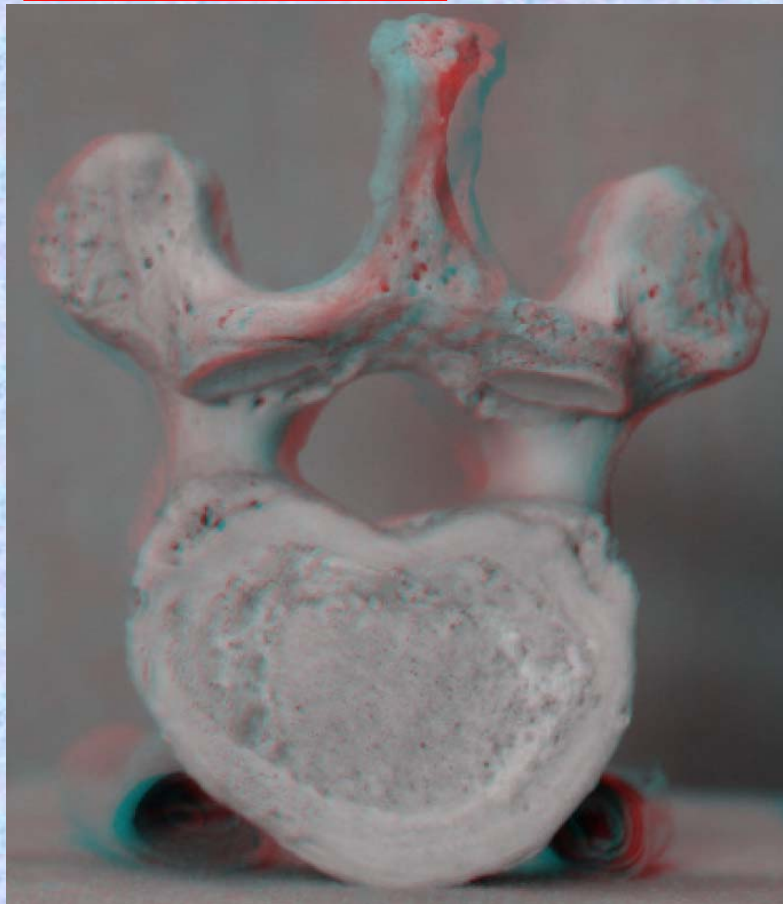


胸椎 Th10 下面

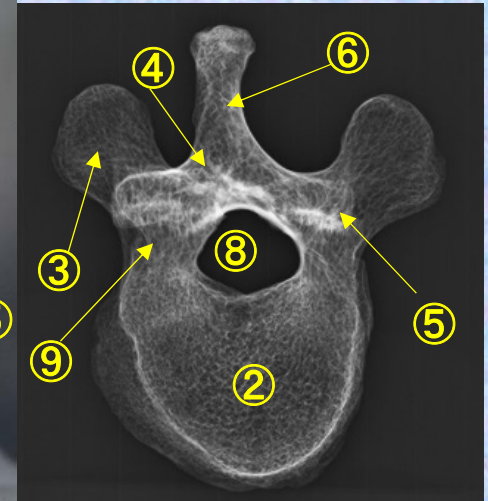
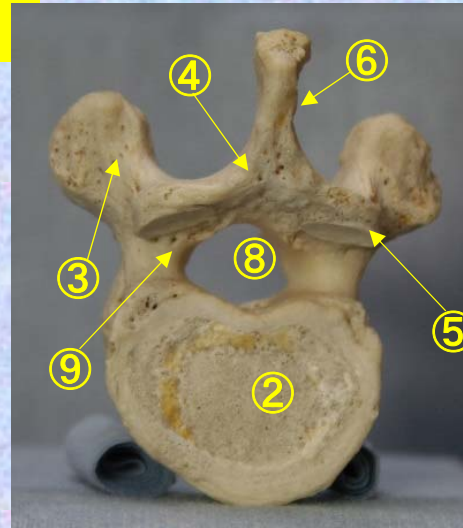
第 10 頸椎 下面

( Thoracic vertebra 10 )

ステレオ赤青メガネ使用

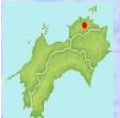

Th10



- ①下関節面(下関節突起関節面)  
inferior articular surface
- ②椎体 vertebral body
- ③横突起 transverse process
- ④椎弓板 lamina
- ⑤下関節突起 inferior articular process
- ⑥棘突起 spinous process

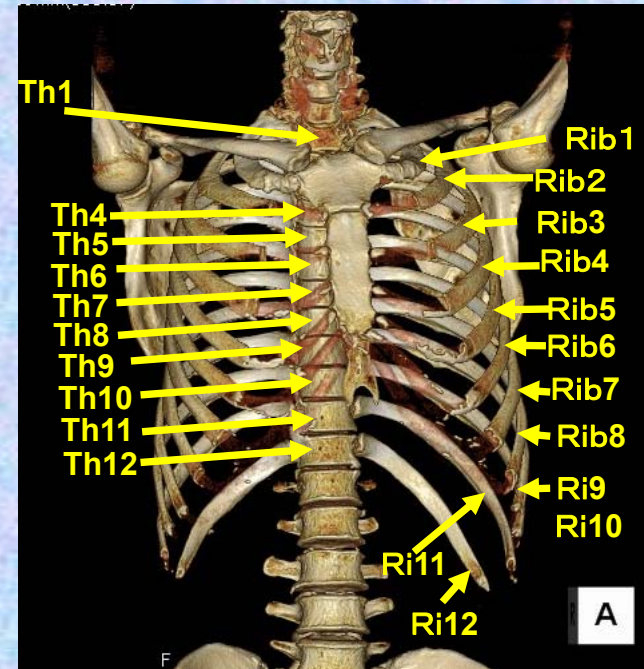
- ⑦上関節突起  
superior articular process
- ⑧椎孔 vertebral foramen
- ⑨椎弓根 pedicle
- ⑩上肋骨窩  
superior costal facet
- ⑪横突肋骨窩  
costal facet of transverse process
- ⑫下肋骨窩  
inferior costal facet



# 第11胸椎

## Thoracic vertebra 11

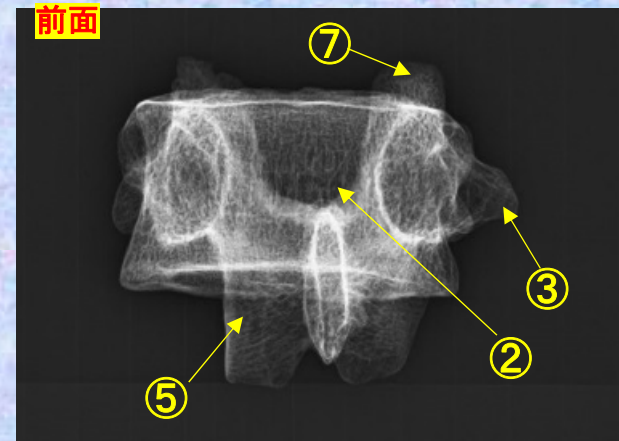
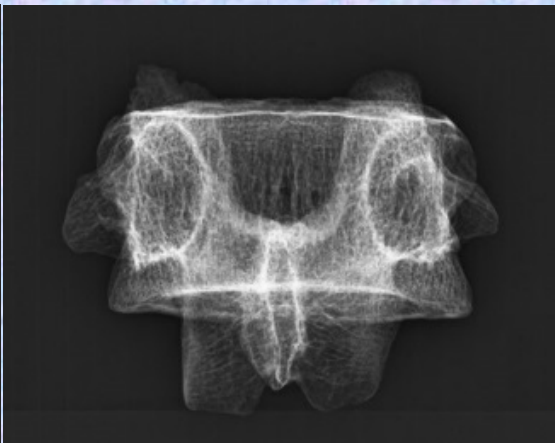
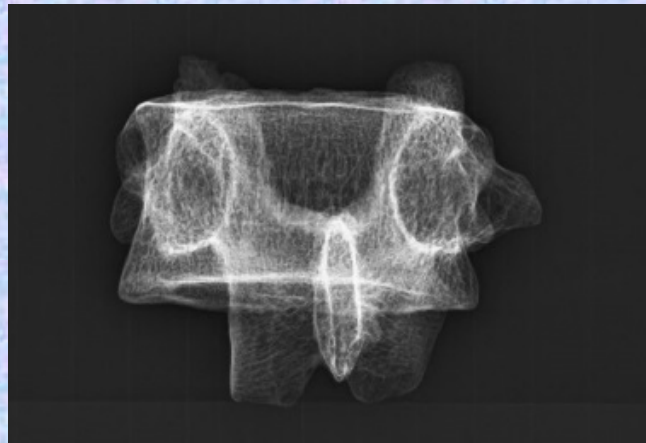
### Th11



胸椎 Th11 前面 第11胸椎 前面 (Thoracic vertebra 11 anterior surface)

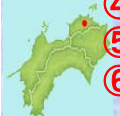ステレオ視

Th11



- ①下関節面(下関節突起関節面) inferior articular surface
- ②椎体 vertebral body
- ③横突起 transverse process
- ④椎弓板 lamina
- ⑤下関節突起 inferior articular process
- ⑥棘突起 spinous process

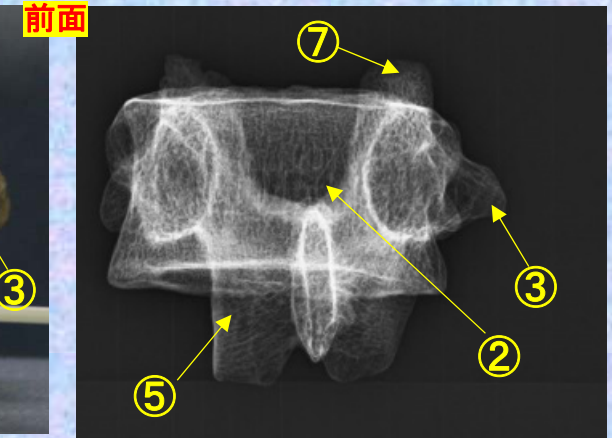

- ⑦上関節突起 superior articular process
- ⑧椎孔 vertebral foramen
- ⑨椎弓根 pedicle
- ⑩上肋骨窩 superior costal facet
- ⑪横突肋骨窩 costal facet of transverse process
- ⑫下肋骨窩 inferior costal facet



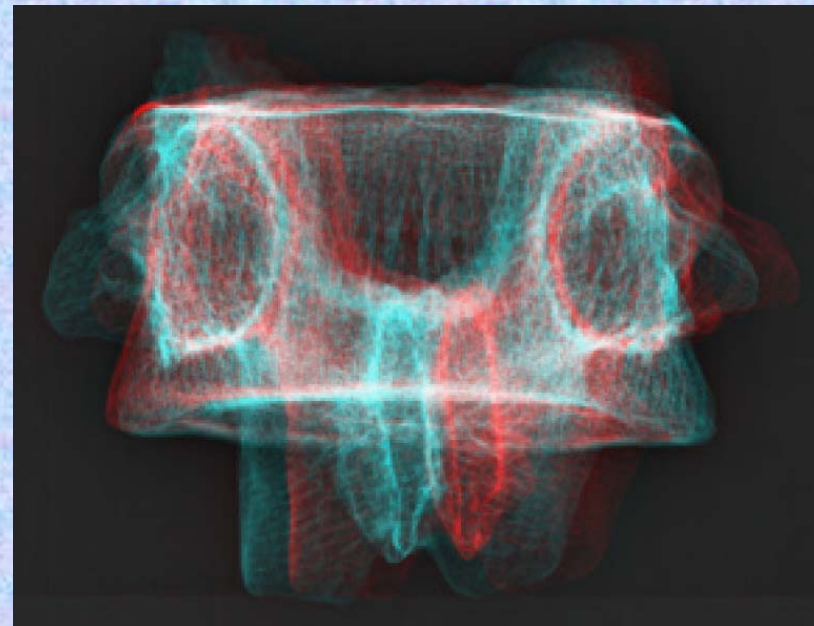
# 胸椎 Th11 前面 第11胸椎 前面 (Thoracic vertebra 11 anterior surface)

ステレオ赤青メガネ使用

Th11




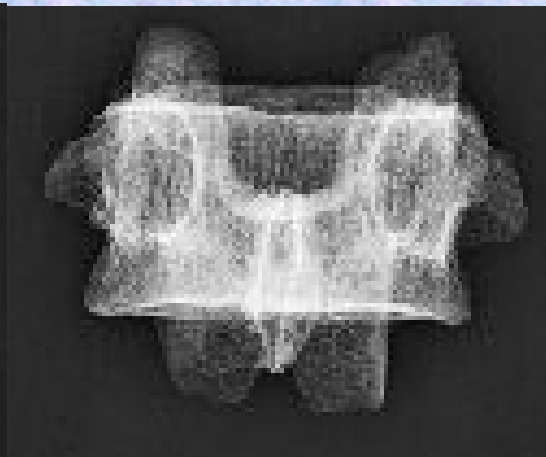
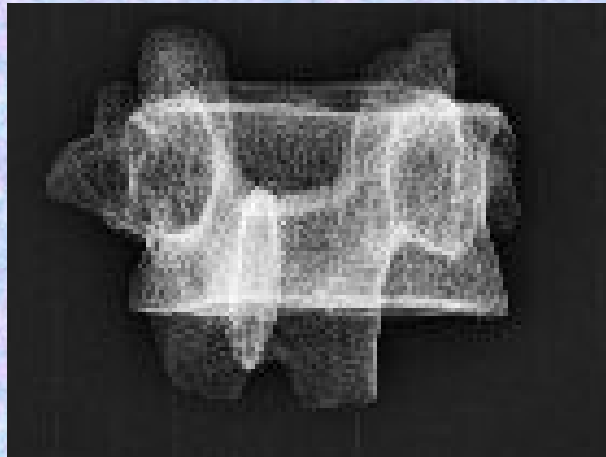
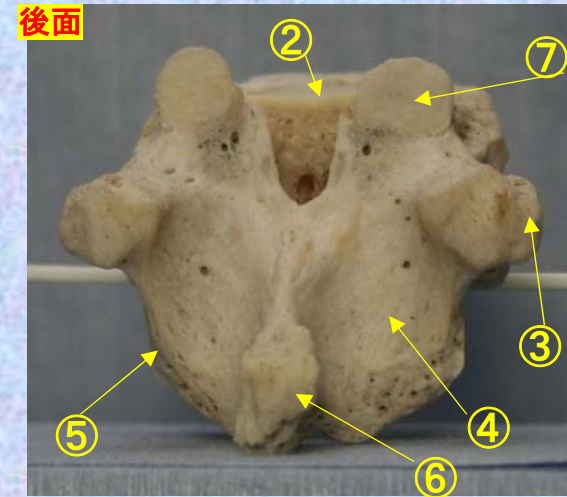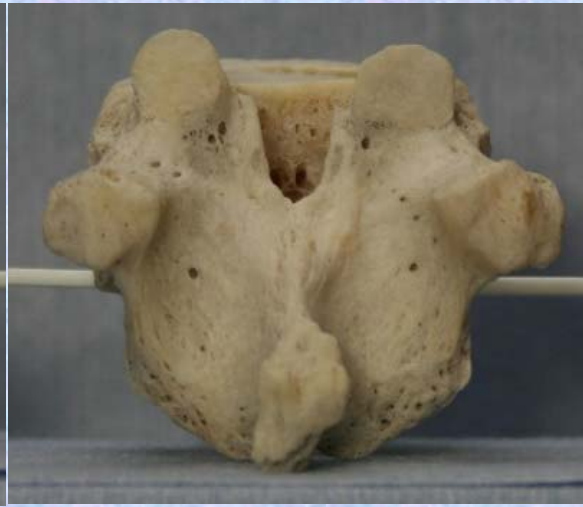
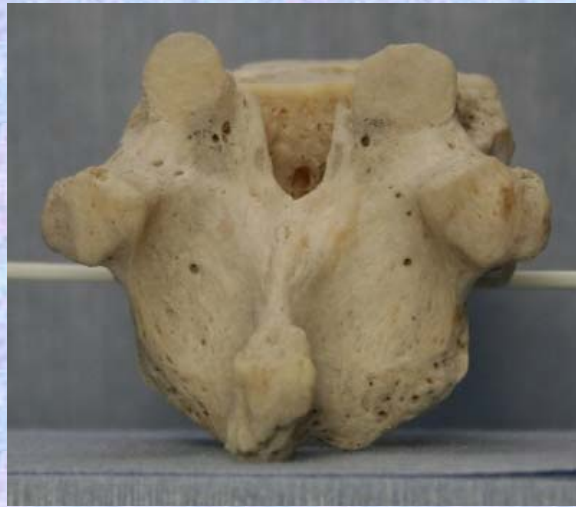- ①下関節面(下関節突起関節面) inferior articular surface
- ②椎体 vertebral body
- ③横突起 transverse process
- ④椎弓板 lamina
- ⑤下関節突起 inferior articular process
- ⑥棘突起 spinous process
- ⑦上関節突起 superior articular process
- ⑧椎孔 vertebral foramen
- ⑨椎弓根 pedicle
- ⑩上肋骨窩 superior costal facet
- ⑪横突肋骨窩 costal facet of transverse process
- ⑫下肋骨窩 inferior costal facet



**胸椎 Th11 後面**    **第 11 胸椎 後面(Thoracic vertebra 11 posterior surface)**

ステレオ視

Th11




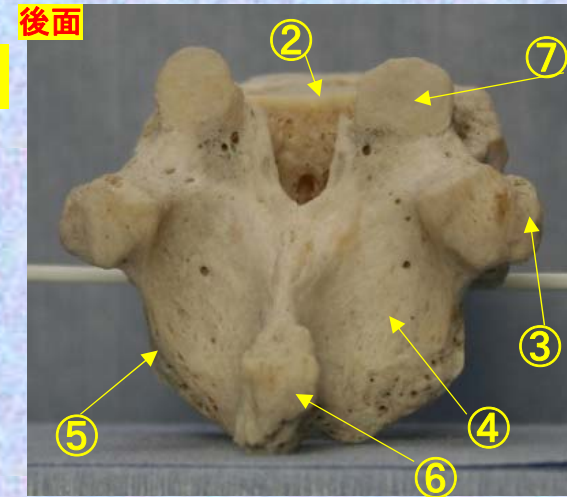
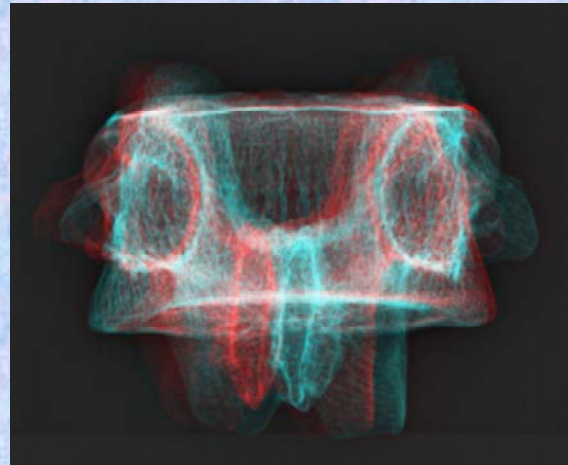

- ①下関節面(下関節突起関節面) inferior articular surface
- ②椎体 vertebral body
- ③横突起 transverse process
- ④椎弓板 lamina
- ⑤下関節突起 inferior articular process
- ⑥棘突起 spinous process
- ⑦上関節突起 superior articular process
- ⑧椎孔 vertebral foramen
- ⑨椎弓根 pedicle
- ⑩上肋骨窩 superior costal facet
- ⑪横突肋骨窩 costal facet of transverse process
- ⑫下肋骨窩 inferior costal facet



胸椎 Th11 後面 第 11 胸椎 後面 (Thoracic vertebra 11 posterior surface)

ステレオ赤青メガネ使用

修正予定



- ①下関節面(下関節突起関節面) inferior articular surface
- ②椎体 vertebral body
- ③横突起transverse process
- ④椎弓板 lamina
- ⑤下関節突起 inferior articular process
- ⑥棘突起 spinous process

- ⑦上関節突起 superior articular process
- ⑧椎孔 vertebral foramen
- ⑨椎弓根pedicle
- ⑩上肋骨窩 superior costal facet
- ⑪横突肋骨窩 costal facet of transverse process
- ⑫下肋骨窩 inferior costal facet

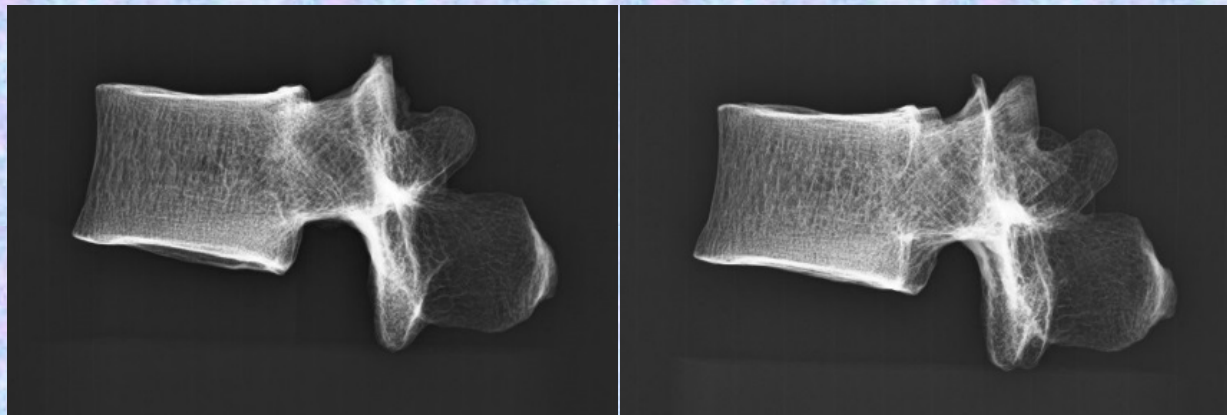
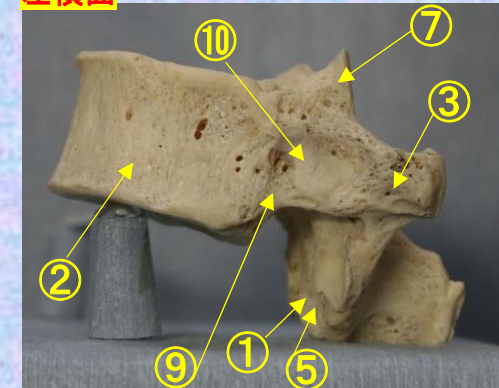
# 胸椎 Th11 側面 第11胸椎 側面 (Thoracic vertebra 11 lateral surface)

ステレオ視

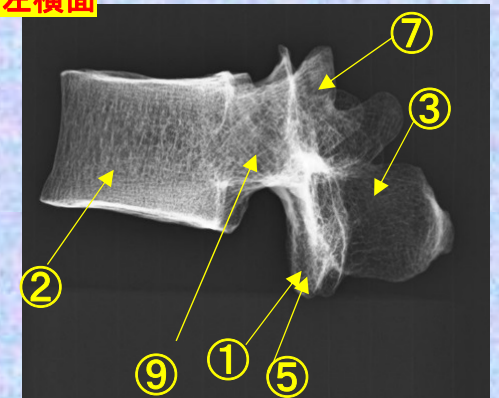
Th11



左横面



左横面



- ①下関節面(下関節突起関節面) inferior articular surface
- ②椎体 vertebral body
- ③横突起 transverse process
- ④椎弓板 lamina
- ⑤下関節突起 inferior articular process
- ⑥棘突起 spinous process


- ⑦上関節突起 superior articular process
- ⑧椎孔 vertebral foramen
- ⑨椎弓根 pedicle
- ⑩上肋骨窩 superior costal facet
- ⑪横突肋骨窩 costal facet of transverse process
- ⑫下肋骨窩 inferior costal facet



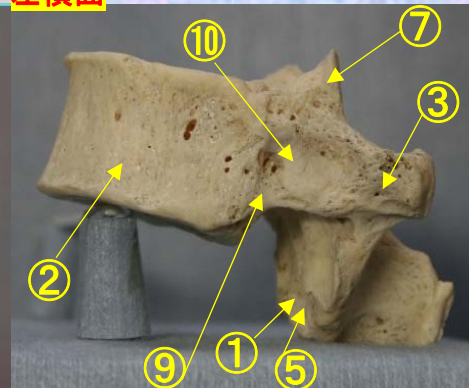
# 胸椎 Th11 側面 第 11 胸椎 側面 (Thoracic vertebra 11 lateral surface)

ステレオ赤青メガネ使用

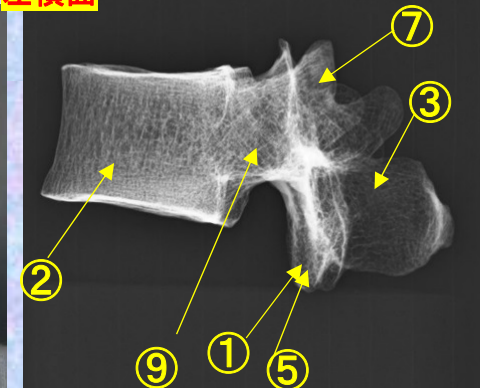
Th11



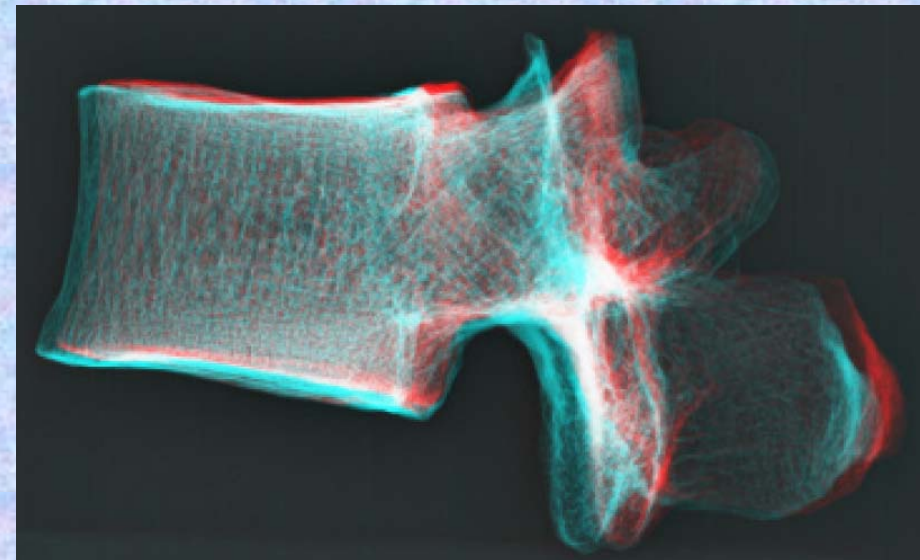
左横面



左横面



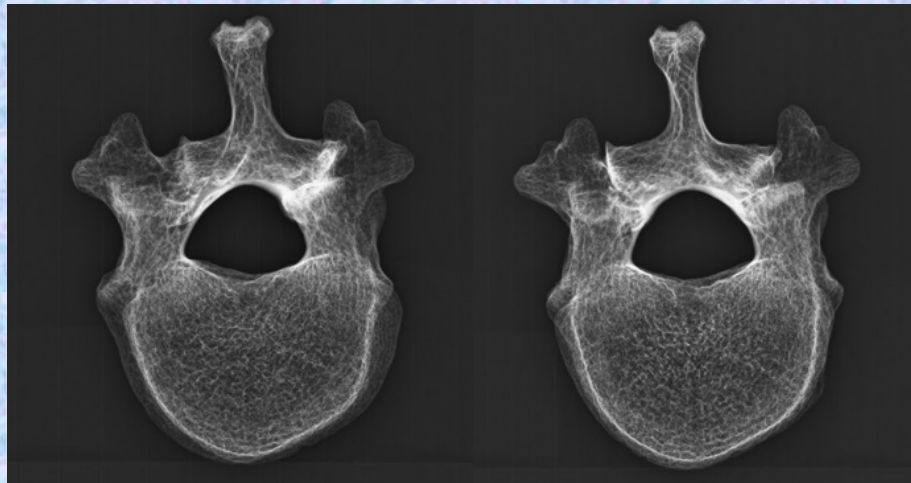
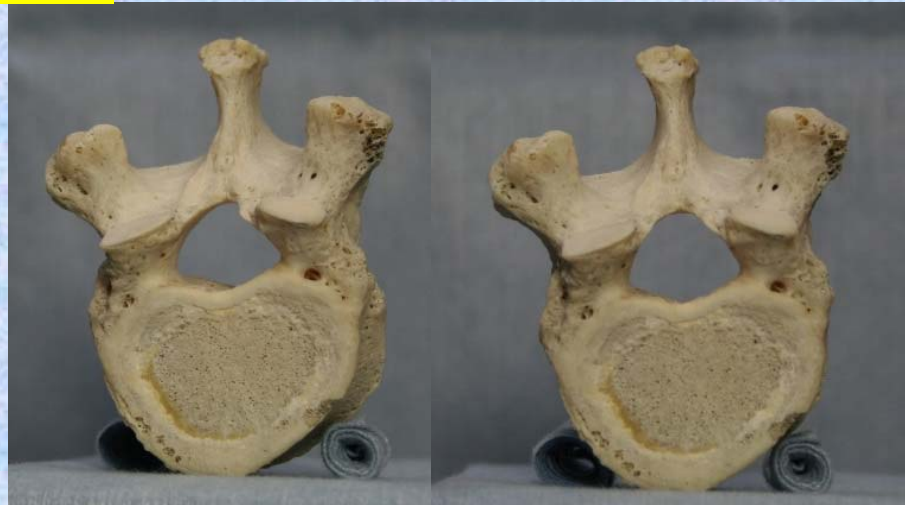- ① 下関節面(下関節突起関節面) inferior articular surface
- ② 椎体 vertebral body
- ③ 横突起 transverse process
- ④ 椎弓板 lamina
- ⑤ 下関節突起 inferior articular process
- ⑥ 棘突起 spinous process
- ⑦ 上関節突起 superior articular process
- ⑧ 椎孔 vertebral foramen
- ⑨ 椎弓根 pedicle
- ⑩ 上肋骨窩 superior costal facet
- ⑪ 横突肋骨窩 costal facet of transverse process
- ⑫ 下肋骨窩 inferior costal facet



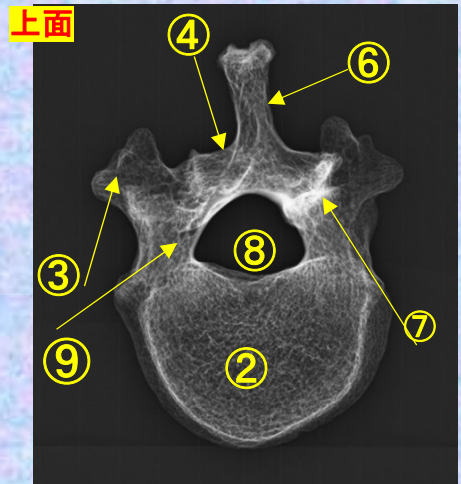
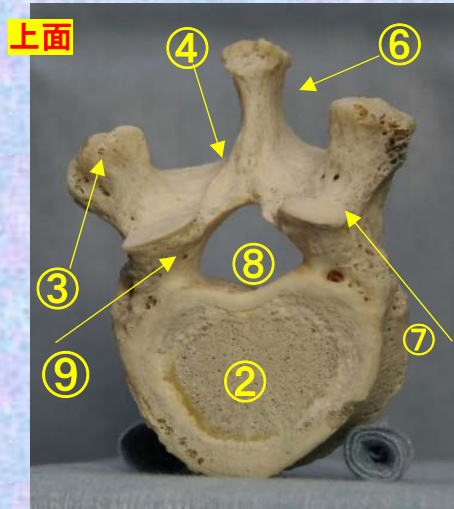


# 胸椎 Th11 上面 第 11 胸椎 上面 (Thoracic vertebra 11)

ステレオ視

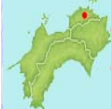

## Th11



- ①下関節面(下関節突起関節面) inferior articular surface
- ②椎体 vertebral body
- ③横突起transverse process
- ④椎弓板 lamina
- ⑤下関節突起 inferior articular process
- ⑥棘突起 spinous process

- ⑦上関節突起 superior articular process
- ⑧椎孔 vertebral foramen
- ⑨椎弓根pedicle
- ⑩上肋骨窩 superior costal facet
- ⑪横突肋骨窩 costal facet of transverse process
- ⑫下肋骨窩 inferior costal facet



胸椎 Th11 上面

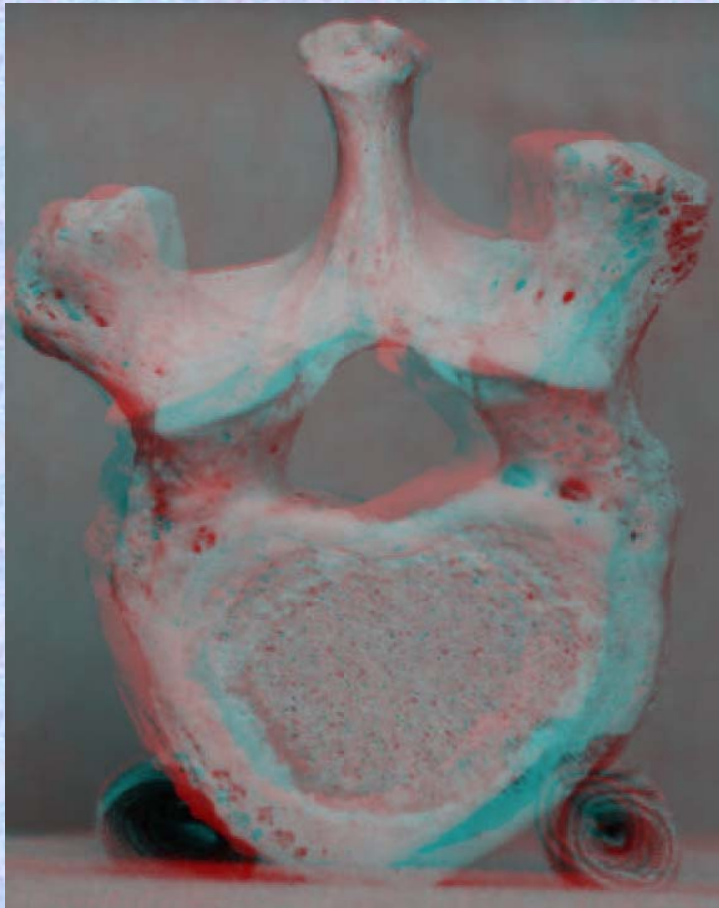
第 11 胸椎 上面

( Thoracic vertebra 11 )

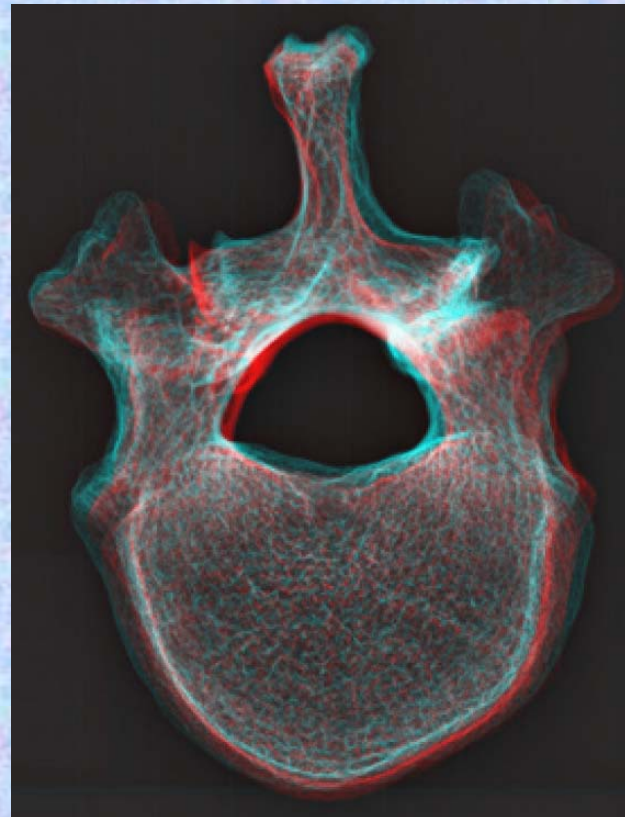
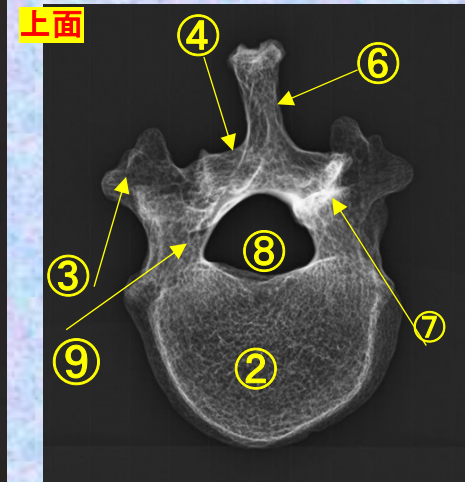
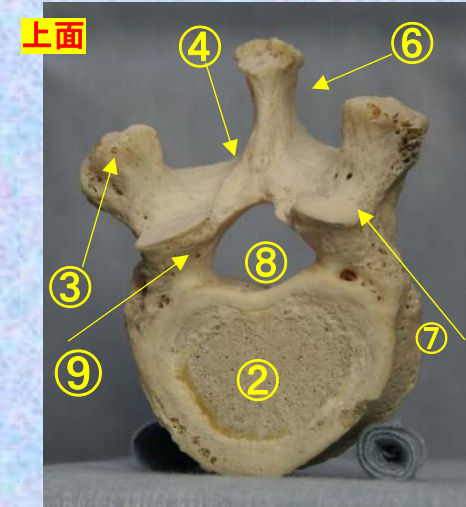
ステレオ赤青メガネ使用

Th11

- ①下関節面(下関節突起関節面) inferior articular surface
- ②椎体 vertebral body
- ③横突起 transverse process
- ④椎弓板 lamina
- ⑤下関節突起 inferior articular process
- ⑥棘突起 spinous process



- ⑦上関節突起 superior articular process
- ⑧椎孔 vertebral foramen
- ⑨椎弓根 pedicle
- ⑩上肋骨窩 superior costal facet
- ⑪横突肋骨窩 costal facet of transverse process
- ⑫下肋骨窩 inferior costal facet



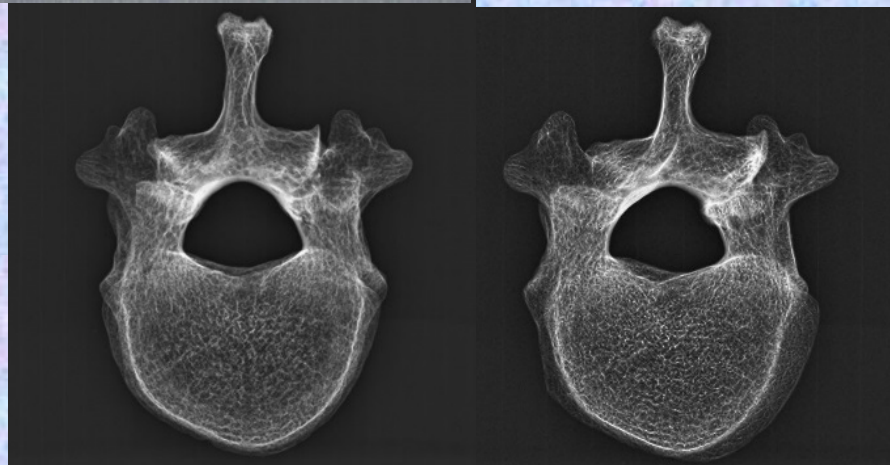
# 胸椎 Th11 下面

## 第11 胸椎 下面

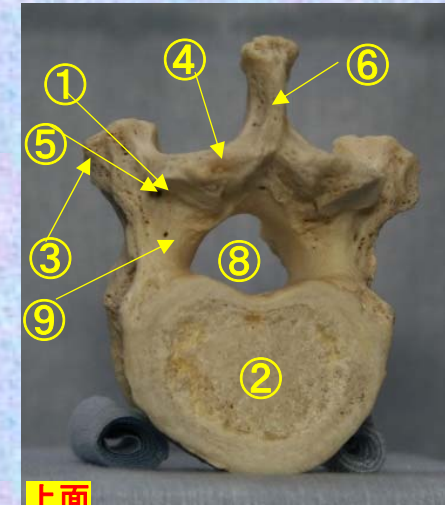
### ( Thoracic vertebra 11 )

ステレオ視

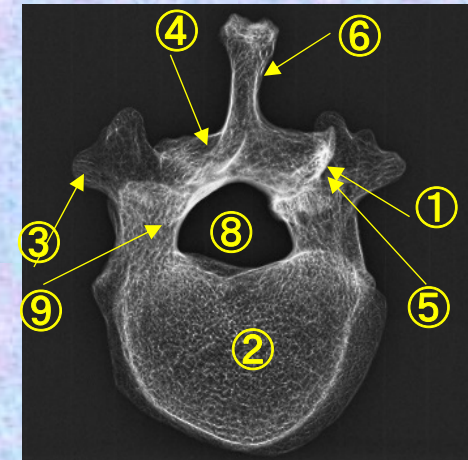
# Th11



上面

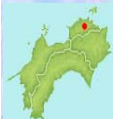

上面



- ①下関節面(下関節突起関節面) inferior articular surface
- ②椎体 vertebral body
- ③横突起 transverse process
- ④椎弓板 lamina
- ⑤下関節突起 inferior articular process
- ⑥棘突起 spinous process

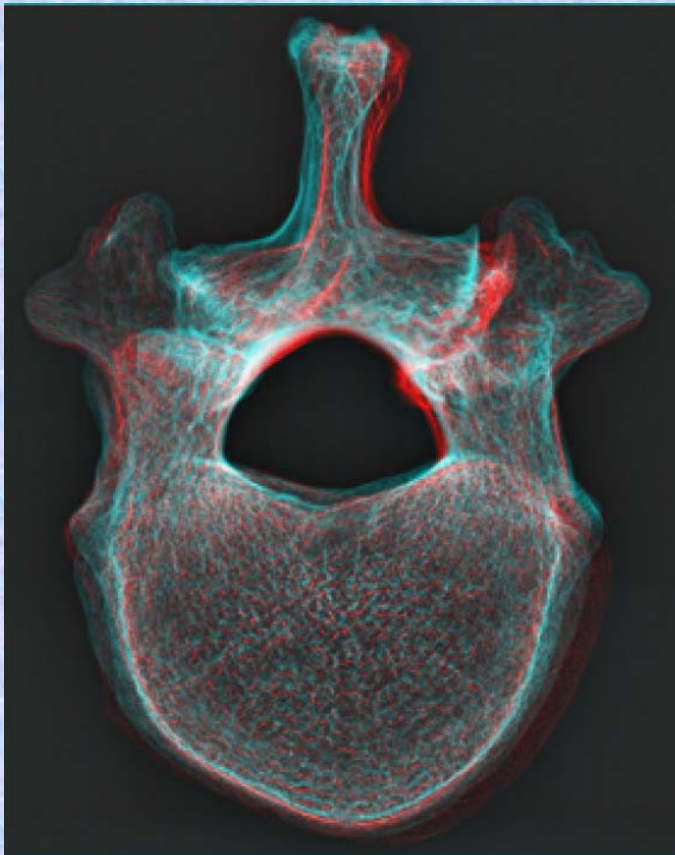
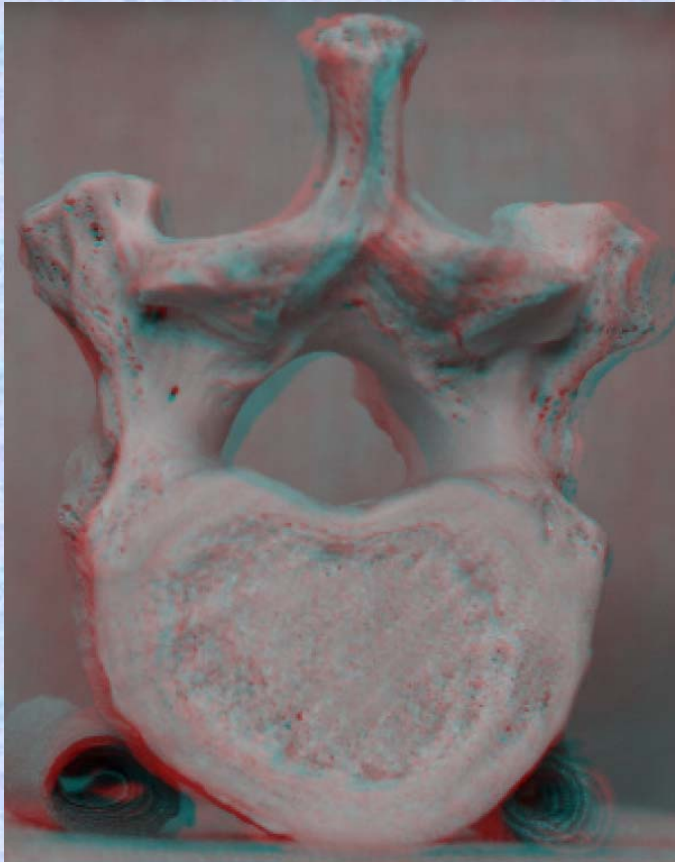
- ⑦上関節突起 superior articular process
- ⑧椎孔 vertebral foramen
- ⑨椎弓根 pedicle
- ⑩上肋骨窩 superior costal facet
- ⑪横突肋骨窩 costal facet of transverse process
- ⑫下肋骨窩 inferior costal facet



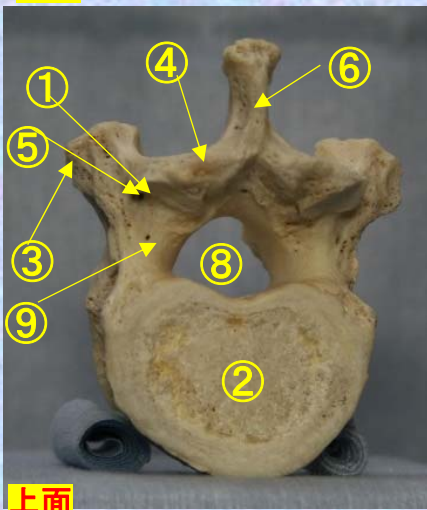
胸椎 Th11 下面 第 11 頸椎 下面 (Thoracic vertebra 11)

ステレオ赤青メガネ使用

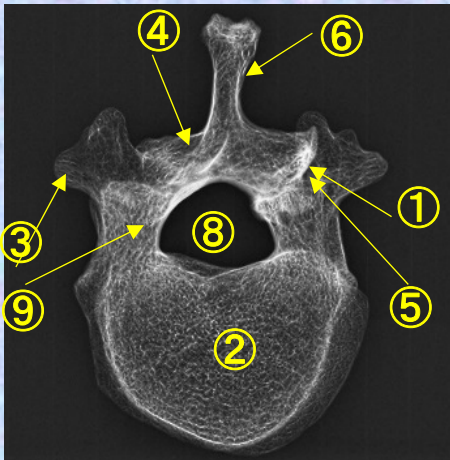
Th11



上面



上面



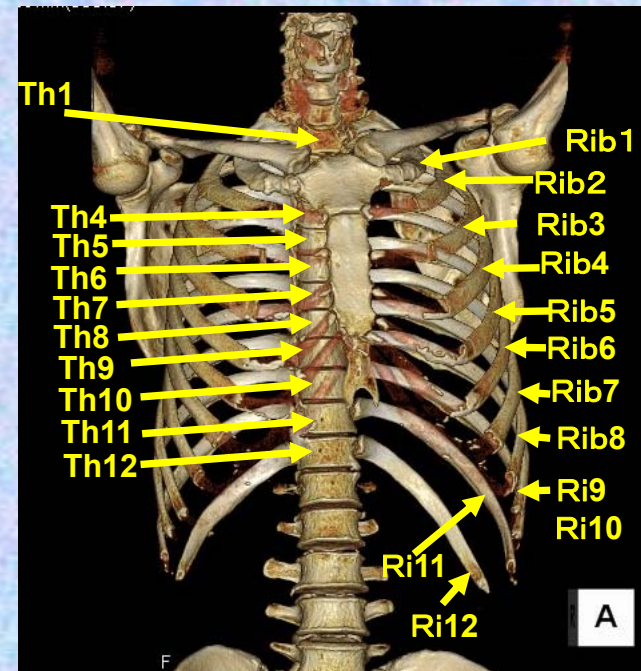
- ①下関節面(下関節突起関節面) inferior articular surface
- ②椎体 vertebral body
- ③横突起 transverse process
- ④椎弓板 lamina
- ⑤下関節突起 inferior articular process
- ⑥棘突起 spinous process

- ⑦上関節突起 superior articular process
- ⑧椎孔 vertebral foramen
- ⑨椎弓根 pedicle
- ⑩上肋骨窩 superior costal facet
- ⑪横突肋骨窩 costal facet of transverse process
- ⑫下肋骨窩 inferior costal facet

# 第12胸椎

## Thoracic vertebra 12

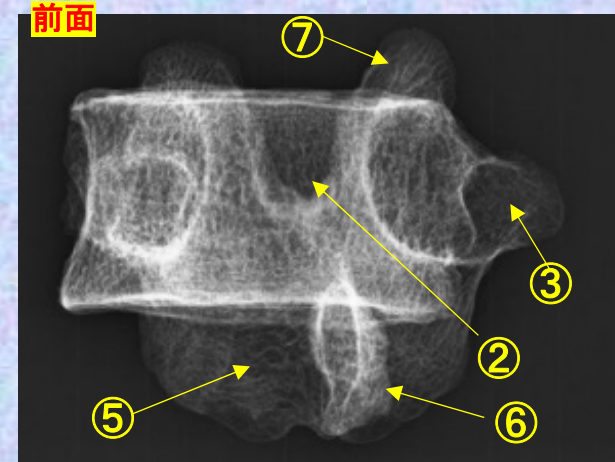
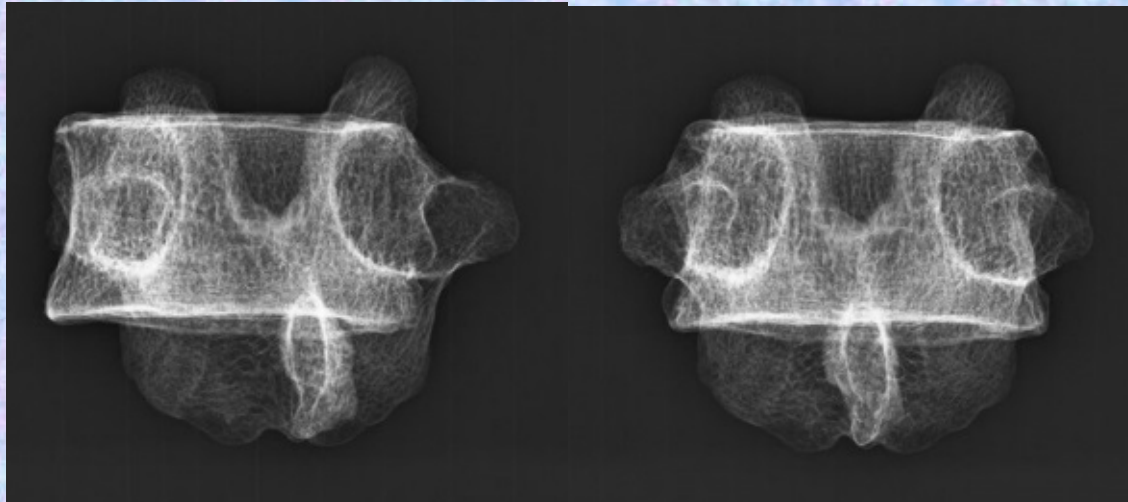
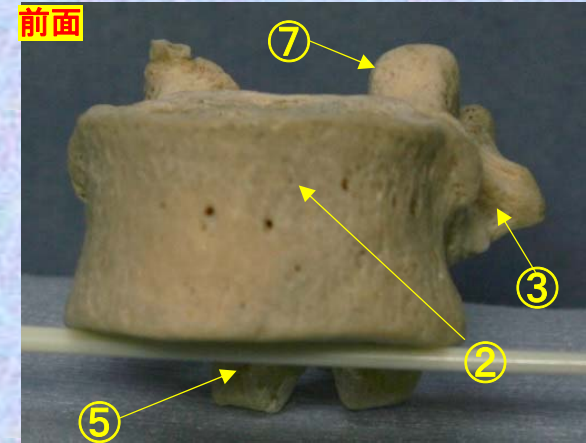

### Th12



胸椎 Th11 前面 第11胸椎 前面 (Thoracic vertebra 11 anterior surface)

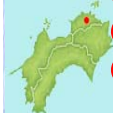ステレオ視

Th12



- ①下関節面(下関節突起関節面) inferior articular surface
- ②椎体 vertebral body
- ③横突起 transverse process
- ④椎弓板 lamina
- ⑤下関節突起 inferior articular process
- ⑥棘突起 spinous process

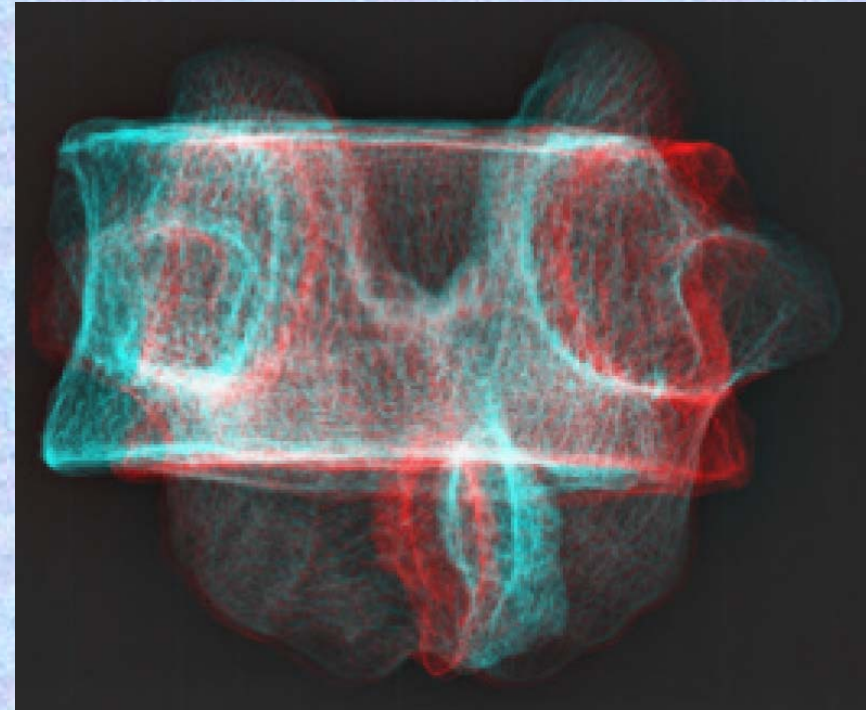

- ⑦上関節突起 superior articular process
- ⑧椎孔 vertebral foramen
- ⑨椎弓根 pedicle
- ⑩上肋骨窩 superior costal facet
- ⑪横突肋骨窩 costal facet of transverse process
- ⑫下肋骨窩 inferior costal facet



**胸椎 Th12 前面** 第12胸椎 前面 (Thoracic vertebra 12 anterior surface)

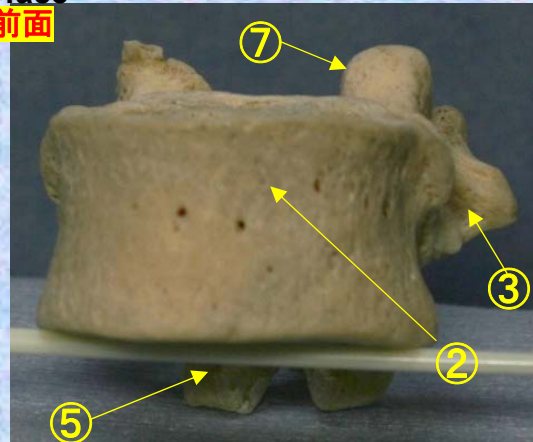
ステレオ赤青メガネ使用

Th12

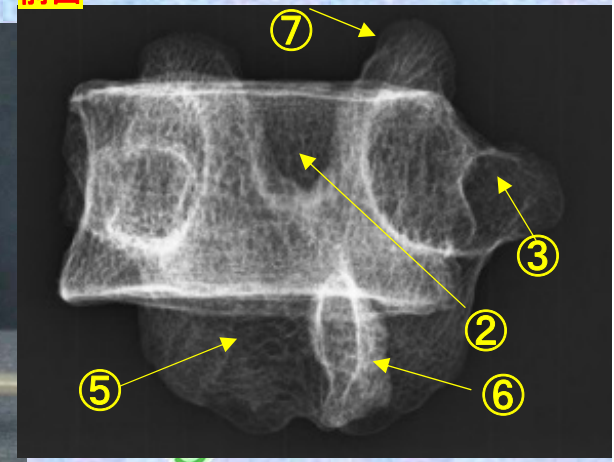


- ①下関節面(下関節突起関節面) inferior articular surface
- ②椎体 vertebral body
- ③横突起 transverse process
- ④椎弓板 lamina
- ⑤下関節突起 inferior articular process
- ⑥棘突起 spinous process
- ⑦上関節突起 superior articular process
- ⑧椎孔 vertebral foramen
- ⑨椎弓根 pedicle
- ⑩上肋骨窩 superior costal facet
- ⑪横突肋骨窩 costal facet of transverse process
- ⑫下肋骨窩 inferior costal facet

前面



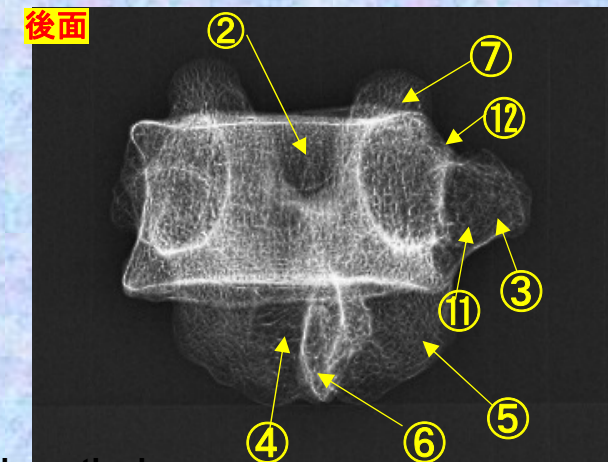
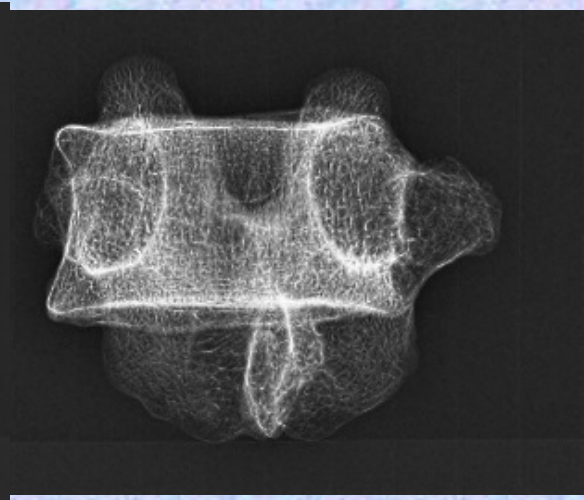
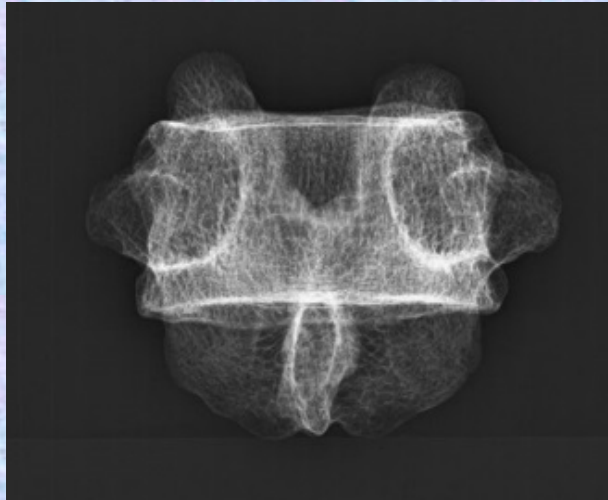
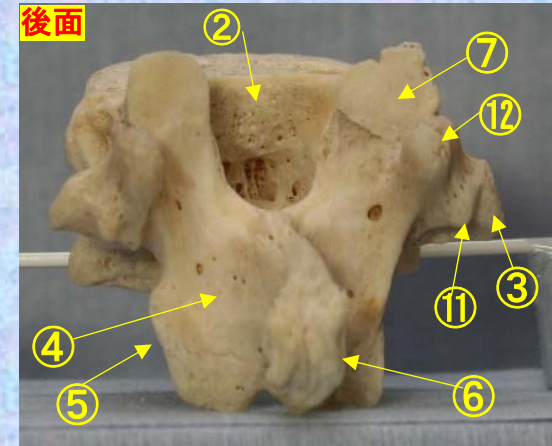
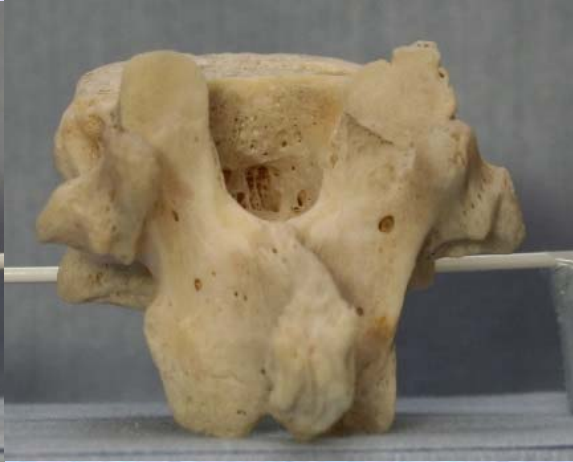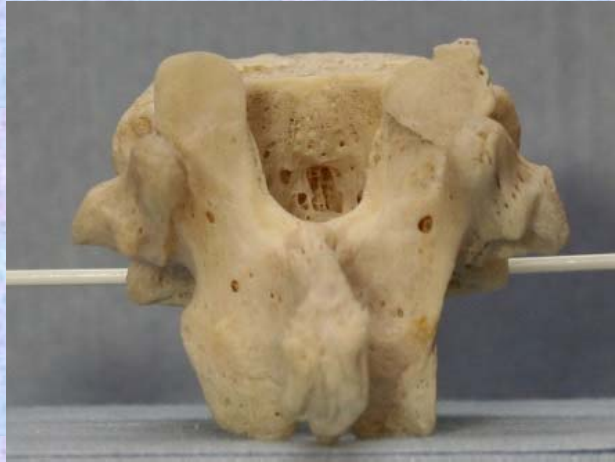前面



# 胸椎 Th12 後面 第 12 胸椎 後面 (Thoracic vertebra 12 posterior surface)

ステレオ視

Th12



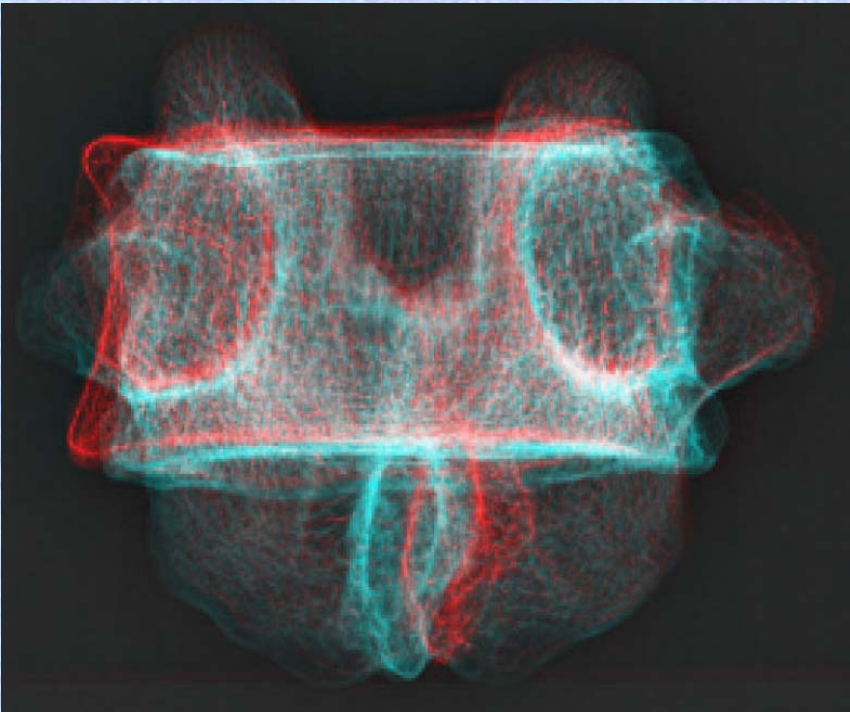

- ① 下関節面(下関節突起関節面) inferior articular surface
- ② 椎体 vertebral body
- ③ 横突起 transverse process
- ④ 椎弓板 lamina
- ⑤ 下関節突起 inferior articular process
- ⑥ 棘突起 spinous process

- ⑦ 上関節突起 superior articular process
- ⑧ 椎孔 vertebral foramen
- ⑨ 椎弓根 pedicle
- ⑩ 上肋骨窩 superior costal facet
- ⑪ 横突肋骨窩 costal facet of transverse process
- ⑫ 下肋骨窩 inferior costal facet

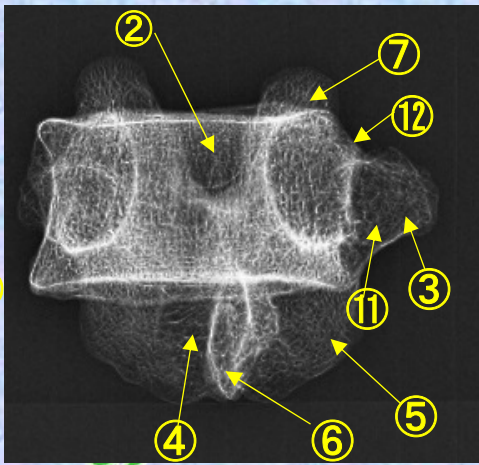
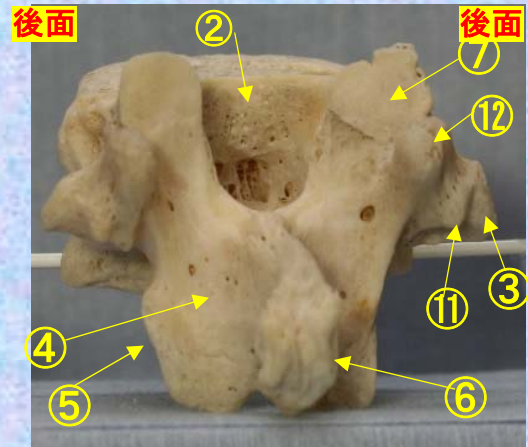


**胸椎 Th12 後面** 第 12 胸椎 後面 (Thoracic vertebra 12 posterior surface)

ステレオ赤青メガネ使用 **Th12**



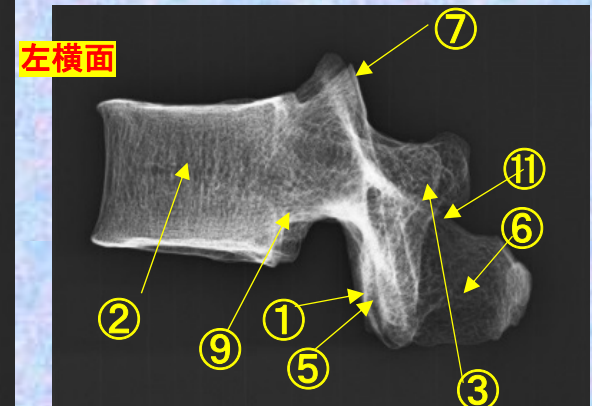
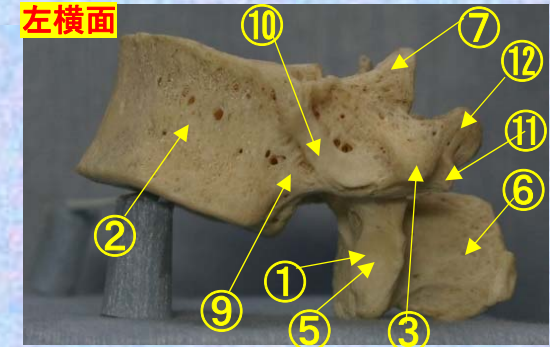
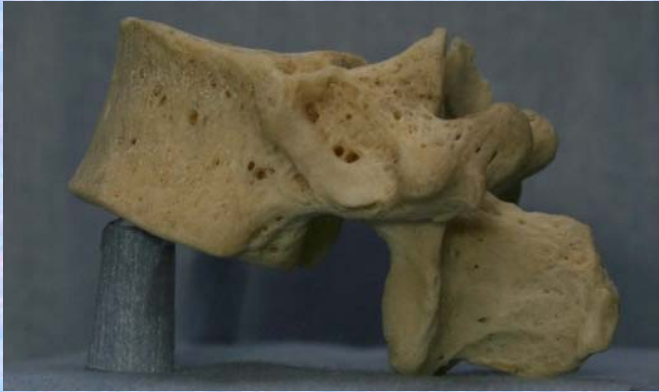- ①下関節面(下関節突起関節面) inferior articular surface
- ②椎体 vertebral body
- ③横突起 transverse process
- ④椎弓板 lamina
- ⑤下関節突起 inferior articular process
- ⑥棘突起 spinous process
- ⑦上関節突起 superior articular process
- ⑧椎孔 vertebral foramen
- ⑨椎弓根 pedicle
- ⑩上肋骨窩 superior costal facet
- ⑪横突肋骨窩 costal facet of transverse process
- ⑫下肋骨窩 inferior costal facet



# 胸椎 Th11 側面 第11胸椎 側面 (Thoracic vertebra 11 lateral surface)

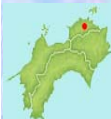ステレオ視

Th12



- ①下関節面(下関節突起関節面) inferior articular surface
- ②椎体 vertebral body
- ③横突起 transverse process
- ④椎弓板 lamina
- ⑤下関節突起 inferior articular process
- ⑥棘突起 spinous process

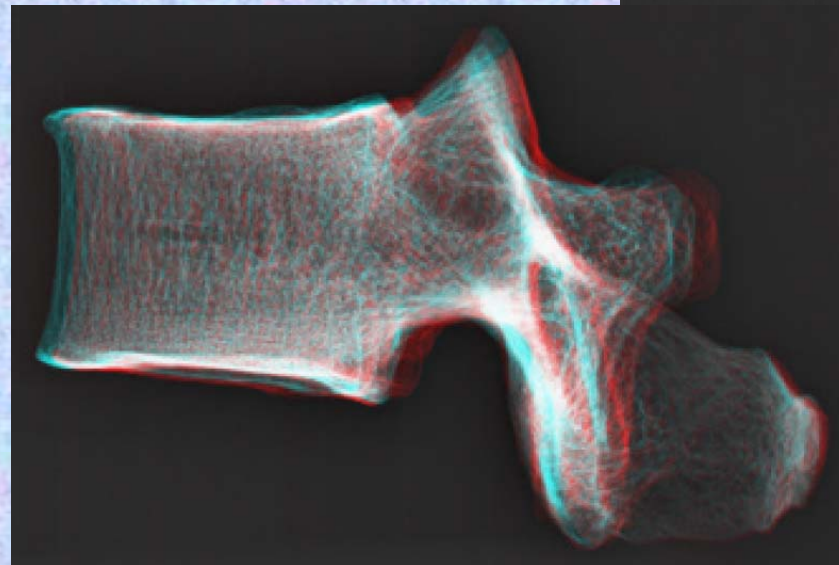

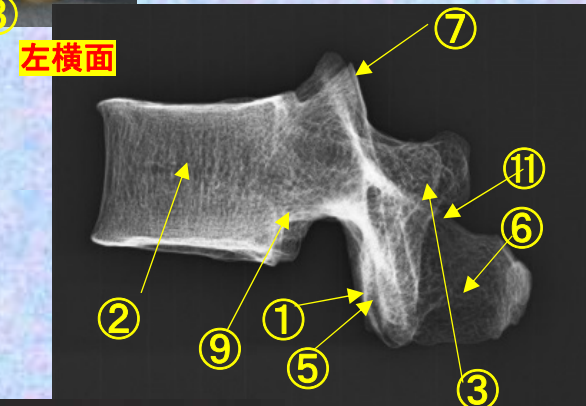
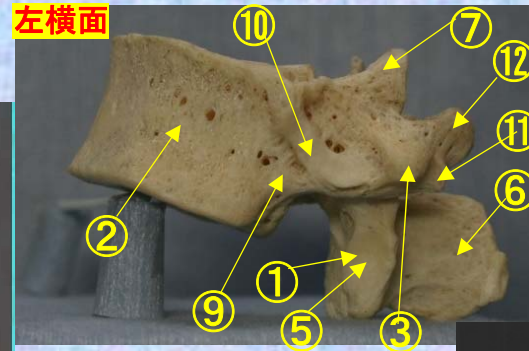
- ⑦上関節突起 superior articular process
- ⑧椎孔 vertebral foramen
- ⑨椎弓根 pedicle
- ⑩上肋骨窩 superior costal facet
- ⑪横突肋骨窩 costal facet of transverse process
- ⑫下肋骨窩 inferior costal facet



**胸椎 Th12 側面** 第 12 胸椎 側面 (Thoracic vertebra 12 lateral surface)

ステレオ赤青メガネ使用

**Th12**

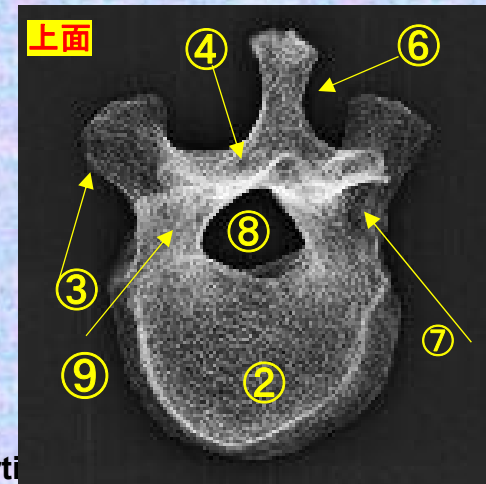
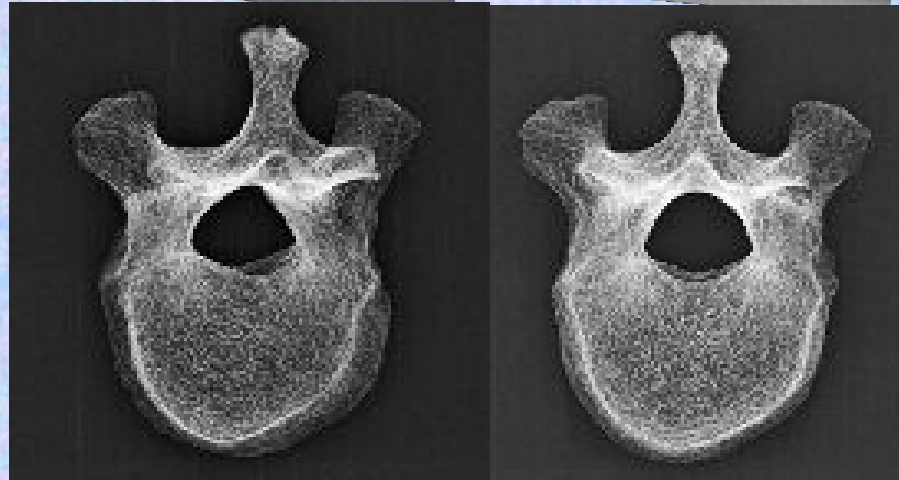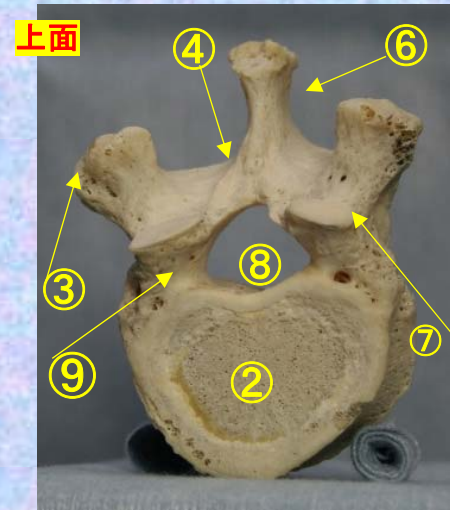


- ①下関節面(下関節突起関節面)  
inferior articular surface
- ②椎体 vertebral body
- ③横突起 transverse process
- ④椎弓板 lamina
- ⑤下関節突起 inferior articular process
- ⑥棘突起 spinous process
- ⑦上関節突起 superior articular process
- ⑧椎孔 vertebral foramen
- ⑨椎弓根 pedicle
- ⑩上肋骨窩 superior costal facet
- ⑪横突肋骨窩 costal facet of transverse process
- ⑫下肋骨窩 inferior costal facet

# 胸椎 Th11 上面 第 11 胸椎 上面 (Thoracic vertebra 11)

ステレオ視

## Th12



- ①下関節面(下関節突起関節面) inferior articular surface
- ②椎体 vertebral body
- ③横突起 transverse process
- ④椎弓板 lamina
- ⑤下関節突起 inferior articular process
- ⑥棘突起 spinous process
- ⑦上関節突起 superior articular process
- ⑧椎孔 vertebral foramen
- ⑨椎弓根 pedicle
- ⑩上肋骨窩 superior costal facet
- ⑪横突肋骨窩 costal facet of transverse process
- ⑫下肋骨窩 inferior costal facet



胸椎 Th12 上面

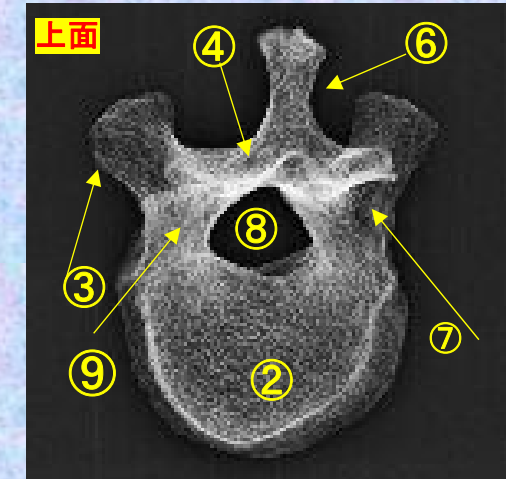
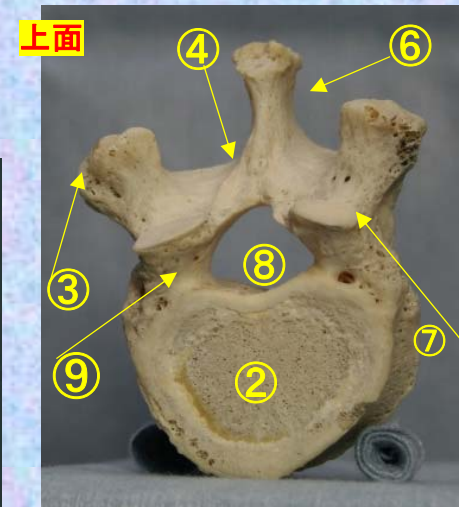
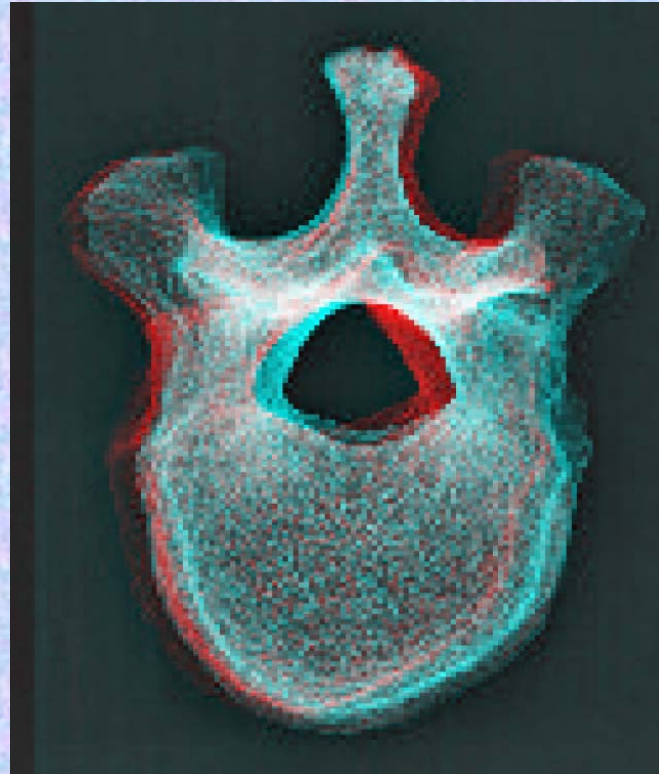
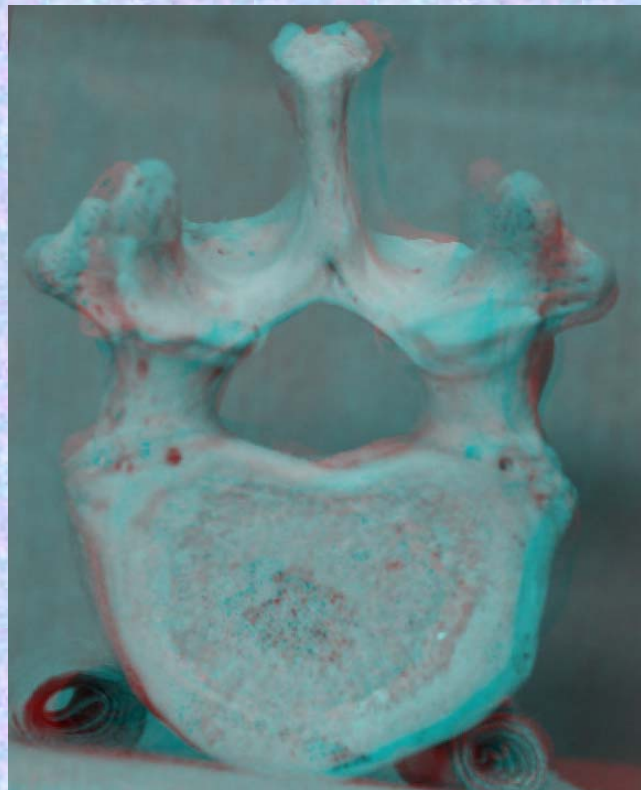
第 12 胸椎 上面

( Thoracic vertebra 12 )

ステレオ赤青メガネ使用

Th12

修正予定



- ①下関節面(下関節突起関節面) inferior articular surface
- ②椎体 vertebral body
- ③横突起 transverse process
- ④椎弓板 lamina
- ⑤下関節突起 inferior articular process
- ⑥棘突起 spinous process

- ⑦上関節突起 superior articular process
- ⑧椎孔 vertebral foramen
- ⑨椎弓根 pedicle
- ⑩上肋骨窩 superior costal facet
- ⑪横突肋骨窩 costal facet of transverse process
- ⑫下肋骨窩 inferior costal facet

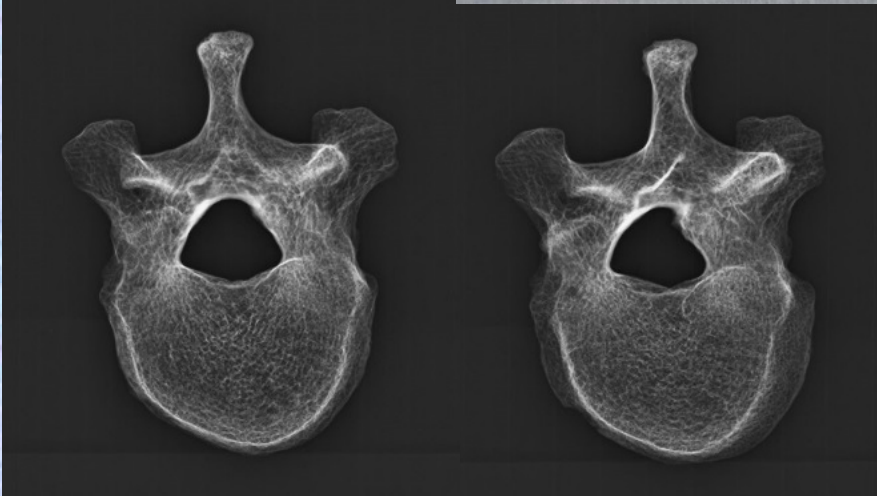
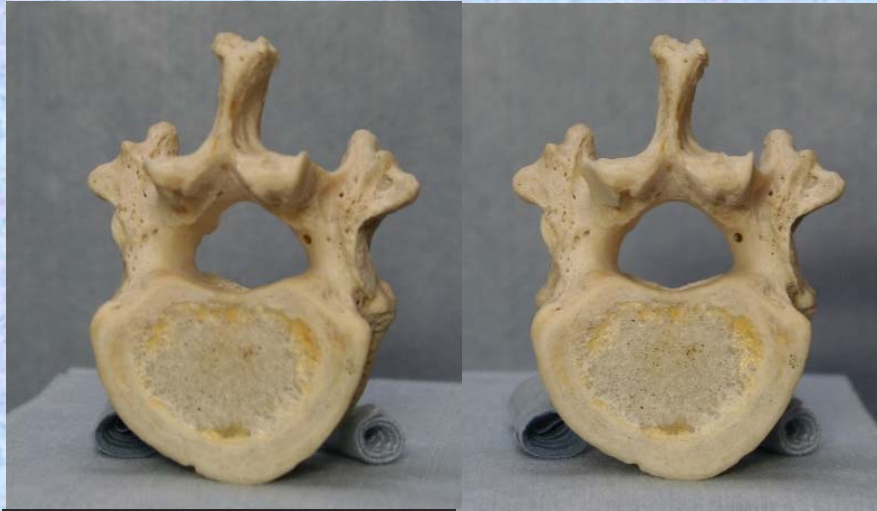
胸椎 Th12 下面

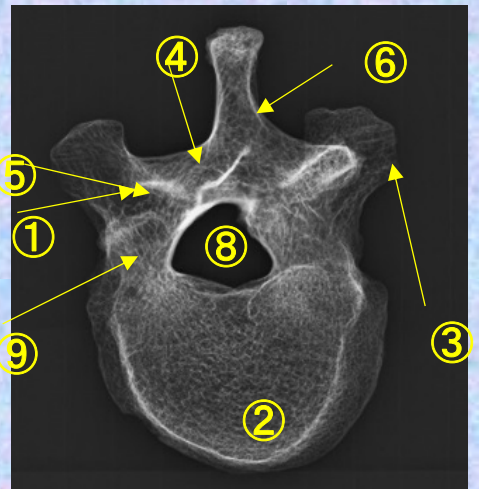
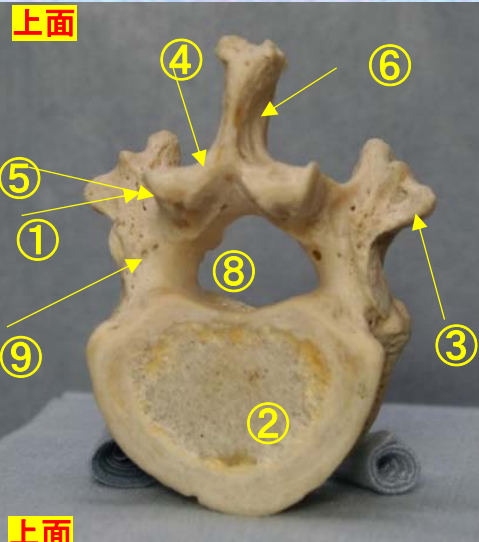
第12 胸椎 下面

( Thoracic vertebra 12 )

ステレオ視



Th12



- ① 下関節面(下関節突起関節面) inferior articular surface
- ② 椎体 vertebral body
- ③ 横突起 transverse process
- ④ 椎弓板 lamina
- ⑤ 下関節突起 inferior articular process
- ⑥ 棘突起 spinous process

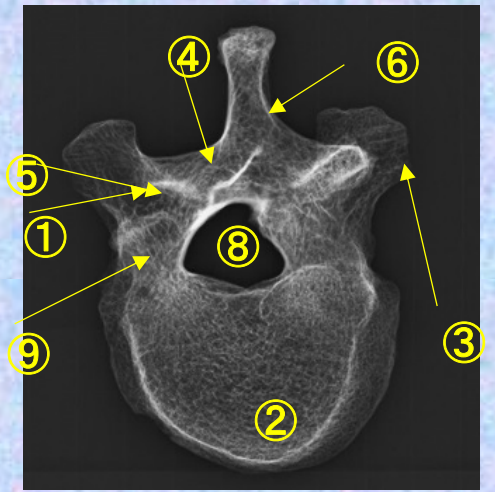
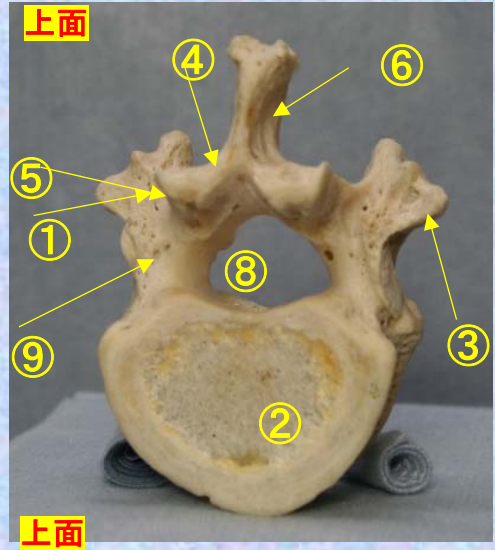
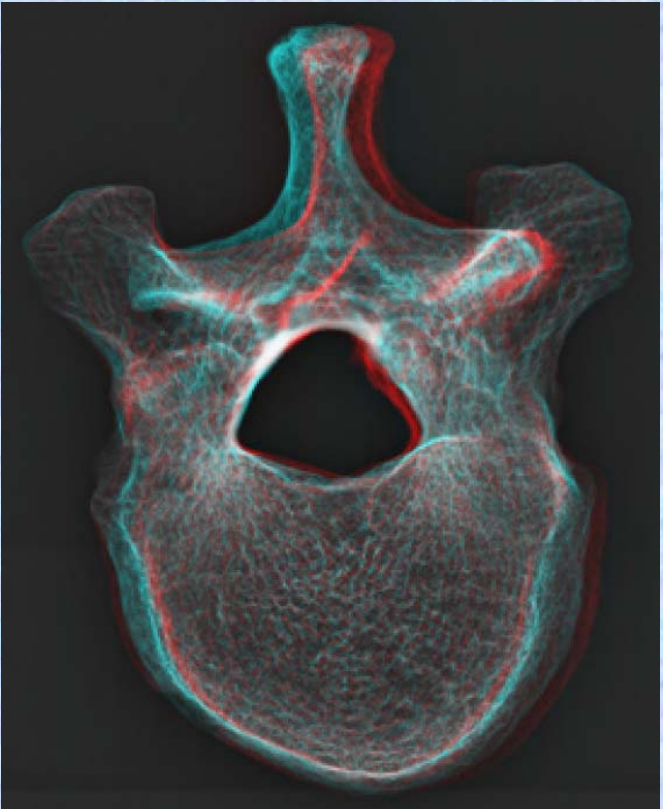
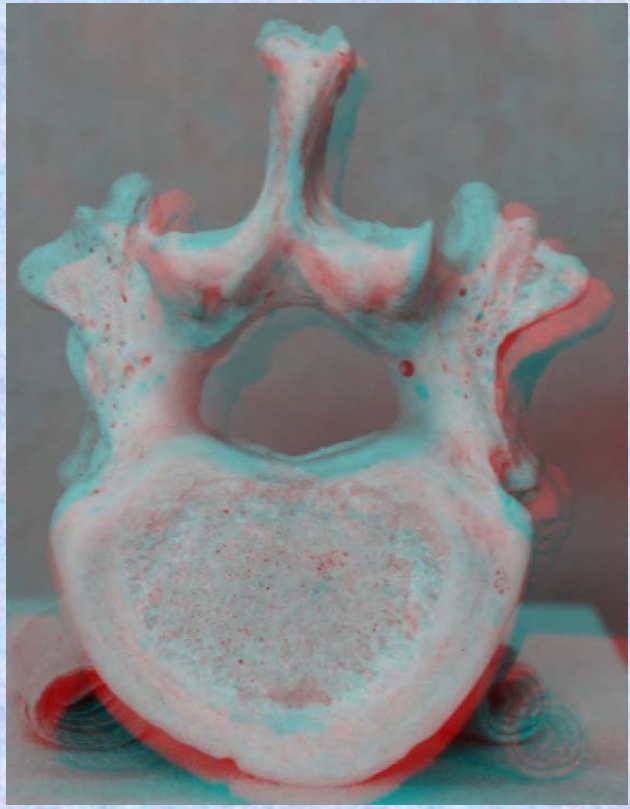
- ⑦ 上関節突起 superior articular process
- ⑧ 椎孔 vertebral foramen
- ⑨ 椎弓根 pedicle
- ⑩ 上肋骨窩 superior costal facet
- ⑪ 横突肋骨窩 costal facet of transverse process
- ⑫ 下肋骨窩 inferior costal facet



胸椎 Th12 下面 第 12 頸椎 下面 (Thoracic vertebra 11)

ステレオ赤青メガネ使用

Th12



- ①下関節面(下関節突起関節面) inferior articular surface
- ②椎体 vertebral body
- ③横突起 transverse process
- ④椎弓板 lamina
- ⑤下関節突起 inferior articular process
- ⑥棘突起 spinous process

- ⑦上関節突起 superior articular process
- ⑧椎孔 vertebral foramen
- ⑨椎弓根 pedicle
- ⑩上肋骨窩 superior costal facet
- ⑪横突肋骨窩 costal facet of transverse process
- ⑫下肋骨窩 inferior costal facet



### 人体骨標本

- SOMSO SEIT1876 Georg utz Group  
“香川大学医学部組織細胞生物学教室(荒木伸一教授)所蔵医学生教育用”

### 参考文献

- ・人体解剖カラーアトラス  
R.M.H.McMinn 佐藤達夫訳 南江堂
- ・骨学実習アトラス  
高井省三 日本医事新報社
- ・ Sobotta Atlas of human Anatomy  
one volume edition  
R.Putz and Pabst URBAN & FISCHER
- ・ Grant 解剖学図譜 第6版 坂井健雄(監訳) 医学書院
- ・ X線解剖学図譜 多田信平 マグブロス出版
- ・ 解剖学アトラス 益田 栄 文光堂
- ・ 解剖学アトラス Kahle.Leonhardt.Platzer 越智淳三訳 文光堂
- ・ 解剖学1改訂10版 森優 金原出版株式会社





## 骨標本X線3D解剖図作成に関して

2013年下記の背景から骨標本を利用した3D解剖図を作成しました。

(背景)

“放射線検査の現場では、たくさんの骨が重なり合いX線画像として描出される骨X線解剖画像を日々観察しているため、私たち検査に関わるスタッフは、実際の骨本体の正確な解剖を誤解しそうになります。さらに、X線画像において、骨吸収の少ない骨等は、画像として写らず理解しづらかったり、他の周りの骨と重なるX線画像のため、X線画像上に骨の形として正確に見ることができなかつたりする場合が多々存在すると思います。これらの理由でそれぞれの骨の構造を誤解することもあります。

私が放射線技師の学生の時代は、医学部の学生さんが必修項目で学んでいる今回香川大学組織細胞生物学教授荒木伸一先生からお借りした“**人体骨標本**”では学ぶことができず、市販の医学書や、イラスト等で学びとり、実際の臨床に応用していくしかありませんでした。このため、例えば、肩甲骨棘撮影や、尺骨神経溝撮影、頸椎開口撮影、視神経管撮影など、撮影角度や形態のイメージがつかめず、立体感のない医学書、撮影マニュアルを元に試行錯誤撮影し、患者それぞれに適した撮影をしてきました。

今回利用できるようになった**人体骨標本**のおかげで、今まで学んできた医学書の一部、もやもやしていた骨に対する感覚がスッキリしただけでなく、約28年X線画像を撮り続けてきた私自身が(医学書を一生懸命学んできたつもりだったので)、人体骨に対する多くの誤解や発見、再確認をすることができ、想像以上の感動を与えてもらいました。

これらの感動を放射線検査に携わる少しでも多くのスタッフの皆様に味わっていただければと、荒木伸一先生の御理解と御了解そして御指導を得て、**骨標本3D解剖図**を作成することができました。多くの教育施設や、臨床現場で、**骨標本3D解剖図**を利用していただき、実際の人体骨を学ぶ一助となり、より良い検査の向上に繋がれば幸いです。“

**上記で理由**から作成した骨標本3D解剖図で、骨の実際の構造を知り、X線撮影を行えるようになりました。しかし、骨のX線画像は骨の厚さによるX線吸収差で描出されるため、**一つ一つの骨標本が実際にどのようなX線画像に変化するかは、骨標本のみでは判断できません**でした。そこで、3D骨標本と比較できる**骨標本X線3D解剖図**を作り、**骨表面の構造かつ骨のX線の構造**を理解できるように解剖図を作成しました。**実際に目の前に見える骨の構造が、どのようなX線画像になるか、臨床、教育の観点から利用してください。**

最後に**今回も**、私たち放射線技師のためにころよく**人体骨標本**をお貸しいただいた香川大学組織細胞生物学教授荒木伸一先生に心から感謝するとともに、今後も、ご指導を頂きながら、よりわかりやすい解剖図、一人でも多くのスタッフに利用していただける解剖図に育てていきたいと考えています。

香川大学医学部附属病院放射線部 放射線部 勢川博雄 2014.12月

E-mail hiroo423@yahoo.co.jp



## 骨標本X線ステレオ眼鏡(赤青カネ)3D解剖図作成に関して

ステレオ3D解剖図は、ステレオ視できないスタッフにとって、骨解剖を立体感で理解することができない現状がありました。

しかし、立体視のできないスタッフから、stereo eye社のソフトで画像を作り直すと、赤青眼鏡で、3D映画を見るときのように、だれでも立体視ができるとアドバイスを受け、すべての画像をステレオ赤青眼鏡用に作成しなおし、**ステレオ赤青眼鏡3D解剖図**として作成しなおしました。

立体視ができるスタッフは、今まで通り、ステレオ解剖図が利用でき、**立体視できないスタッフ**は、**ステレオ赤青眼鏡3D解剖図**が利用できるように工夫しました。

学生教育、血管撮影担当者教育、新人教育、スタッフ教育等に利用していただき、ご要望、ご教導いただければ下記のアドレスにぜひご教導いただければ幸いです。

医療スタッフがだれでも利用できる、臨床に必要な、教育に必要な解剖図、しかも、実際の臨床画像等を利用し発信する解剖図を第一解剖学荒木先生のご指導の下に、今後も創り続けていきたいと願っています。

臨床検査をするスタッフから考え必要な解剖、患者さんを検査するスタッフから考えて必要な解剖、そのスタッフでなければ気づけなかった新しい角度からの解剖図等を創り、臨床現場、教育現場、診療現場に貢献できる解剖図をめざして、利用していく皆さんとともに育てていきたいと考えます。

この解剖図を利用したいたくさんスタッフが、無償で利用していただける、しかも現場で利用しやすい解剖図を一緒に創ってください。ご協力よろしくお願いたします。

最後に**今回も**、私たち放射線技師のためにころよく**人体骨標本**をお貸しいただいた香川大学組織細胞生物学教授荒木伸一先生に心から感謝するとともに、今後も、ご指導を頂きながら、よりわかりやすい解剖図、一人でも多くのスタッフに利用していただける解剖図に育てていきたいと考えています。

2016年 6月 8日

香川大学医学部附属病院放射線部 放射線部 勢川博雄  
E-mail hiroo423@yahoo.co.jp

