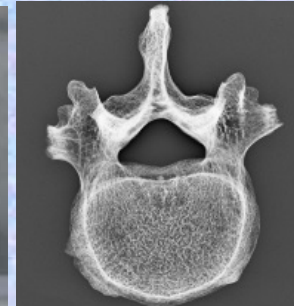
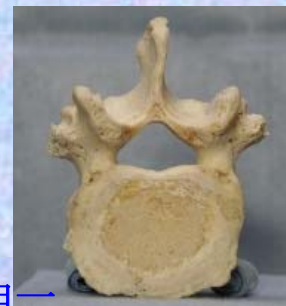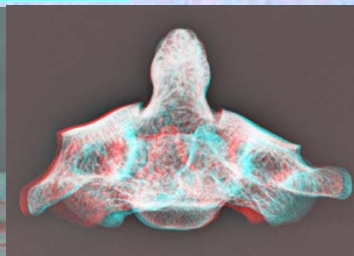
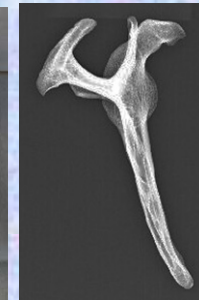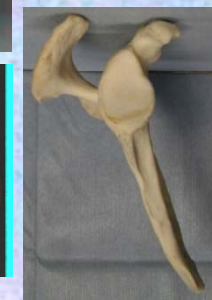
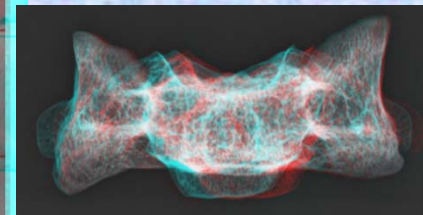
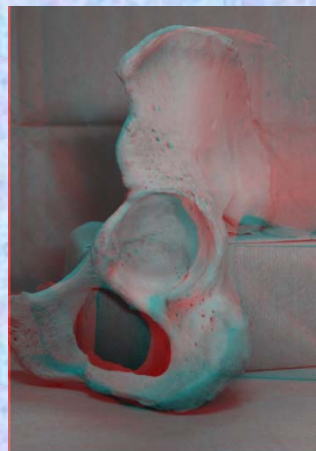
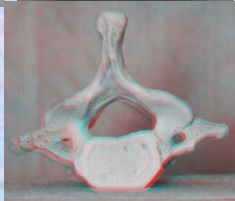
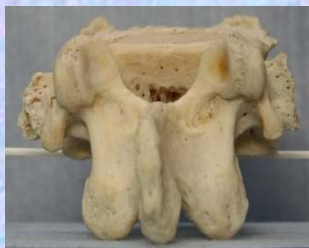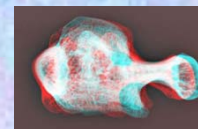
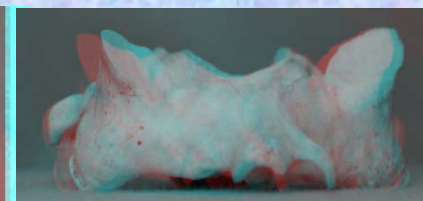
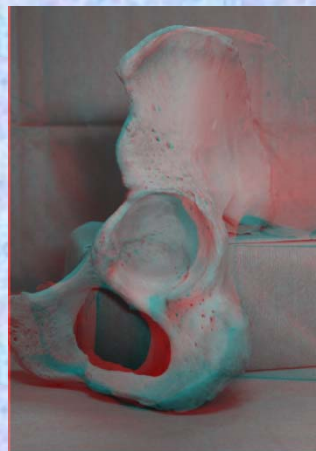
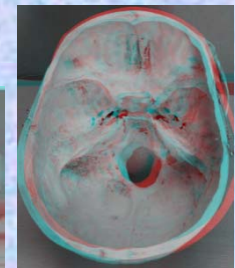
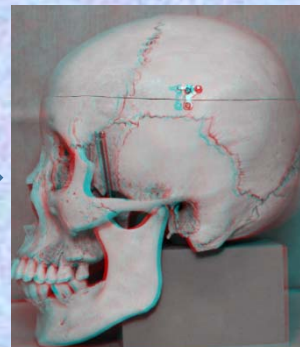




肋骨

骨標本・ステレオ赤青メガネ・3D X線解剖図

赤青メガネ



監修
作成

香川大学医学部 組織細胞生物学 教授 荒木 伸一
香川大学医学部附属病院 放射線部 勢川 博雄

2015.10

序

この骨標本ステレオ解剖図は、香川大学医学部附属病院放射線部・勢川博雄技師が人体骨標本をステレオ撮影することにより、臨床現場で骨X線検査にあたっている放射線技師が3次元的な骨構造をより正確に理解できるように作成されたものである。人体の骨の構造を理解するには、医学部における解剖学教育で行われているように人骨の実物標本を実際に手に取ってじっくり時間をかけて観察することで骨格、個々の骨の形、名称、機能関連を会得するのが最良であろう。しかし、このような学習の機会を得ることは実際には困難で、多くの場合平面的な書物の図譜に頼るしかない。これまでも、優れた図譜や教科書は多くあるが、解剖学図譜は非常に分厚く高価である。また、私の知る限り骨構造を立体視ができるものはない。このステレオ解剖図は、解剖学実習室内でしか観察できない実物標本を、ステレオ撮影し、電子ファイル化することで、自宅や職場でiPadやPCのモニターで手軽に骨の立体観察ができるようになっており、現代の職場環境やライフスタイルに適応した使いやすいツールとなっている。放射線技師だけでなく理学療法士、看護師などのパラメディカル医療従事者、医学部学生の学習など様々な場面で活用されることを期待している。

香川大学医学部組織細胞生物学 教授

荒木 伸一 2013年9月24日

序（改定によせて）

この度、香川大学医学部附属病院放射線部・勢川博雄技師によりこの「骨標本X線ステレオ解剖図」が完成いたしました。昨年、臨床現場で骨X線検査にあたっている放射線技師が3次元的な骨構造をより正確に理解できるようにと「人体骨標本骨標本ステレオ解剖図」を作成されましたが、今回は、それにX線画像を加え、骨標本とX線像を対比させることができるよう大きくバージョンアップされています。X線所見での陰影が実際の骨のどの部分に対応し、また逆に実際の骨の構造がX線の陰影としてどのように現れるのか理解するのに非常に役立つことと思います。医学生の方の骨学実習では、実物骨標本の肉眼観察を中心に行っていますが、欧米の医科大学では放射線画像を用いた実習も取り入れられているところが多いと聞きます。骨の表面の形状だけでなく深部の構築も理解し、また、骨の肉眼的観察による知識をX線所見と対比させることで、X線診断の基礎的な知識を学ぶことができるからです。臨床現場の放射線技師だけでなく医学部での解剖実習室、自宅での自学自習において大変有効なツールとなると確信しています。

香川大学医学部組織細胞生物学 教授

荒木 伸一 2014年11月27日

骨標本ステレオ解剖図のPDF画像は、香川大学医学部組織細胞生物学講座のホームページ内 (<http://www.kms.ac.jp/~anatomy2/bone/bone.index.html>) から自由に閲覧できます。

画像の転載、Twitter、Facebook、ブログなどへのリンク、シェアは禁止とさせていただきます。また、公共の場所での閲覧もご遠慮ください。

撮影に用いた人体骨標本は、香川大学医学部の解剖学骨学実習で使用されているもので、解剖学教育用標本として海外から正規のルートで輸入されたものです。

骨学 (osteology)における骨の数と分類

①骨の数(成人200個:仙骨1個、尾骨1個と数え、耳小骨、種子骨を加算しない時の数)

軸骨格 (axial skeleton)

脊椎 (vertebral column) 26個

頭蓋骨 (skull) 23個

肋骨及び胸骨 (ribs and sternum) 23個

付属性骨格 (appendicular skeleton)

上肢骨 (bones of upper limb) 64個 (32X2)

下肢骨 (bones of lower limb) 62個 (31X2)

②骨格の分類

軸骨格 (axial skeleton)

脊椎 : 脊椎(頸椎、胸椎、腰椎、仙椎、尾椎)

椎骨(脊椎の中の一つの骨)

頭蓋骨

体幹骨格 (trunk)

脊椎 + 肋骨及び胸骨

胸郭(thorax):肋骨、胸椎、胸骨

付属性骨格

上肢骨 : 上肢帯 bones of shoulder(肩甲骨、鎖骨)と、

自由上肢 bones of free upper limb(上腕、前腕、手)

下肢骨 : 下肢帯 bones of hip and buttock{寛骨(腸骨、坐骨、恥骨)}と、

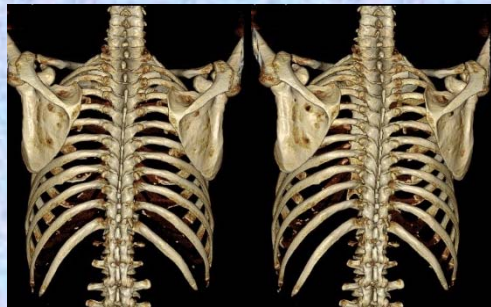
自由下肢 bones of free lower limb

{大腿(膝蓋骨は大腿に属する種子骨)、下腿、足}

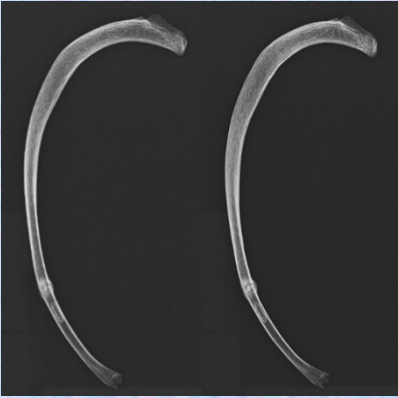
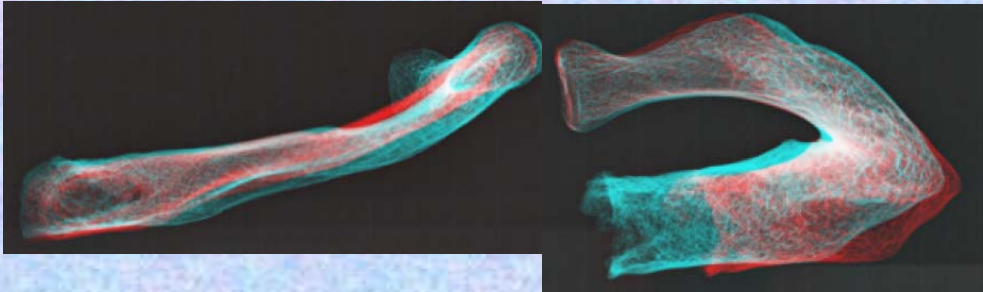
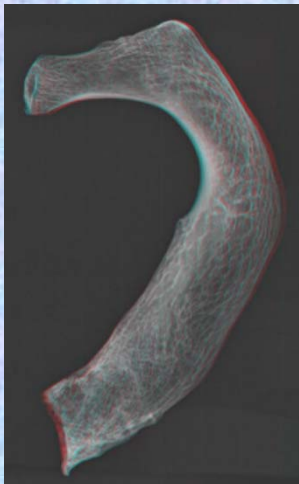
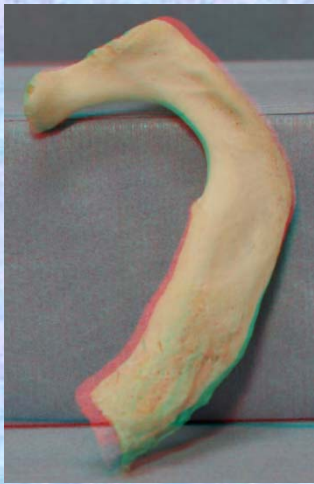
骨標本・ステレオ赤青メガネ・X線ステレオ解剖図

肋骨

胸郭 肋骨



ステレオ赤青メガネ使用



監修 香川大学医学部 組織細胞生物学 教授 荒木 伸一
作成 香川大学医学部附属病院 放射線部 勢川 博雄 2014.9

肋骨

骨格の分類

軸骨格

脊椎 : 頸椎、胸椎、腰椎、仙椎、尾椎

頭蓋骨

体幹骨格

脊椎 + 肋骨及び胸骨

胸郭 : 肋骨、胸椎、胸骨

付属性骨格

上肢骨 : 上肢帯(肩甲骨、鎖骨)と、自由上肢(上腕、前腕、手)

下肢骨 : 下肢帯{寛骨(腸骨、坐骨、恥骨)}と、
自由下肢{大腿(膝蓋骨は大腿に属する種子骨)、下腿、足}

肋骨

Rib

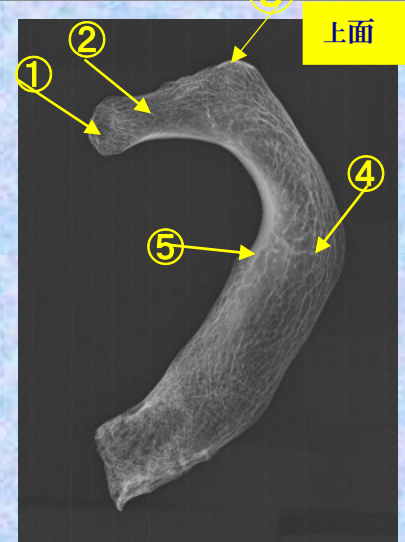
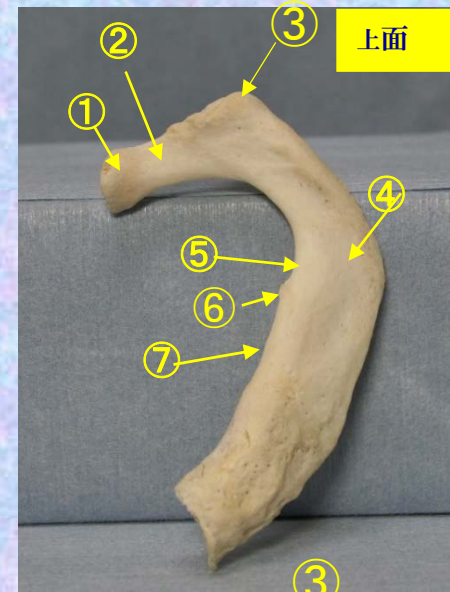
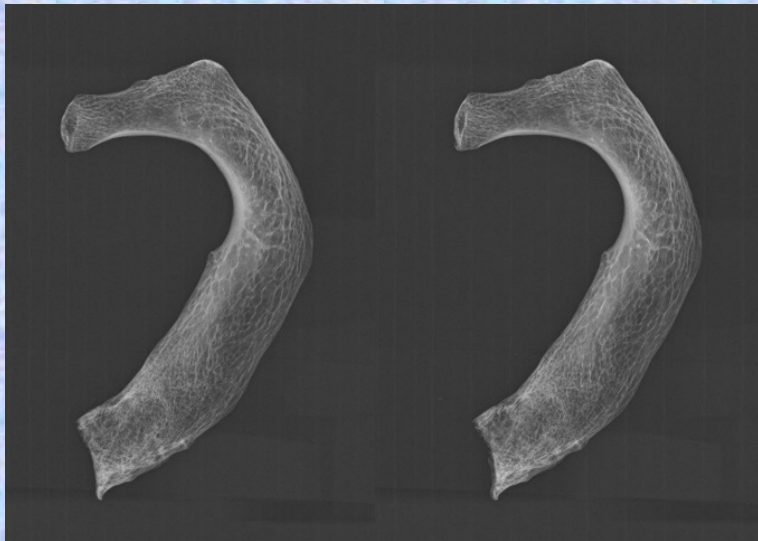
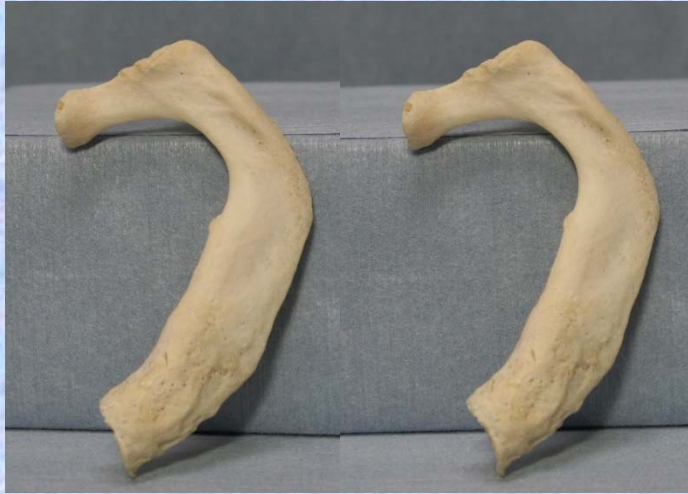第1肋骨

Rib 1

第一肋骨 R1 上面

上面 (Rib 1 superior surface)

ステレオ視



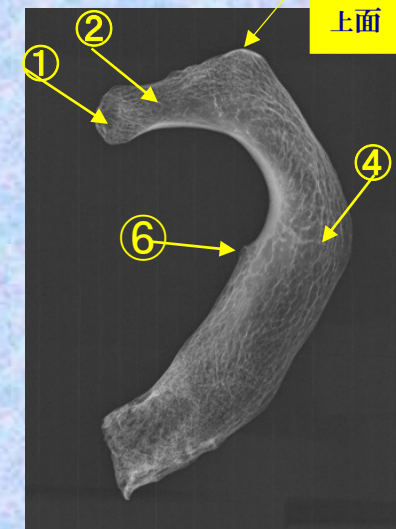
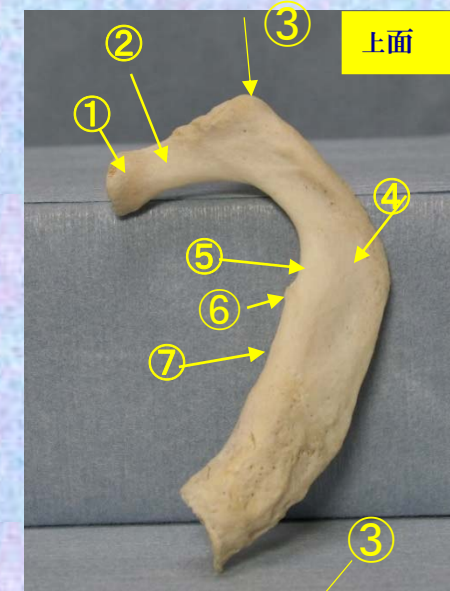
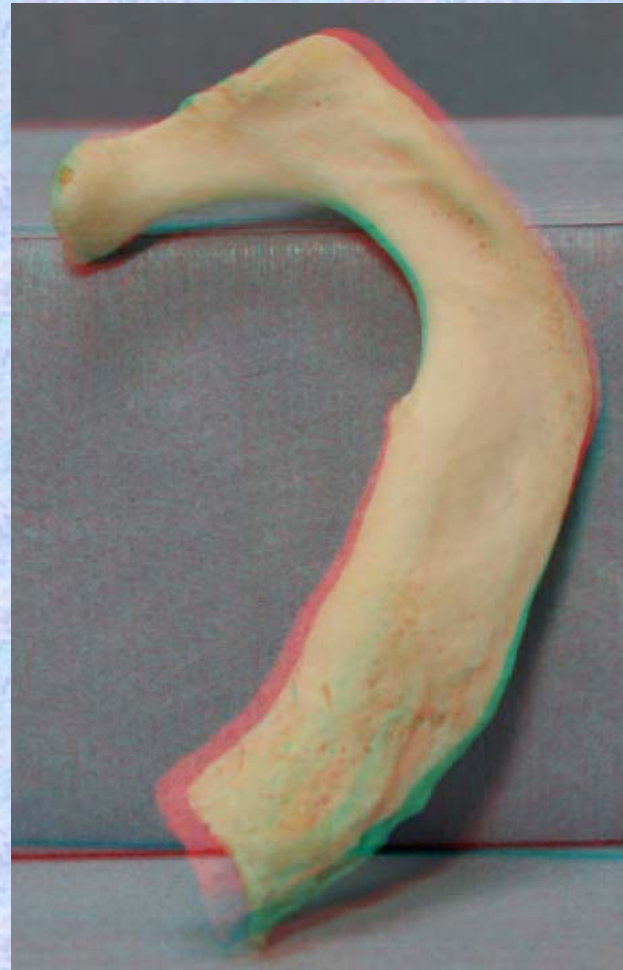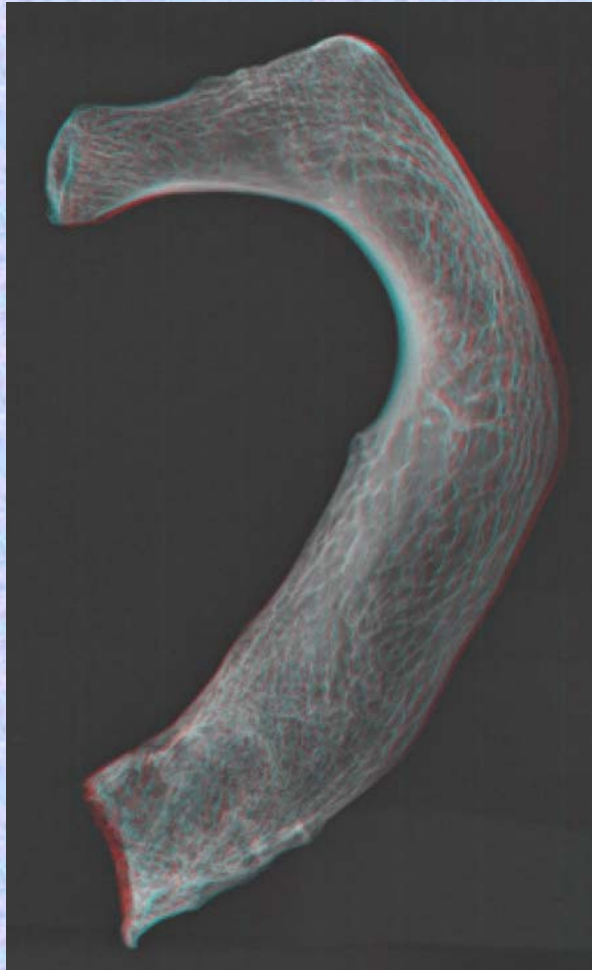
- ① 肋骨頭 head of rib
- ② 肋骨頸 neck of rib
- ③ 肋骨結節 tubercle of rib
- ④ 肋骨体 shaft of rib

- ⑤ 鎖骨下動脈溝 groove for subclavian artery
- ⑥ 前斜角筋結節 scalene tubercle
- ⑧ 鎖骨下静脈溝 groove for subclavian vein

第一肋骨 R1 上面

上面 (Rib 1 superior surface)

ステレオ赤青メガネ使用



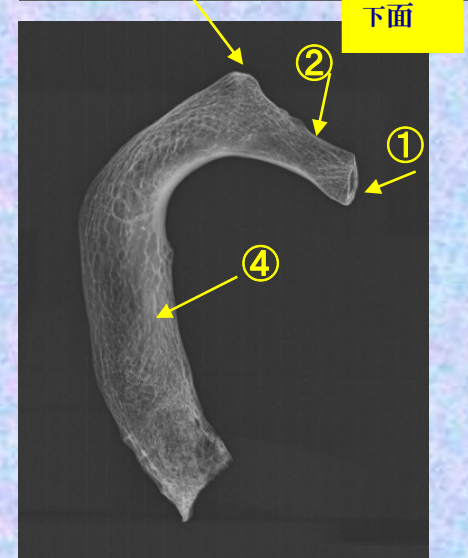
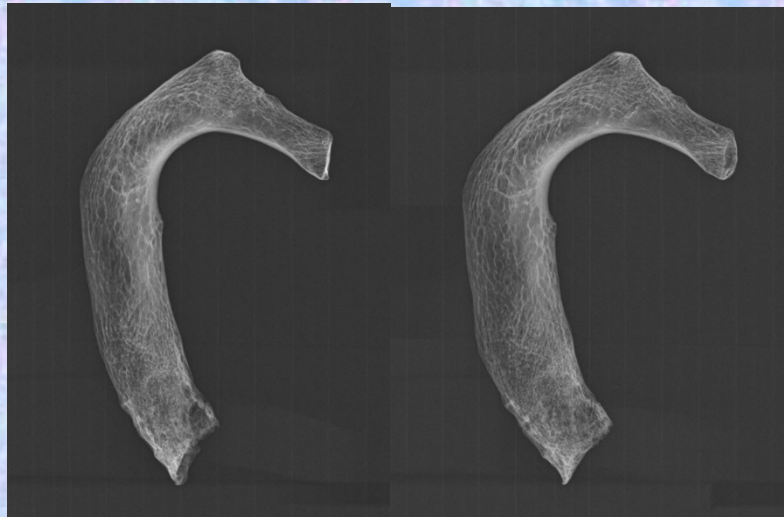
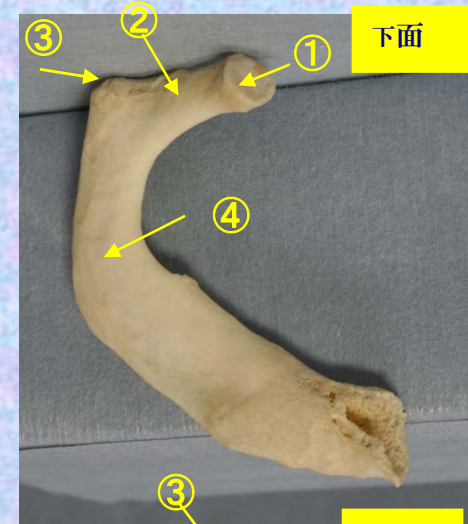
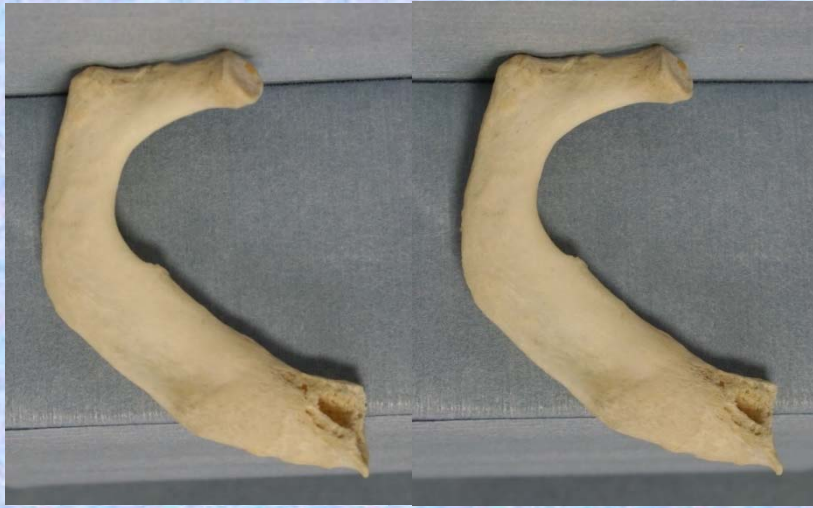- ① 肋骨頭 head of rib
- ② 肋骨頸 neck of rib
- ③ 肋骨結節 tubercle of rib
- ④ 肋骨体 shaft of rib

- ⑤ 鎖骨下動脈溝 groove for subclavian artery
- ⑥ 前斜角筋結節 scalene tubercle
- ⑧ 鎖骨下静脈溝 groove for subclavian vein

第一肋骨 R1 下面

下面 (Rib 1 inferior surface)

ステレオ視



① 肋骨頭 head of rib

② 肋骨頸 neck of rib

③ 肋骨結節 tubercle of rib

④ 肋骨体 shaft of rib

⑤ 肋骨体 shaft of rib

⑥ 鎖骨下動脈溝 groove for subclavian artery

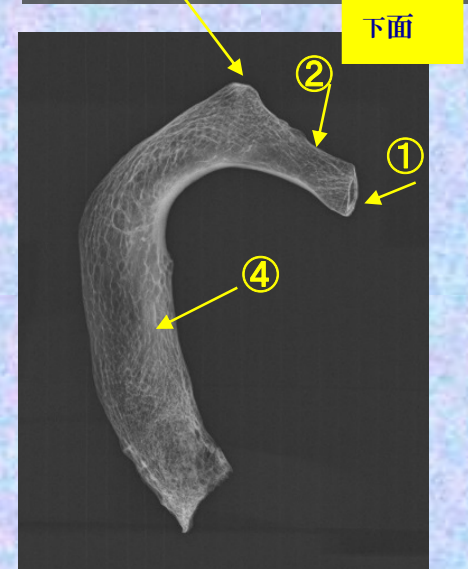
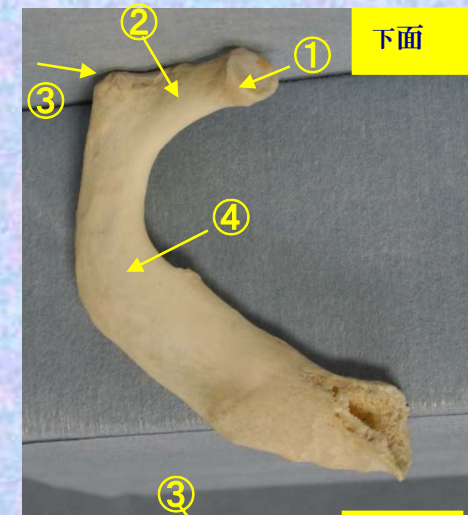
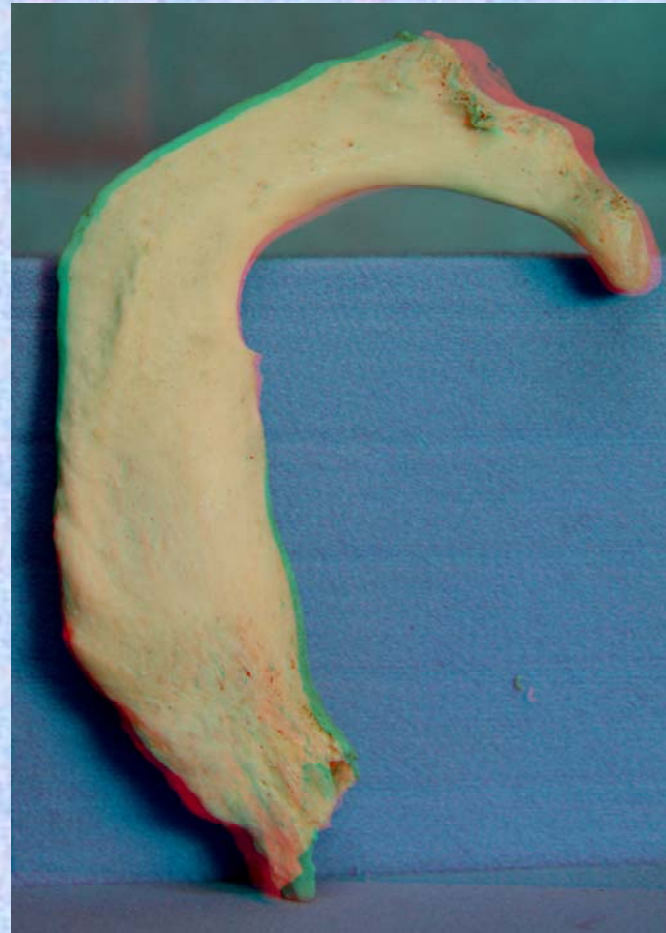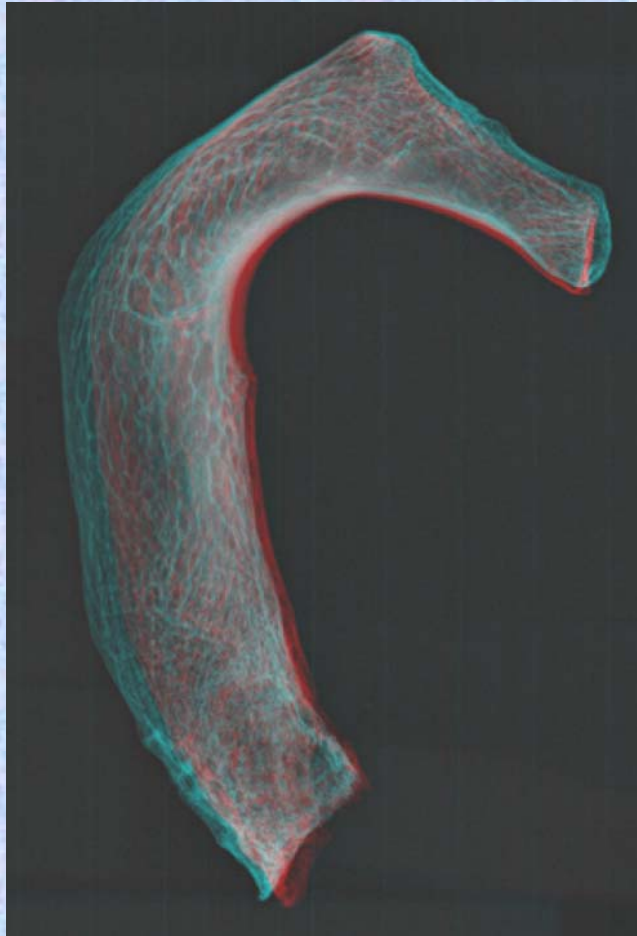
⑦ 前斜角筋結節 scalene tubercle

⑧ 鎖骨下静脈溝 groove for subclavian vein

第一肋骨 R1 下面

下面 (Rib 1 superior surface)

ステレオ赤青メガネ使用



① 肋骨頭 head of rib

② 肋骨頸 neck of rib

③ 肋骨結節 tubercle of rib

④ 肋骨体 shaft of rib

⑤ 肋骨体 shaft of rib

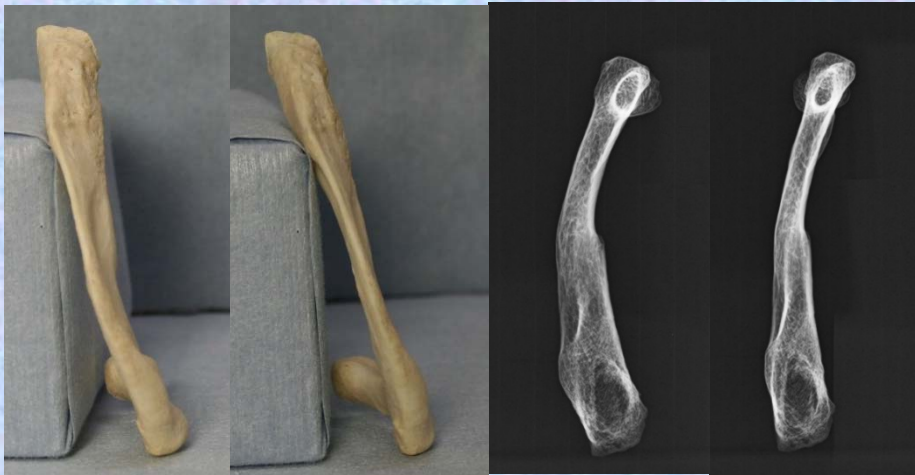⑥ 鎖骨下動脈溝 groove for subclavian artery

⑦ 前斜角筋結節 scalene tubercle

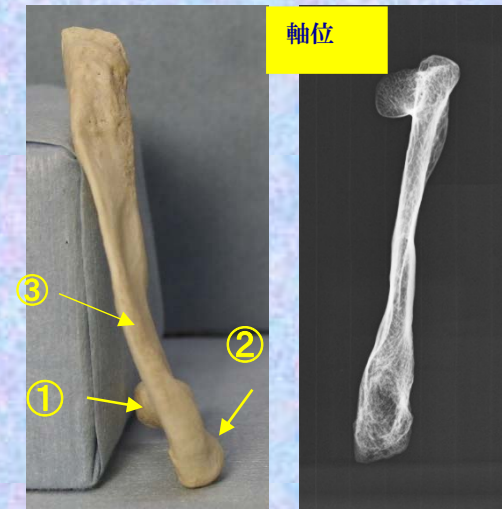⑧ 鎖骨下静脈溝 groove for subclavian vein

第一肋骨 R1 軸面

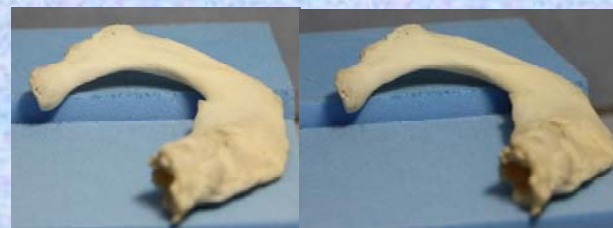
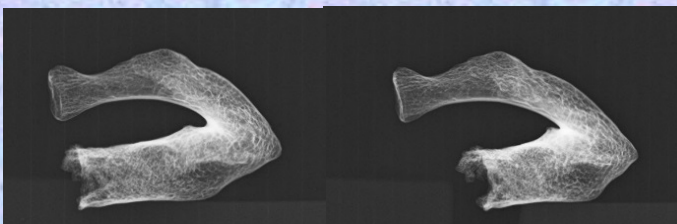
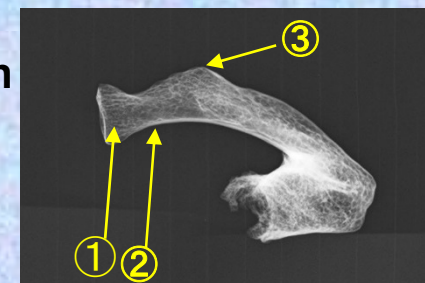
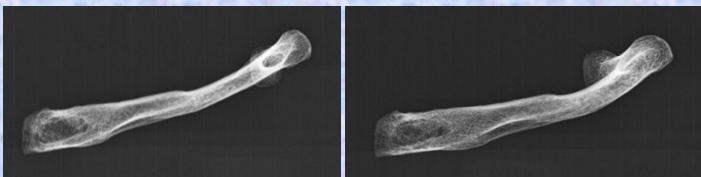
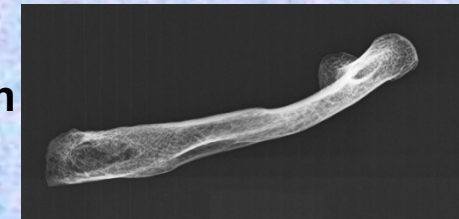
軸面 (Rib 1 Axial surface)



- ① 肋骨頭
head of rib
- ② 肋骨頸
neck of rib
- ③ 肋骨結節
tubercle of rib
- ④ 肋骨體
shaft of rib



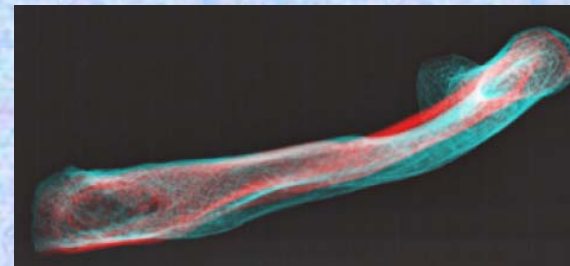
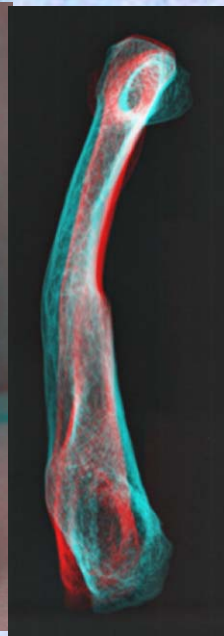
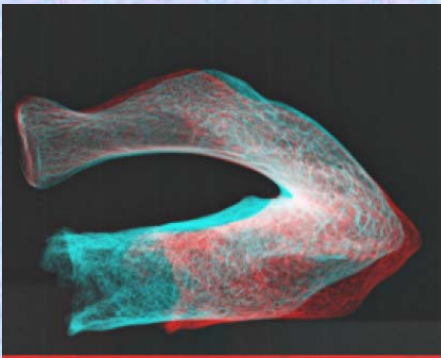
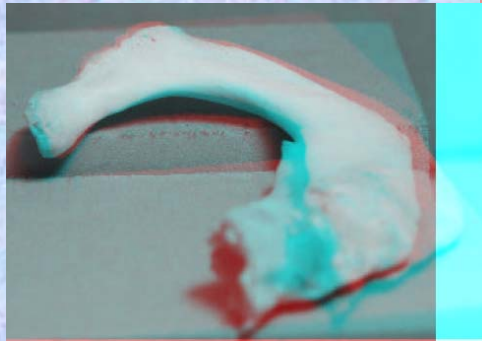
- ⑤ 肋骨體
shaft of rib
- ⑥ 鎖骨下動脈溝
groove for subclavian
- ⑦ 前斜角筋結節
scalene tubercle
- ⑧ 鎖骨下靜脈溝
groove for subclavian



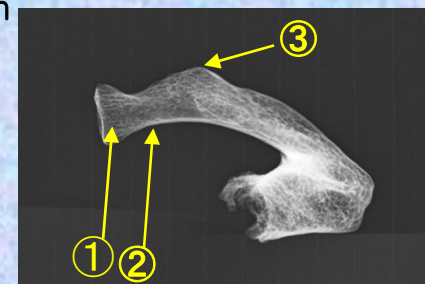
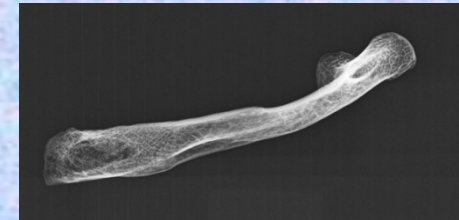
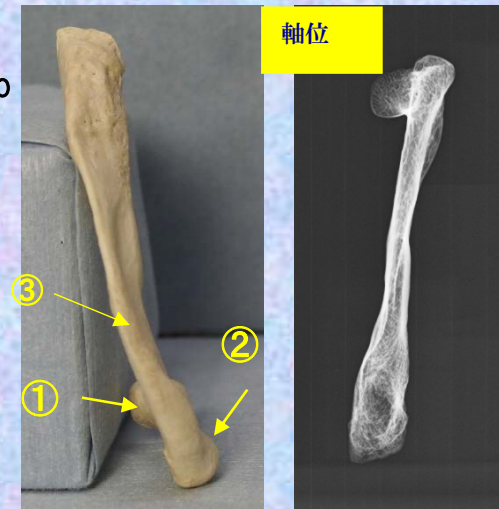
第一肋骨 R1 軸面

軸面 (Rib 1 Axial surface)

ステレオ赤青メガネ使用



- ① 肋骨頭 head of rib
- ② 肋骨頸 neck of rib
- ③ 肋骨結節 tubercle of rib
- ④ 肋骨体 shaft of rib
- ⑤ 肋骨体 shaft of rib
- ⑥ 鎖骨下動脈溝 groove for subclavian artery
- ⑦ 前斜角筋結節 scalene tubercle
- ⑧ 鎖骨下静脈溝 groove for subclavian vein



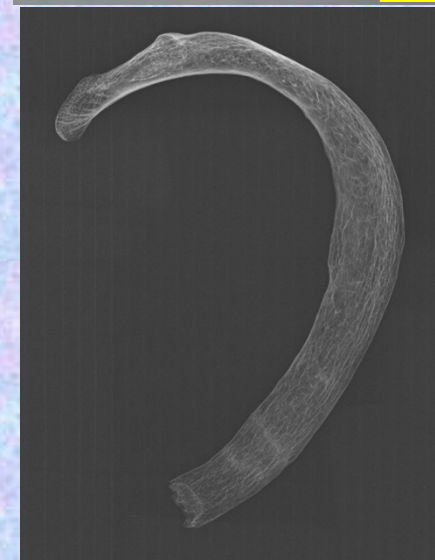

第2肋骨

Rib 2

第二肋骨 R2 前面

前面 (Rib 2 anterior surface)

ステレオ視



① 肋骨頭 head of rib

② 肋骨頸 neck of rib

③ 肋骨結節 tubercle of rib

④ 肋骨体 shaft of rib

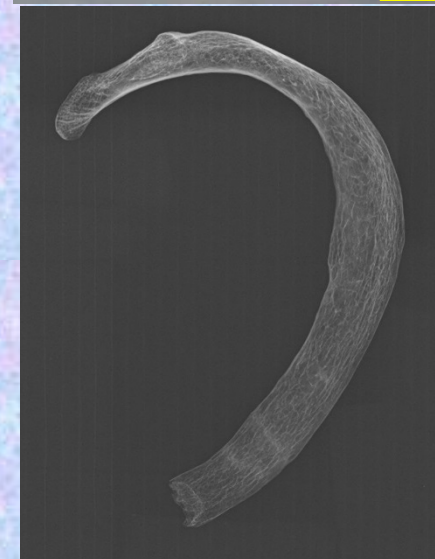


⑤ 前斜角筋結節 scalene tubercle

⑥ 肋骨溝 costal groove

第二肋骨 R2 前面

前面 (Rib 2 anterior surface)

ステレオ赤青メガネ使用




- ① 肋骨頭 head of rib
- ② 肋骨頸 neck of rib
- ③ 肋骨結節 tubercle of rib

- ④ 肋骨体 shaft of rib
- ⑤ 前斜角筋結節 scalene tubercle
- ⑥ 肋骨溝 costal groove

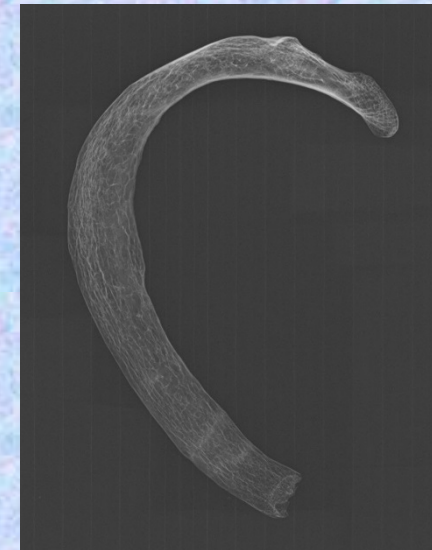
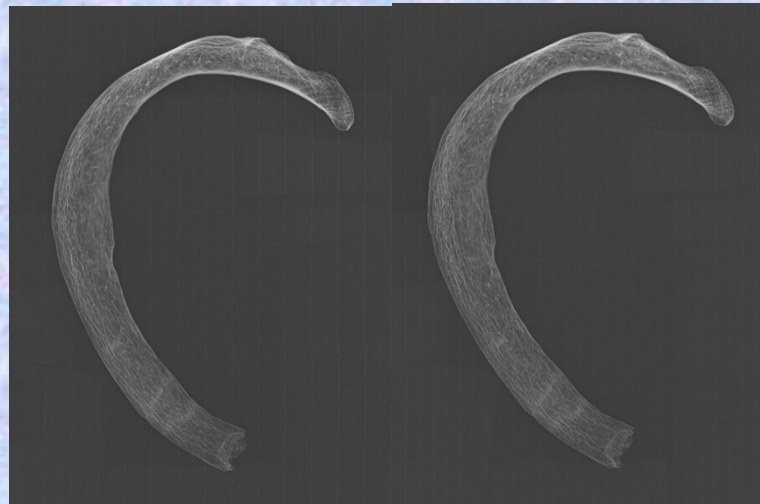
第二肋骨 R2 後面

後面 (Rib 2 posterior surface)

ステレオ視



下面



① 肋骨頭 head of rib

④ 肋骨体 shaft of rib

② 肋骨頸 neck of rib

⑤ 前斜角筋結節 scalene tubercle

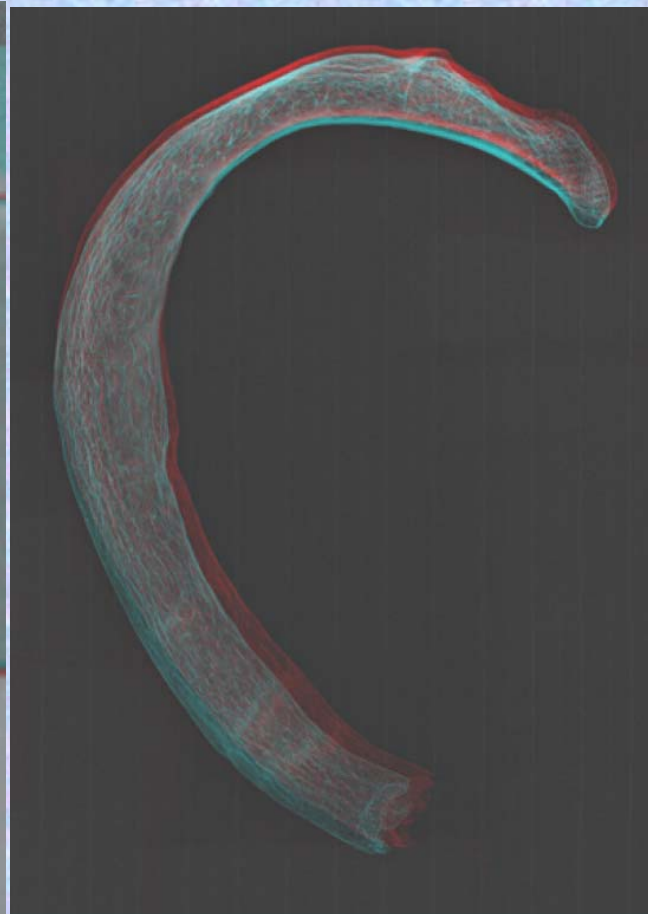
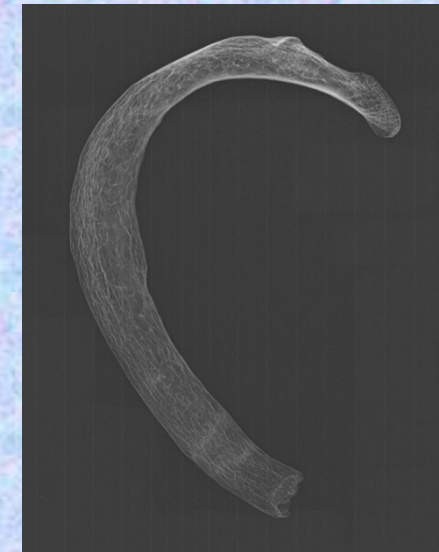

③ 肋骨結節 tubercle of rib

⑥ 肋骨溝 costal groove

第二肋骨 R2 後面

後面 (Rib 2 posterior surface)

ステレオ赤青メガネ使用



- ① 肋骨頭 head of rib
- ② 肋骨頸 neck of rib
- ③ 肋骨結節 tubercle of rib

- ④ 肋骨体 shaft of rib
- ⑤ 前斜角筋結節 scalene tubercle
- ⑥ 肋骨溝 costal groove

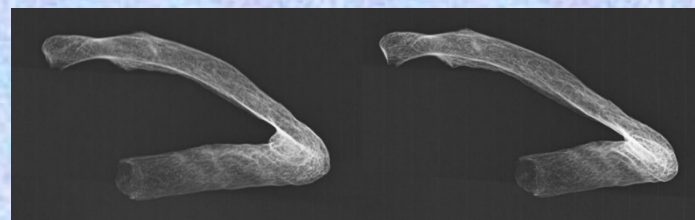
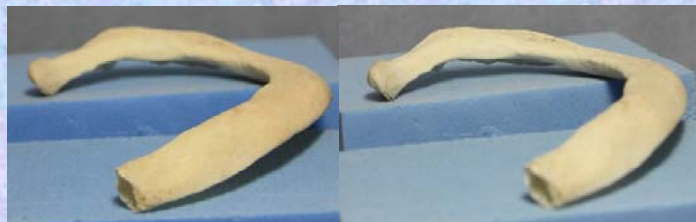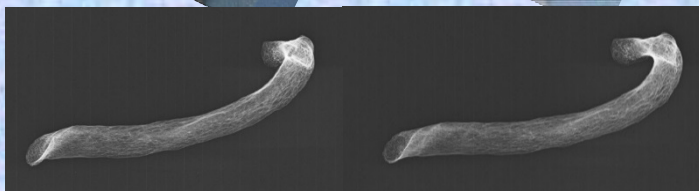

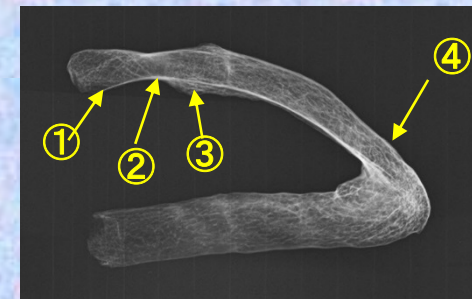
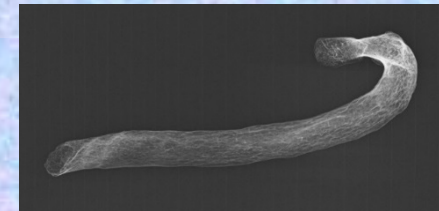

第二肋骨 R2 軸面

軸面 (Rib 2 Axial surface)

ステレオ視




- ① 肋骨頭
Head of rib
- ② 肋骨頸
neck of rib
- ③ 肋骨結節
tubercle of rib
- ④ 肋骨体
shaft of rib
- ⑤ 前斜角筋結節
scalene tubercle
- ⑥ 肋骨溝
costal groove



第二肋骨 R2 軸面

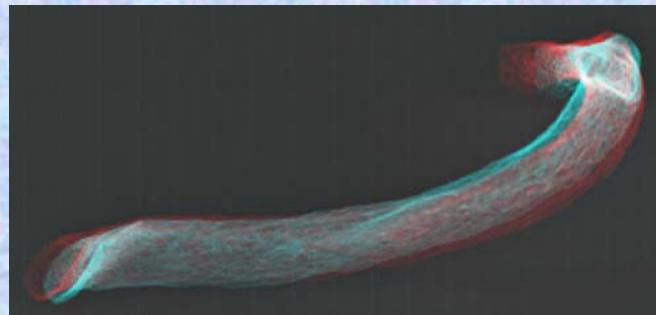
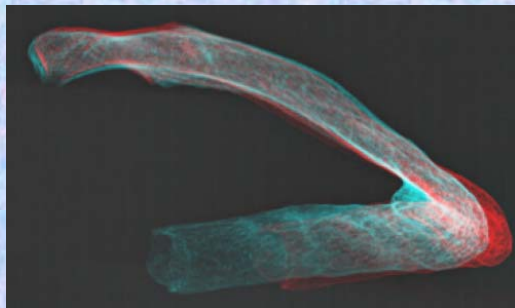
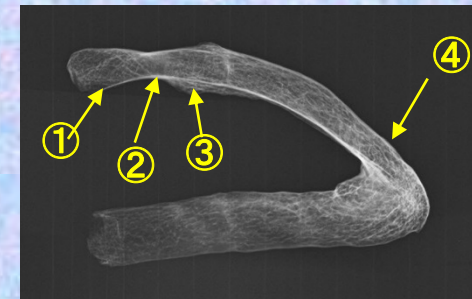
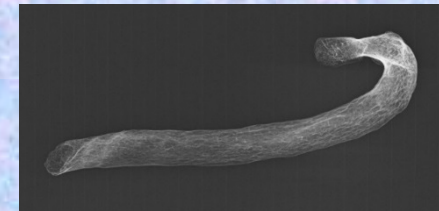

軸面 (Rib 2 Axial surface)

ステレオ赤青メガネ使用



- ① 肋骨頭
Head of rib
- ② 肋骨頸
neck of rib
- ③ 肋骨結節
tubercle of rib

- ④ 肋骨体
shaft of rib
- ⑤ 前斜角筋結節
scalene tubercle
- ⑥ 肋骨溝
costal groove



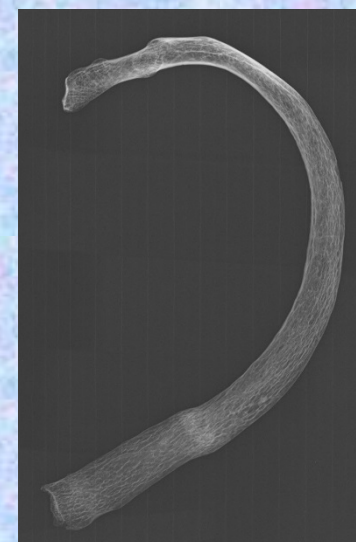
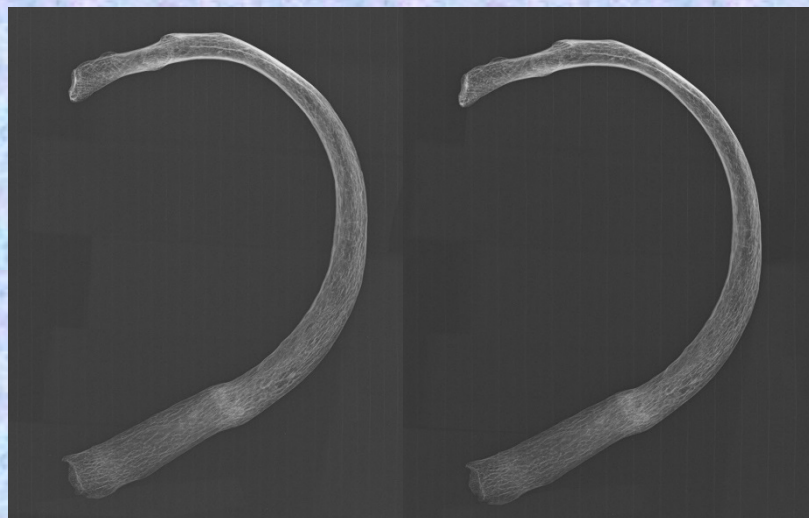
第3肋骨

Rib 3

第三肋骨 R3 前面

前面 (Rib 3 anterior surface)

ステレオ視



① 肋骨頭 head of rib

② 肋骨頸 neck of rib

③ 肋骨結節 tubercle of rib

④ 肋骨体 shaft of rib

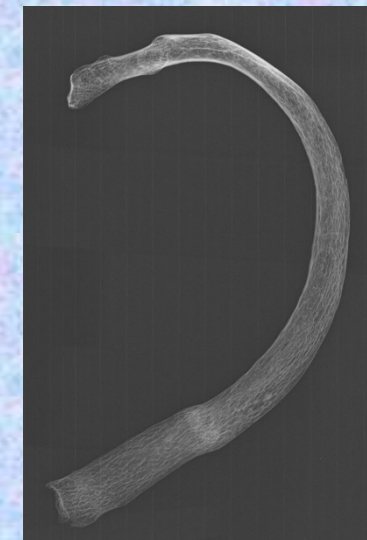
⑤ 前斜角筋結節 scalene tubercle

⑥ 肋骨溝 costal groove

第三肋骨 R3 前面

前面 (Rib 3 anterior surface)

ステレオ赤青メガネ使用




- ① 肋骨頭 head of rib
- ② 肋骨頸 neck of rib
- ③ 肋骨結節 tubercle of rib

- ④ 肋骨体 shaft of rib
- ⑤ 前斜角筋結節 scalene tubercle
- ⑥ 肋骨溝 costal groove

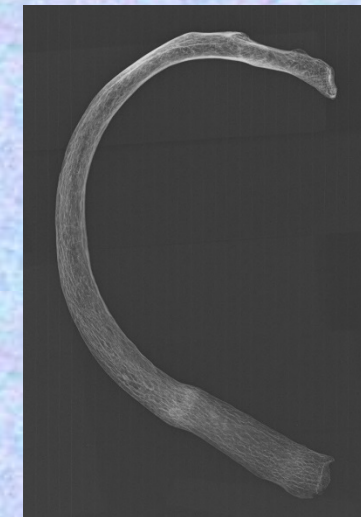
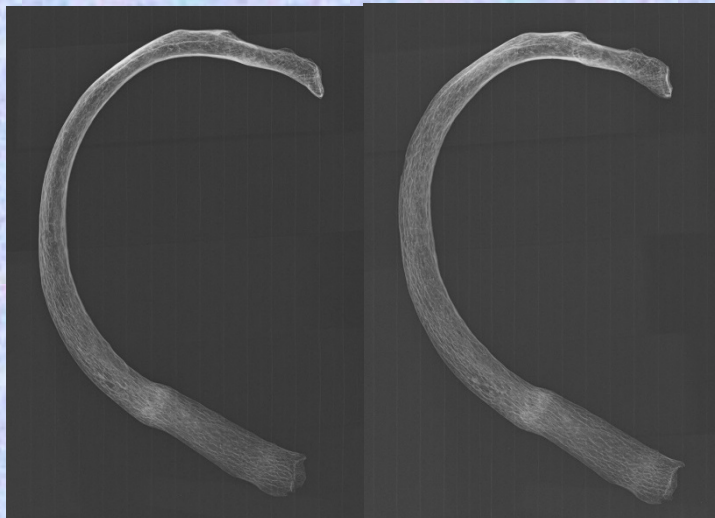
第三肋骨 R3 後面

後面 (Rib 3 posterior surface)

ステレオ視



下面



① 肋骨頭 head of rib

④ 肋骨体 shaft of rib

② 肋骨頸 neck of rib

⑤ 前斜角筋結節 scalene tubercle

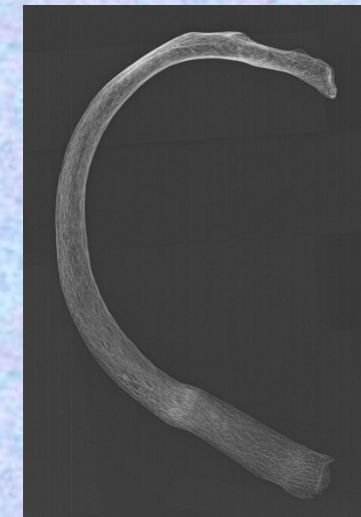

③ 肋骨結節 tubercle of rib

⑥ 肋骨溝 costal groove

第三肋骨 R3 後面

後面 (Rib 3 posterior surface)

ステレオ赤青メガネ使用



- ① 肋骨頭 head of rib
- ② 肋骨頸 neck of rib
- ③ 肋骨結節 tubercle of rib

- ④ 肋骨体 shaft of rib
- ⑤ 前斜角筋結節 scalene tubercle
- ⑥ 肋骨溝 costal groove


第三肋骨 R3 軸面

軸面 (Rib 3 Axial surface)

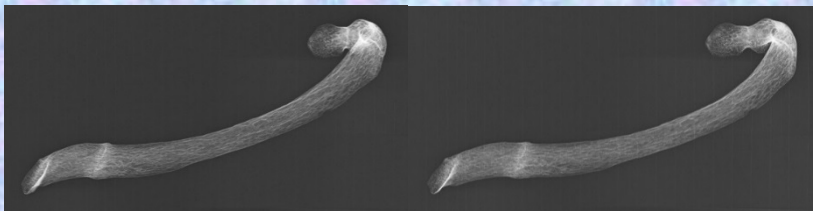
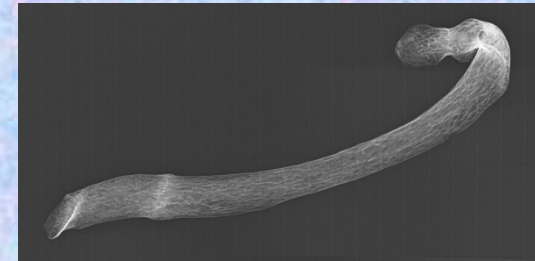
ステレオ視



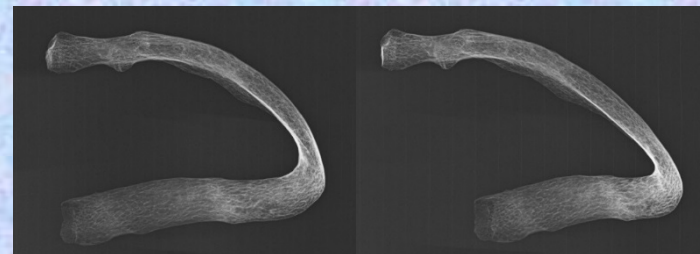
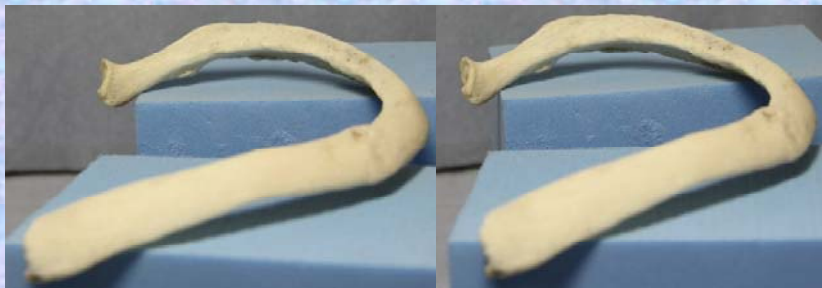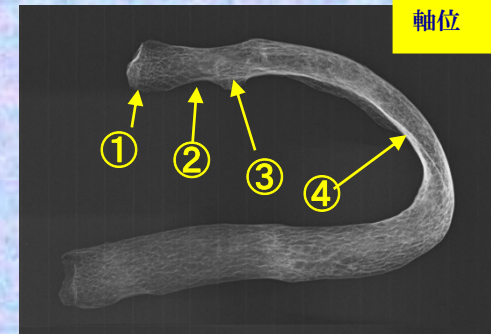
- ① 肋骨頭
Head of rib
- ② 肋骨頸
neck of rib
- ③ 肋骨結節
tubercle of rib



- ④ 肋骨体
shaft of rib
- ⑤ 前斜角筋結節
scalene tubercle



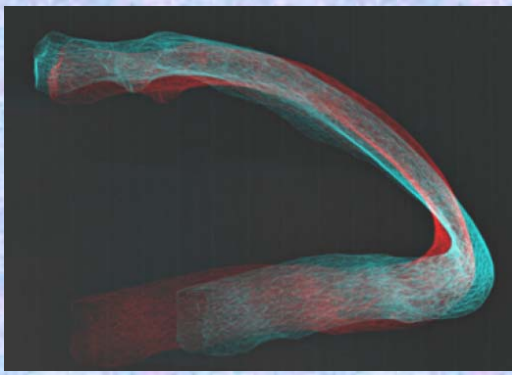
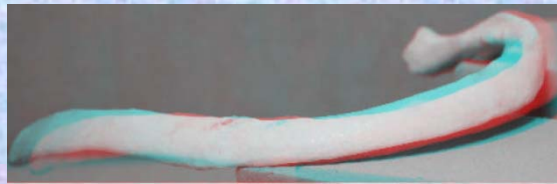
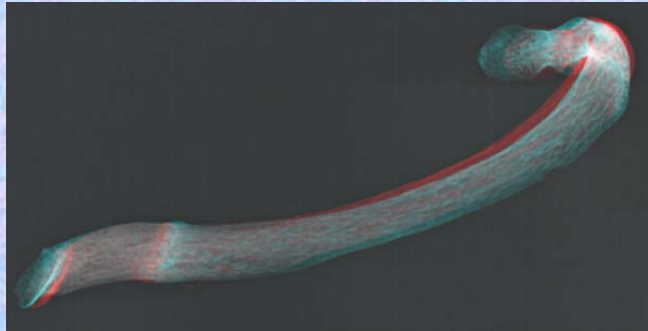
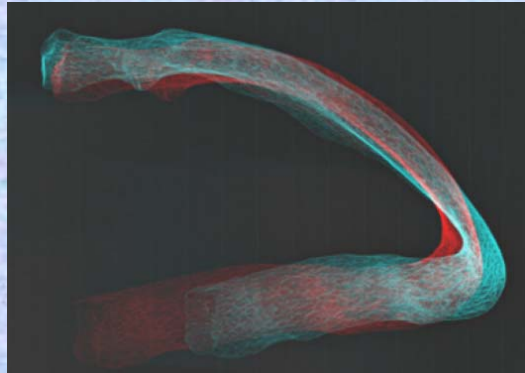
- ⑥ 肋骨溝
costal groove



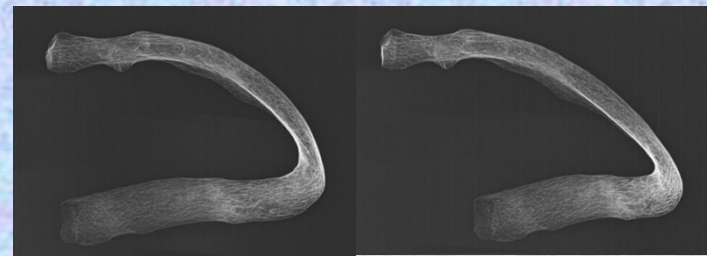
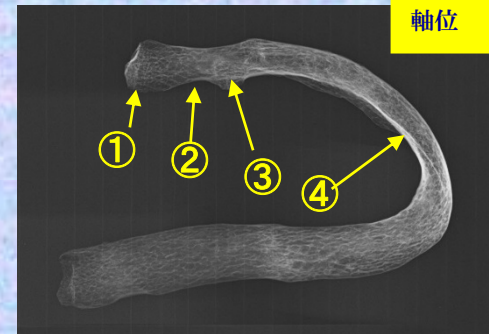
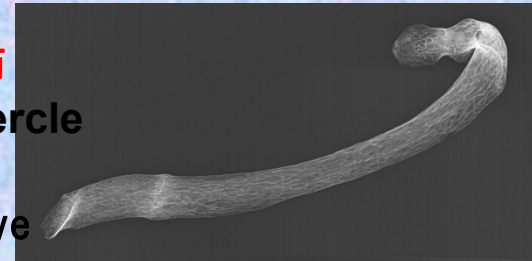

第三肋骨 R3 軸面

軸面 (Rib 3 Axial surface)

ステレオ赤青メガネ使用



- ① 肋骨頭
Head of rib
- ② 肋骨頸
neck of rib
- ③ 肋骨結節
tubercle of rib
- ④ 肋骨体
shaft of rib
- ⑤ 前斜角筋結節
scalene tubercle
- ⑥ 肋骨溝
costal groove



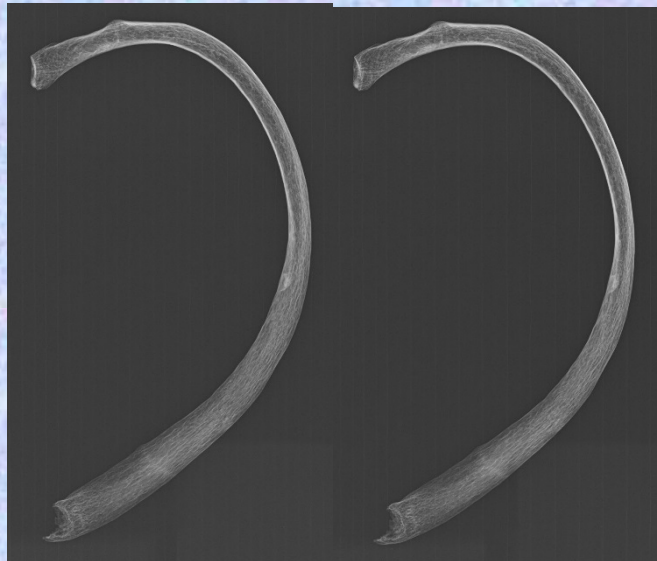
第4肋骨

Rib 4

第四肋骨 R4 前面

前面 (Rib 4 anterior surface)

→ 3D 模型
ステレオ視



① 肋骨頭 head of rib

④ 肋骨体 shaft of rib

② 肋骨頸 neck of rib

⑤ 前斜角筋結節 scalene tubercle




③ 肋骨結節 tubercle of rib

⑥ 肋骨溝 costal groove

第四肋骨 R4 前面

前面 (Rib 4 anterior surface)

ステレオ赤青メガネ使用




- ① 肋骨頭 head of rib
- ② 肋骨頸 neck of rib
- ③ 肋骨結節 tubercle of rib

- ④ 肋骨体 shaft of rib
- ⑤ 前斜角筋結節 scalene tubercle
- ⑥ 肋骨溝 costal groove

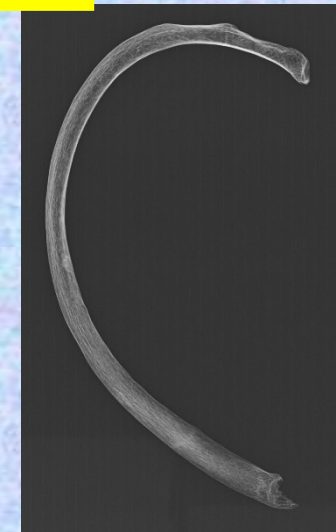
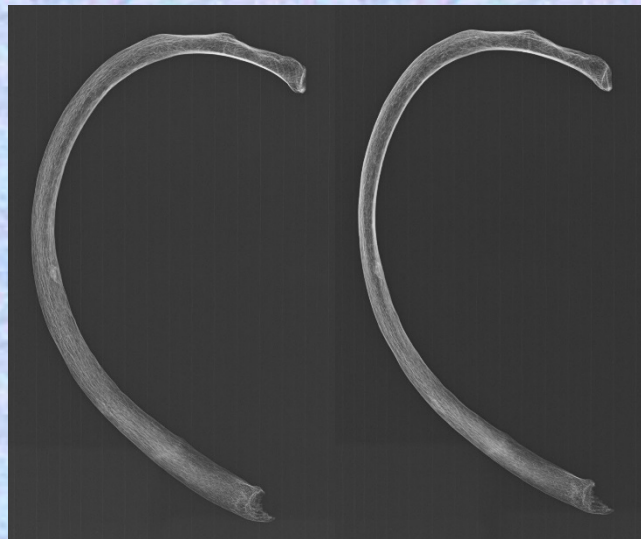第四肋骨 R4 後面

後面 (Rib 4 posterior surface)

ステレオ視



下面



① 肋骨頭 head of rib

④ 肋骨体 shaft of rib

② 肋骨頸 neck of rib

⑤ 前斜角筋結節 scalene tubercle


③ 肋骨結節 tubercle of rib

⑥ 肋骨溝 costal groove

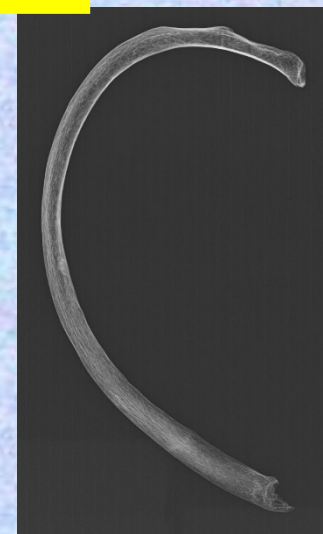第四肋骨 R4 後面

後面 (Rib 4 posterior surface)

ステレオ赤青メガネ使用



下面



① 肋骨頭 head of rib

② 肋骨頸 neck of rib

③ 肋骨結節 tubercle of rib

④ 肋骨体 shaft of rib


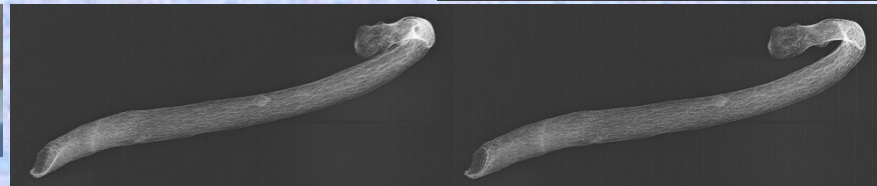
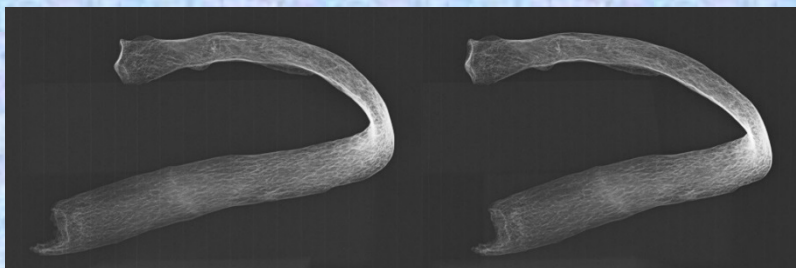
⑤ 前斜角筋結節 scalene tubercle

⑥ 肋骨溝 costal groove

第四肋骨 R4 軸面

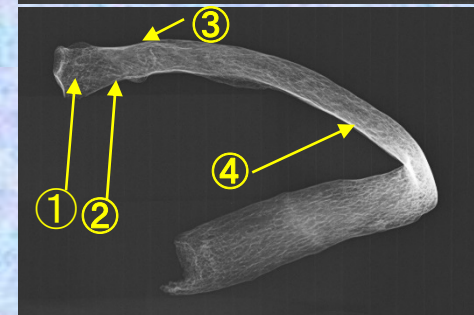
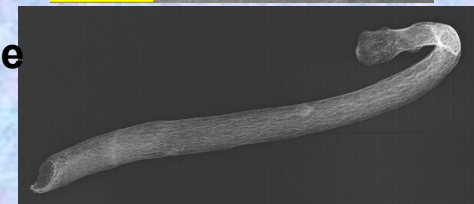
軸面 (Rib 4 Axial surface)

ステレオ視



- ① 肋骨頭
Head of rib
- ② 肋骨頸
neck of rib
- ③ 肋骨結節
tubercle of rib


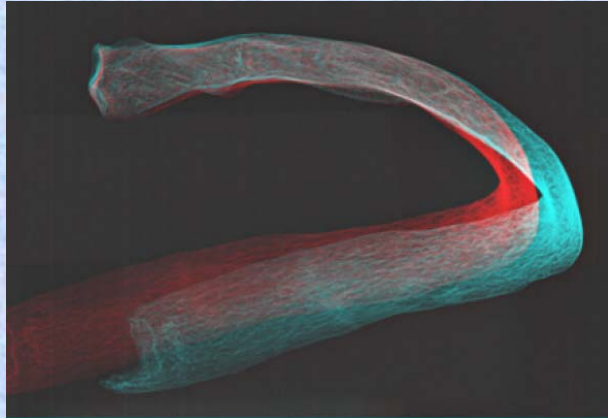
- ④ 肋骨体
shaft of rib
- ⑤ 前斜角筋結節
scalene tubercle
- ⑥ 肋骨溝
costal groove



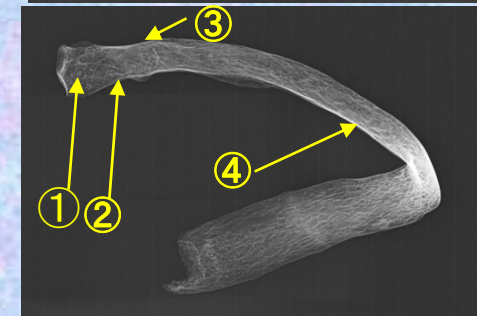


第四肋骨 R4 軸面

軸面 (Rib 4 Axial surface)

ステレオ赤青メガネ使用



- ① 肋骨頭
Head of rib
- ② 肋骨頸
neck of rib
- ③ 肋骨結節
tubercle of rib
- ④ 肋骨体
shaft of rib
- ⑤ 前斜角筋結節
scalene tubercle
- ⑥ 肋骨溝
costal groove




第5肋骨

Rib 5

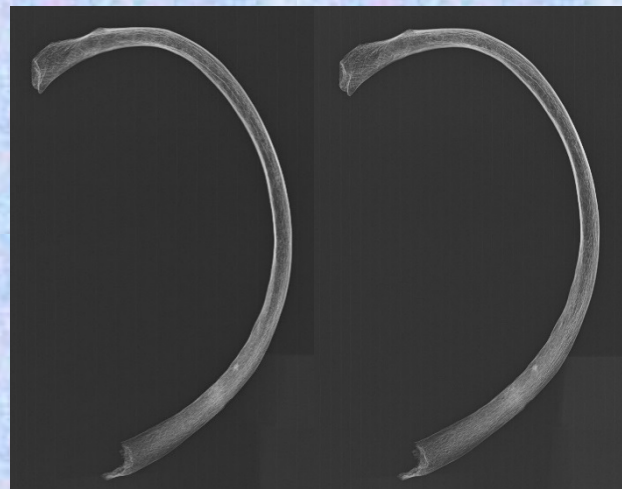
第五肋骨 R5 前面

前面 (Rib 5 anterior surface)

ステレオ視



上面





- ① 肋骨頭 head of rib
- ② 肋骨頸 neck of rib
- ③ 肋骨結節 tubercle of rib

- ④ 肋骨体 shaft of rib
- ⑤ 前斜角筋結節 scalene tubercle
- ⑥ 肋骨溝 costal groove

第五肋骨 R5 前面

前面 (Rib 5 anterior surface)

ステレオ赤青メガネ使用



① 肋骨頭 head of rib

② 肋骨頸 neck of rib

③ 肋骨結節 tubercle of rib

④ 肋骨体 shaft of rib


⑤ 前斜角筋結節 scalene tubercle

⑥ 肋骨溝 costal groove


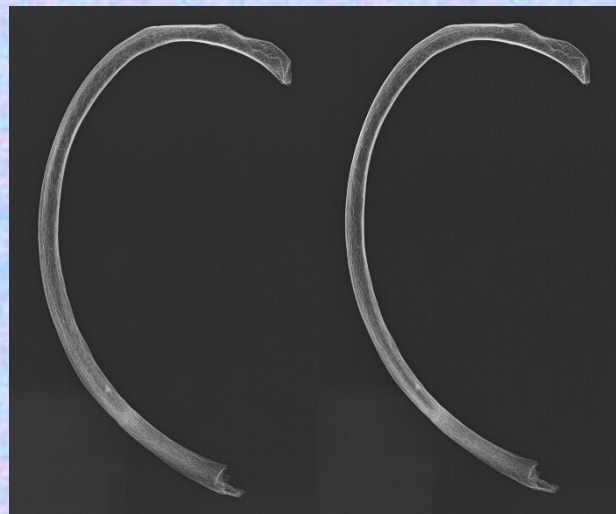
第五肋骨 R5 後面

後面 (Rib 5 posterior surface)

ステレオ視



下面



① 肋骨頭 head of rib

④ 肋骨体 shaft of rib

② 肋骨頸 neck of rib

⑤ 前斜角筋結節 scalene tubercle




③ 肋骨結節 tubercle of rib

⑥ 肋骨溝 costal groove

第五肋骨 R5 後面

後面 (Rib 5 posterior surface)

ステレオ赤青メガネ使用



下面




- ① 肋骨頭 head of rib
- ② 肋骨頸 neck of rib
- ③ 肋骨結節 tubercle of rib

- ④ 肋骨体 shaft of rib
- ⑤ 前斜角筋結節 scalene tubercle
- ⑥ 肋骨溝 costal groove

第五肋骨 R 5軸面

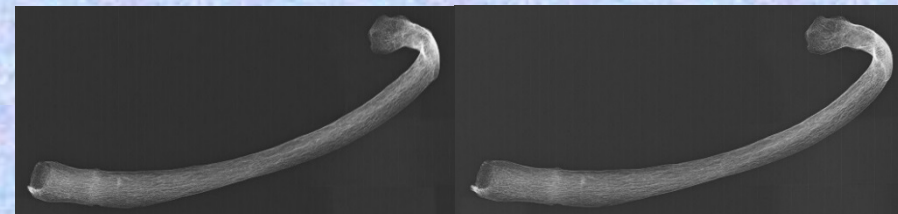
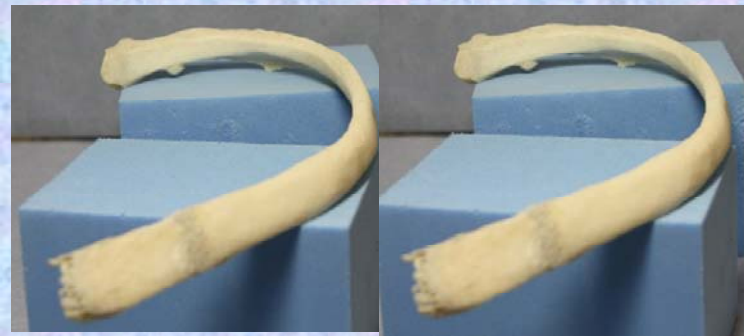
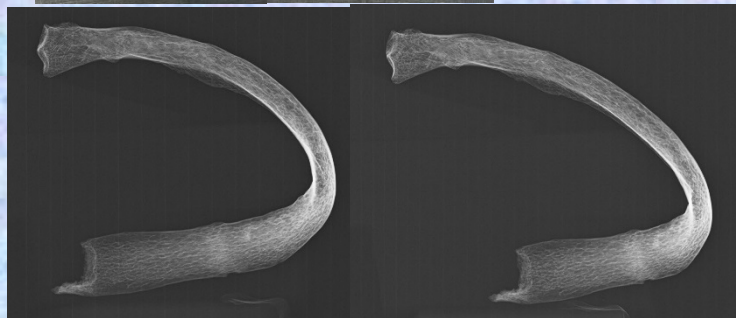
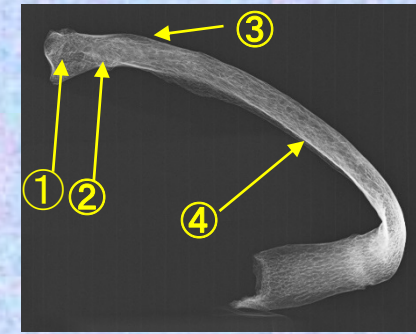
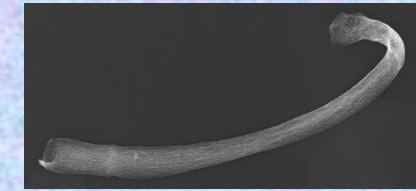
軸面 (Rib 5 Axial surface)

ステレオ視



- ① 肋骨頭
Head of rib
- ② 肋骨頸
neck of rib
- ③ 肋骨結節
tubercle of rib


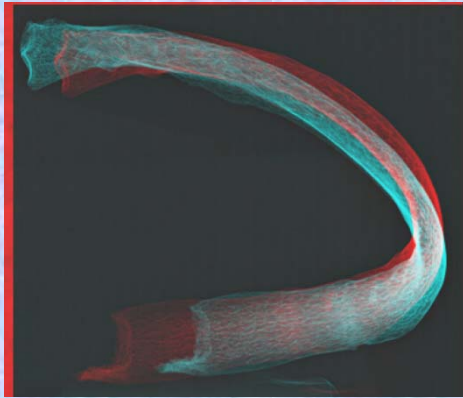
- ④肋骨体
shaft of rib
- ⑤前斜角筋結節
scalene tubercle
- ⑥肋骨溝
costal groove



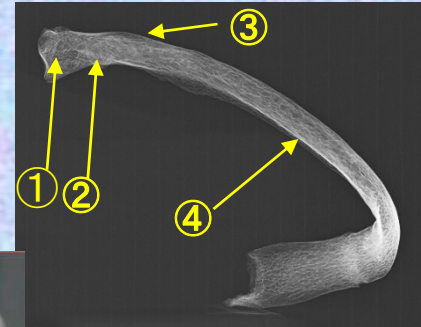
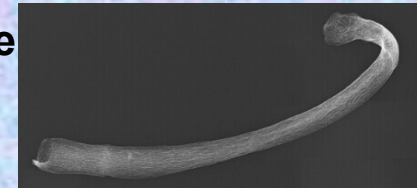

第五肋骨 R 5軸面

軸面 (Rib 5 Axial surface)

ステレオ赤青メガネ使用



- ① 肋骨頭
Head of rib
- ② 肋骨頸
neck of rib
- ③ 肋骨結節
tubercle of rib
- ④ 肋骨体
shaft of rib
- ⑤ 前斜角筋結節
scalene tubercle
- ⑥ 肋骨溝
costal groove




第6肋骨

Rib 6

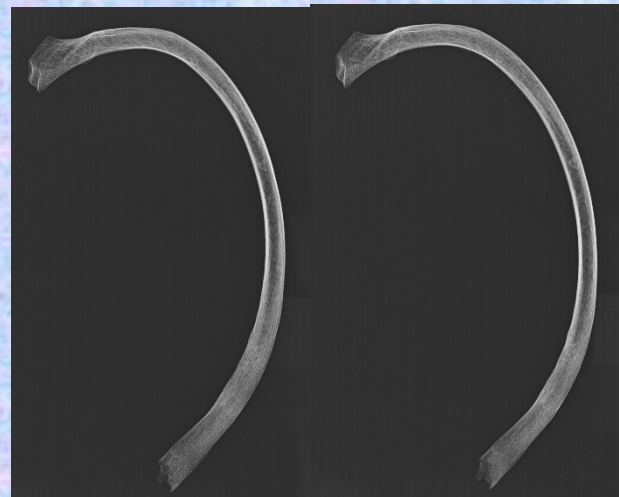第六肋骨 R6 前面

前面 (Rib 6 anterior surface)

ステレオ視



上面






- ① 肋骨頭 head of rib
- ② 肋骨頸 neck of rib
- ③ 肋骨結節 tubercle of rib

- ④ 肋骨体 shaft of rib
- ⑤ 前斜角筋結節 scalene tubercle
- ⑥ 肋骨溝 costal groove

第六肋骨 R6 前面

前面 (Rib 6 anterior surface)

ステレオ赤青メガネ使用



上面



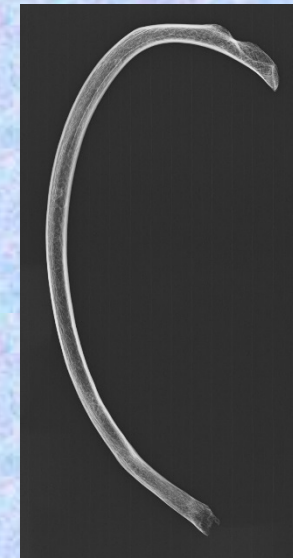
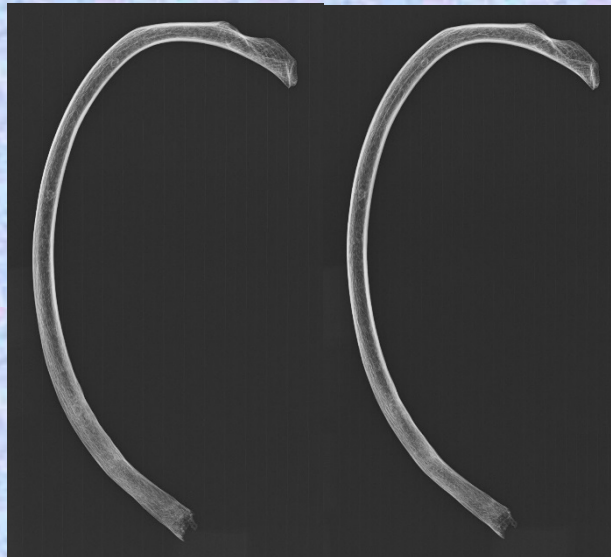


- ① 肋骨頭 head of rib
- ② 肋骨頸 neck of rib
- ③ 肋骨結節 tubercle of rib

- ④ 肋骨体 shaft of rib
- ⑤ 前斜角筋結節 scalene tubercle
- ⑥ 肋骨溝 costal groove

第六肋骨 R6 後面

後面 (Rib 6 posterior surface)

ステレオ視



① 肋骨頭 head of rib

④ 肋骨体 shaft of rib

② 肋骨頸 neck of rib

⑤ 前斜角筋結節 scalene tubercle

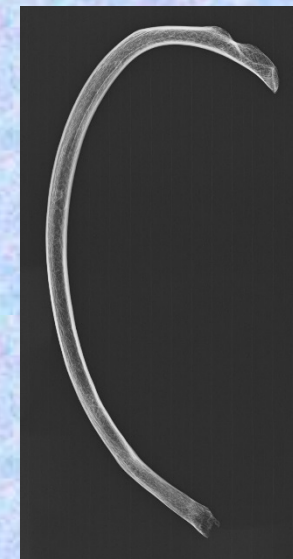


③ 肋骨結節 tubercle of rib

⑥ 肋骨溝 costal groove

第六肋骨 R6 後面

後面 (Rib 6 posterior surface)

ステレオ赤青メガネ使用




- ① 肋骨頭 head of rib
- ② 肋骨頸 neck of rib
- ③ 肋骨結節 tubercle of rib

- ④ 肋骨体 shaft of rib
- ⑤ 前斜角筋結節 scalene tubercle
- ⑥ 肋骨溝 costal groove

第六肋骨 R6 軸面

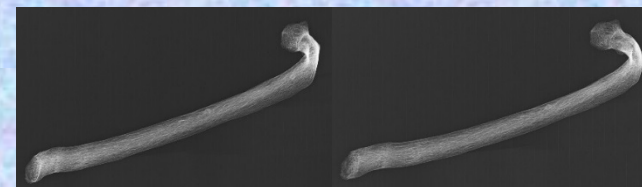
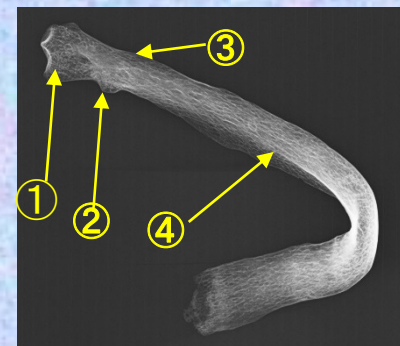
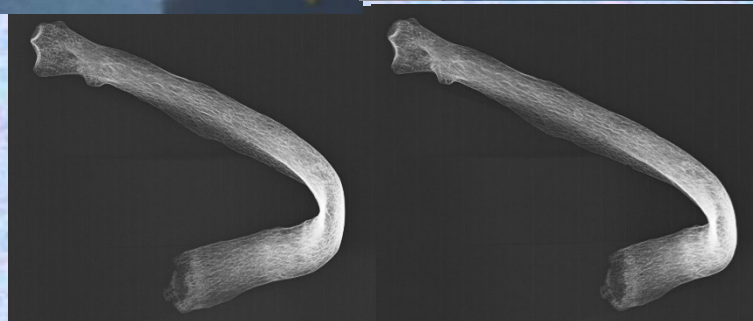
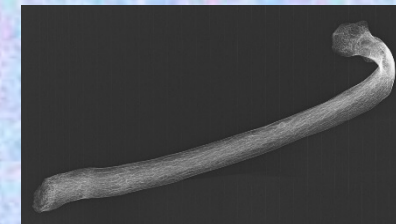
軸面 (Rib 6 Axial surface)

ステレオ視



- ① 肋骨頭
Head of rib
- ② 肋骨頸
neck of rib
- ③ 肋骨結節
tubercle of rib

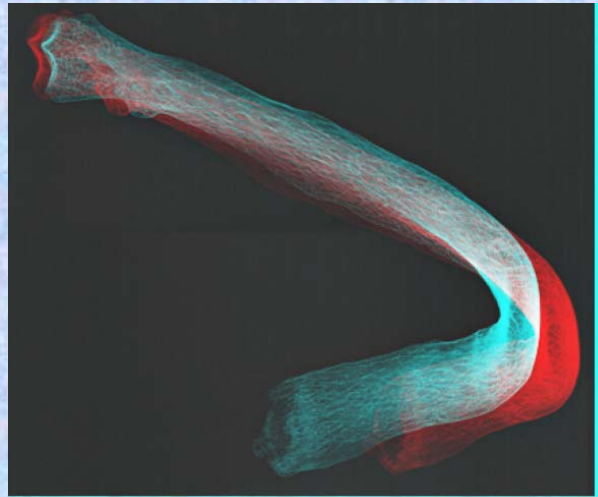
- ④ 肋骨体
shaft of rib
- ⑤ 前斜角筋結節
scalene tubercle
- ⑥ 肋骨溝
costal groove



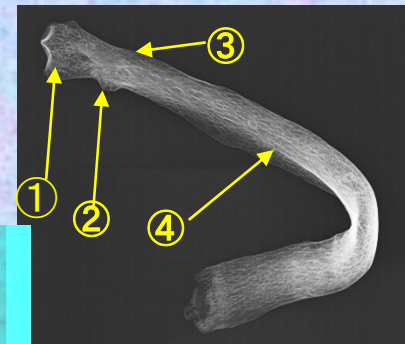
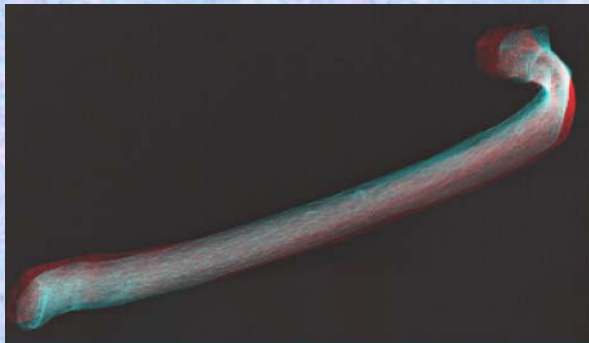
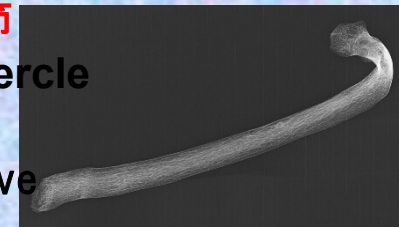

第六肋骨 R6 軸面

軸面 (Rib 6 Axial surface)

ステレオ赤青メガネ使用



- ① 肋骨頭
Head of rib
- ② 肋骨頸
neck of rib
- ③ 肋骨結節
tubercle of rib
- ④ 肋骨体
shaft of rib
- ⑤ 前斜角筋結節
scalene tubercle
- ⑥ 肋骨溝
costal groove



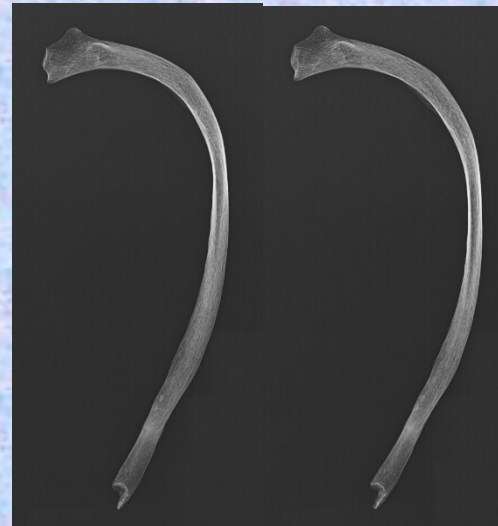
第7肋骨

Rib 7

第七肋骨 R7 前面

前面 (Rib 7 anterior surface)

ステレオ視




- ① 肋骨頭 head of rib
- ② 肋骨頸 neck of rib
- ③ 肋骨結節 tubercle of rib
- ④ 肋骨体 shaft of rib
- ⑤ 前斜角筋結節 scalene tubercle
- ⑥ 肋骨溝 costal groove

第七肋骨 R7 前面

前面 (Rib 7 anterior surface)

ステレオ赤青メガネ使用




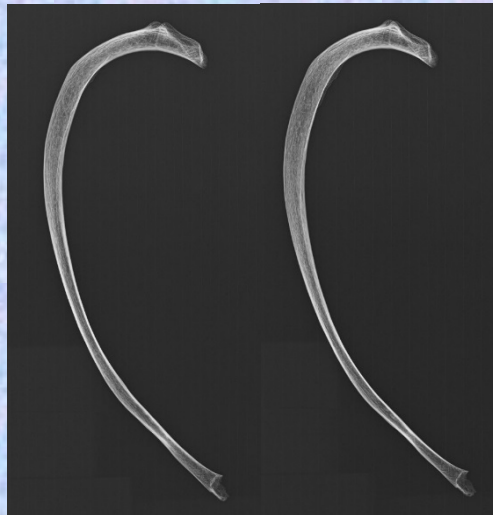

- ① 肋骨頭 head of rib
- ② 肋骨頸 neck of rib
- ③ 肋骨結節 tubercle of rib

- ④ 肋骨体 shaft of rib
- ⑤ 前斜角筋結節 scalene tubercle
- ⑥ 肋骨溝 costal groove

第七肋骨 R7 後面

後面 (Rib 7 posterior surface)

ステレオ視



① 肋骨頭 head of rib

④ 肋骨体 shaft of rib

② 肋骨頸 neck of rib

⑤ 前斜角筋結節 scalene tubercle




③ 肋骨結節 tubercle of rib

⑥ 肋骨溝 costal groove

第七肋骨 R7 後面

後面 (Rib 7 posterior surface)

ステレオ赤青メガネ使用



① 肋骨頭 head of rib

② 肋骨頸 neck of rib

③ 肋骨結節 tubercle of rib

④ 肋骨体 shaft of rib

⑤ 前斜角筋結節 scalene tubercle

⑥ 肋骨溝 costal groove


第七肋骨 R7 軸面

ステレオ視

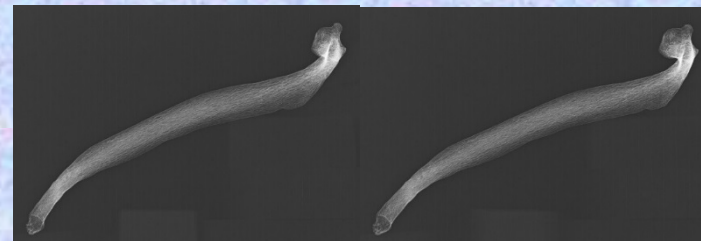

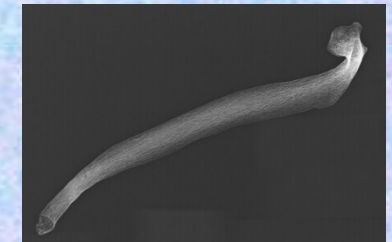

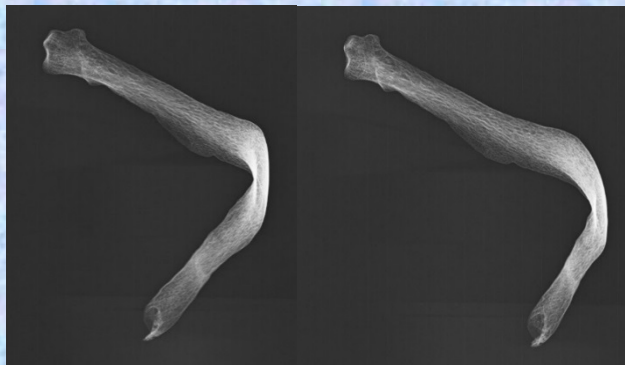
軸面 (Rib 7 Axial surface)



- ① 肋骨頭
Head of rib
- ② 肋骨頸
neck of rib
- ③ 肋骨結節
tubercle of rib




- ④ 肋骨体
shaft of rib
- ⑤ 前斜角筋結節
scalene tubercle
- ⑥ 肋骨溝
costal groove



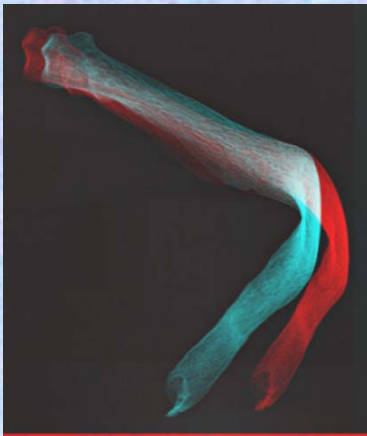

第七肋骨 R7 軸面

軸面 (Rib 7 Axial surface)

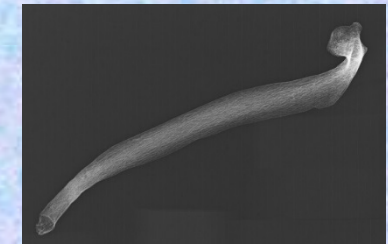


ステレオ赤青メガネ使用



- ① 肋骨頭
Head of rib
- ② 肋骨頸
neck of rib
- ③ 肋骨結節
tubercle of rib



- ④ 肋骨体
shaft of rib
- ⑤ 前斜角筋結節
scalene tubercle
- ⑥ 肋骨溝
costal groove



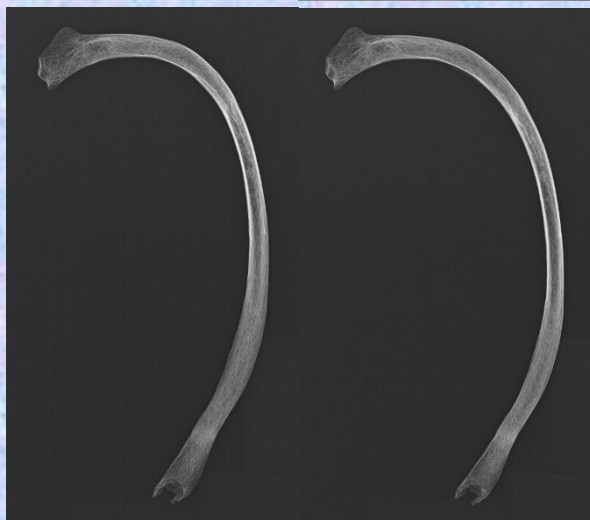
第8肋骨

Rib 8

第八肋骨 R8 前面

前面 (Rib 8 anterior surface)

ステレオ視





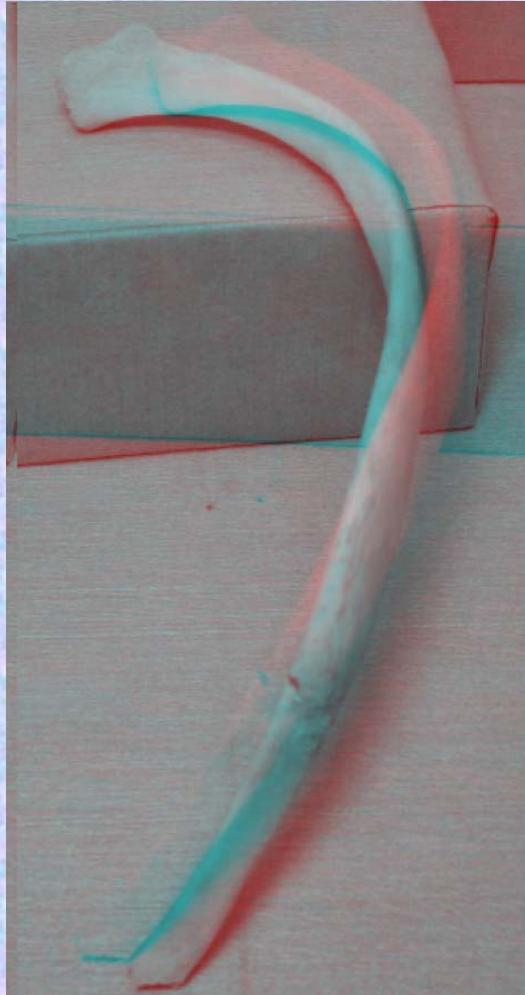
- ① 肋骨頭 head of rib
- ② 肋骨頸 neck of rib
- ③ 肋骨結節 tubercle of rib

- ④ 肋骨体 shaft of rib
- ⑤ 前斜角筋結節 scalene tubercle
- ⑥ 肋骨溝 costal groove

第八肋骨 R8 前面

前面 (Rib 8 anterior surface)

ステレオ赤青メガネ使用



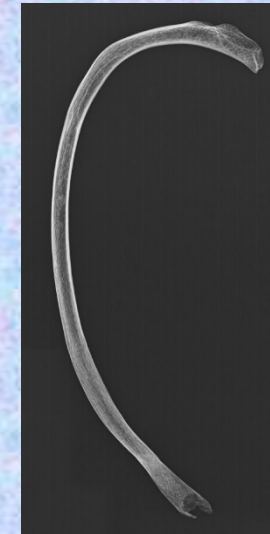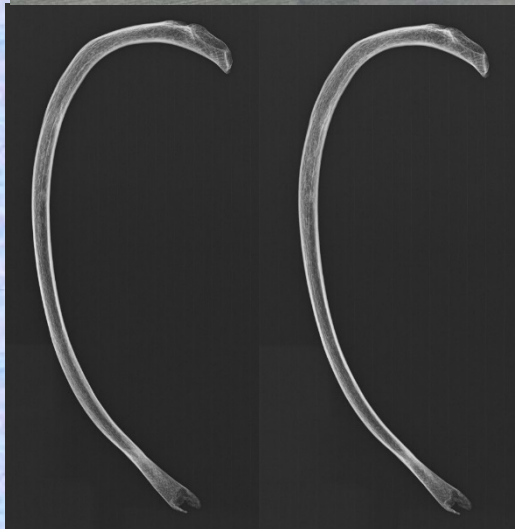

- ① 肋骨頭 head of rib
- ② 肋骨頸 neck of rib
- ③ 肋骨結節 tubercle of rib

- ④ 肋骨体 shaft of rib
- ⑤ 前斜角筋結節 scalene tubercle
- ⑥ 肋骨溝 costal groove

第八肋骨 R8 後面

後面 (Rib 8 posterior surface)

ステレオ視



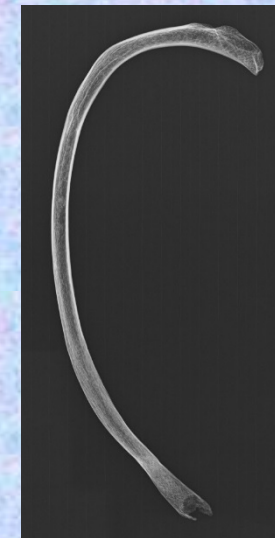


- ① 肋骨頭 head of rib
- ② 肋骨頸 neck of rib
- ③ 肋骨結節 tubercle of rib

- ④ 肋骨体 shaft of rib
- ⑤ 前斜角筋結節 scalene tubercle
- ⑥ 肋骨溝 costal groove

第八肋骨 R8 後面

後面 (Rib 8 posterior surface)

ステレオ赤青メガネ使用



① 肋骨頭 head of rib

② 肋骨頸 neck of rib

③ 肋骨結節 tubercle of rib

④ 肋骨体 shaft of rib

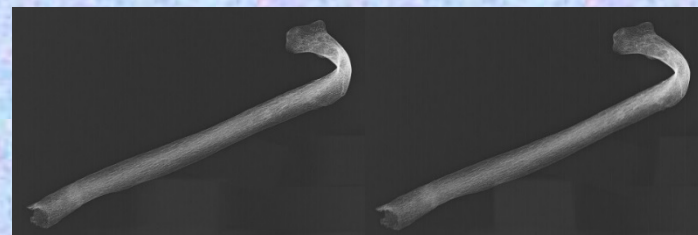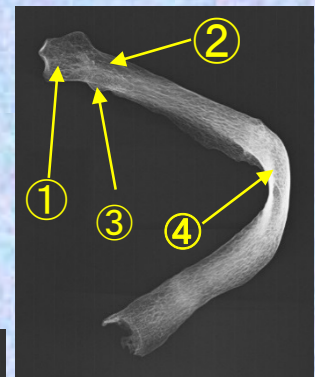

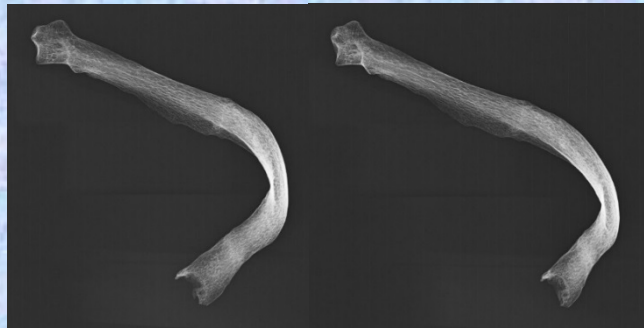

⑤ 前斜角筋結節 scalene tubercle

⑥ 肋骨溝 costal groove

第八肋骨 R8 軸面 ステレオ視 軸面 (Rib 8 Axial surface)





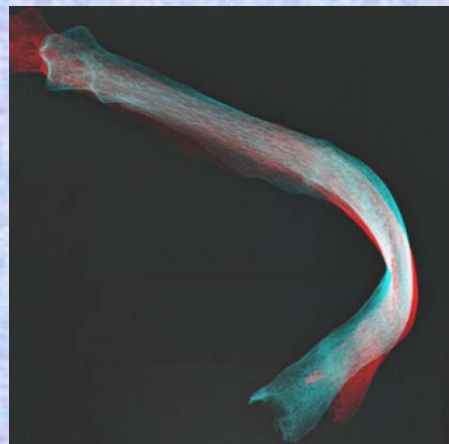

- ① 肋骨頭
Head of rib
- ② 肋骨頸
neck of rib
- ③ 肋骨結節
tubercle of rib
- ④ 肋骨体
shaft of rib



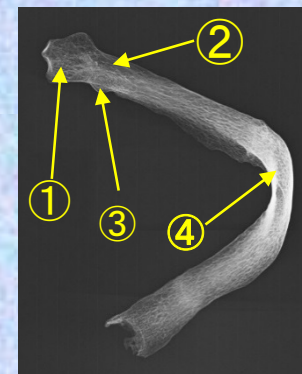
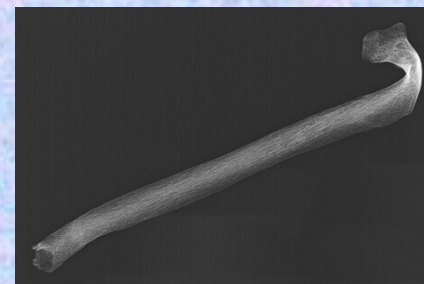

第八肋骨 R8 軸面

軸面 (Rib 8 Axial surface)

ステレオ赤青メガネ使用



- ① 肋骨頭
Head of rib
- ② 肋骨頸
neck of rib
- ③ 肋骨結節
tubercle of rib
- ④ 肋骨体
shaft of rib



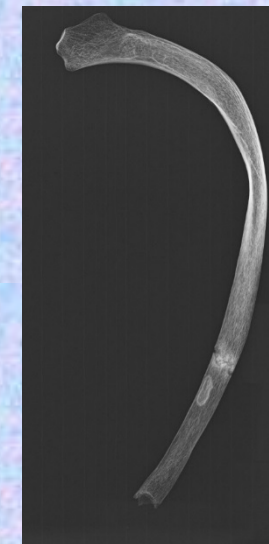
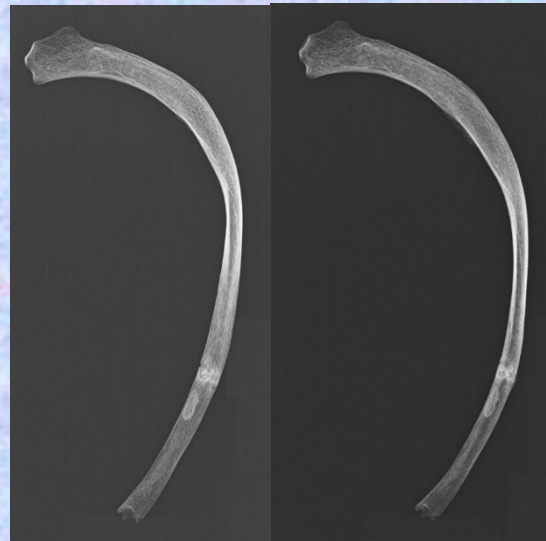

第9肋骨

Rib 9

第九肋骨 R9 前面

前面 (Rib 9 anterior surface)

ステレオ視



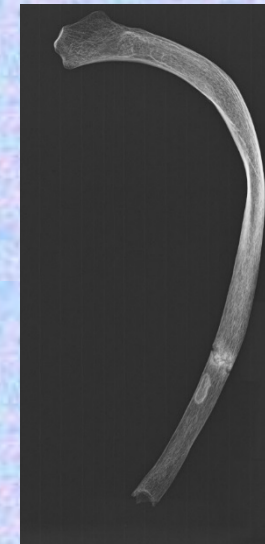



- ① 肋骨頭 head of rib
- ② 肋骨頸 neck of rib
- ③ 肋骨結節 tubercle of rib

- ④ 肋骨体 shaft of rib
- ⑤ 前斜角筋結節 scalene tubercle
- ⑥ 肋骨溝 costal groove

第九肋骨 R9 前面

前面 (Rib 9 anterior surface)

ステレオ赤青メガネ使用



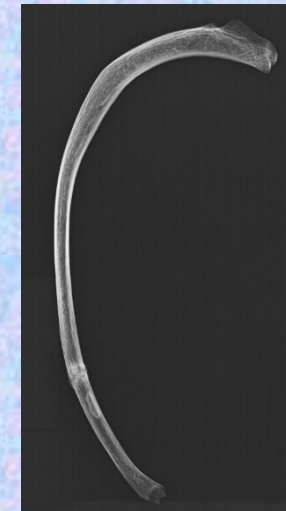
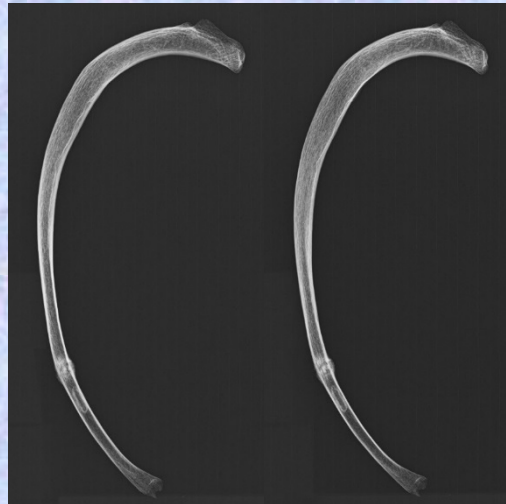

- ① 肋骨頭 head of rib
- ② 肋骨頸 neck of rib
- ③ 肋骨結節 tubercle of rib

- ④ 肋骨体 shaft of rib
- ⑤ 前斜角筋結節 scalene tubercle
- ⑥ 肋骨溝 costal groove

第九肋骨 R9 後面

後面 (Rib 9 posterior surface)

ステレオ視



① 肋骨頭 head of rib

④ 肋骨体 shaft of rib

② 肋骨頸 neck of rib

⑤ 前斜角筋結節 scalene tubercle

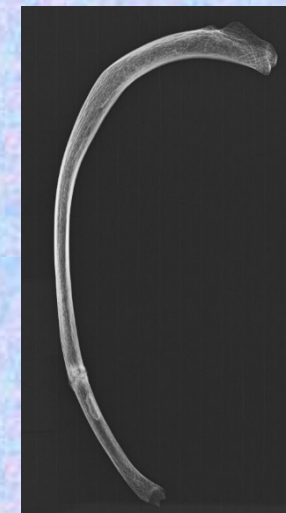



③ 肋骨結節 tubercle of rib

⑥ 肋骨溝 costal groove

第九肋骨 R9 後面

後面 (Rib 9 posterior surface)

ステレオ赤青メガネ使用



- ① 肋骨頭 head of rib
- ② 肋骨頸 neck of rib
- ③ 肋骨結節 tubercle of rib

- ④ 肋骨体 shaft of rib
- ⑤ 前斜角筋結節 scalene tubercle
- ⑥ 肋骨溝 costal groove



第9肋骨 R9 軸面

ステレオ視

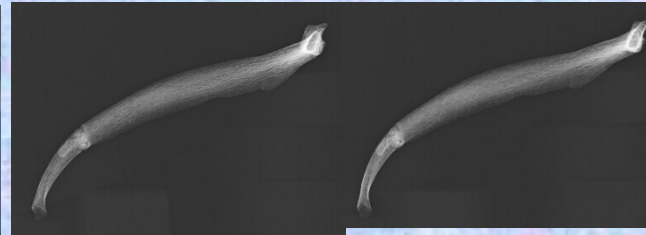

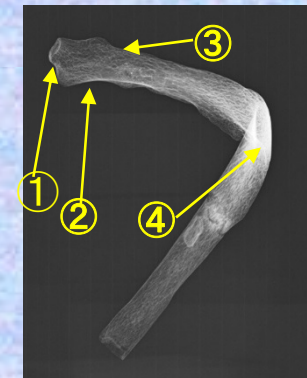
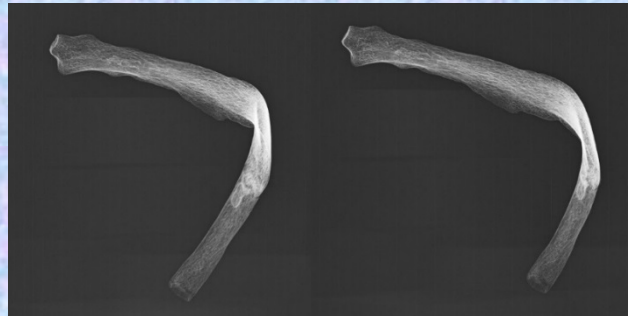
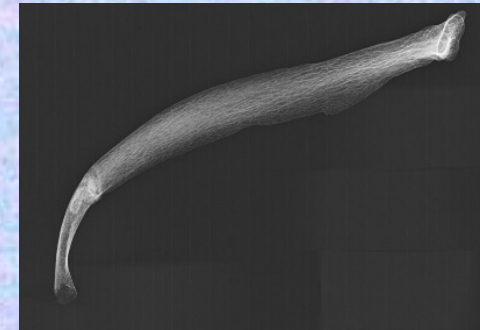
軸面 (Rib 9 Axial surface)



- ① 肋骨頭
Head of rib
- ② 肋骨頸
neck of rib
- ③ 肋骨結節
tubercle of rib



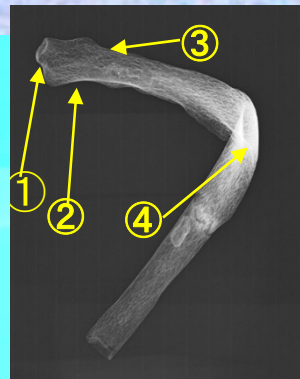
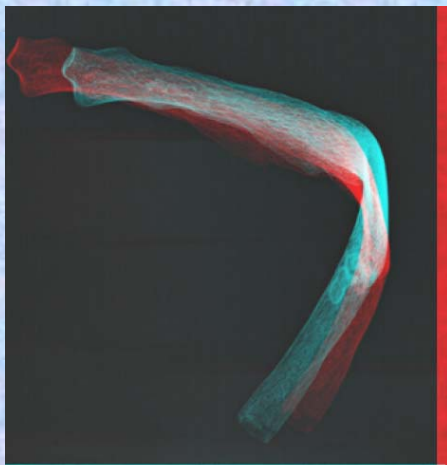


- ④ 肋骨体
shaft of rib
- ⑤ 前斜角筋結節
scalene tubercle
- ⑥ 肋骨溝
costal groove



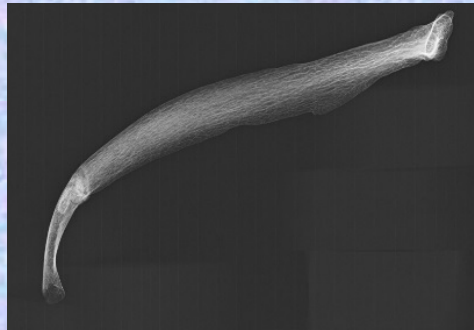

第9肋骨 R9 軸面

軸面 (Rib 9 Axial surface)

ステレオ赤青メガネ使用



- ① 肋骨頭
Head of rib
- ② 肋骨頸
neck of rib
- ③ 肋骨結節
tubercle of rib
- ④ 肋骨体
shaft of rib
- ⑤ 前斜角筋結節
scalene tubercle
- ⑥ 肋骨溝
costal groove



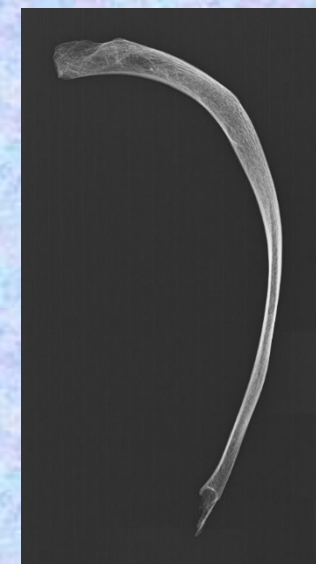
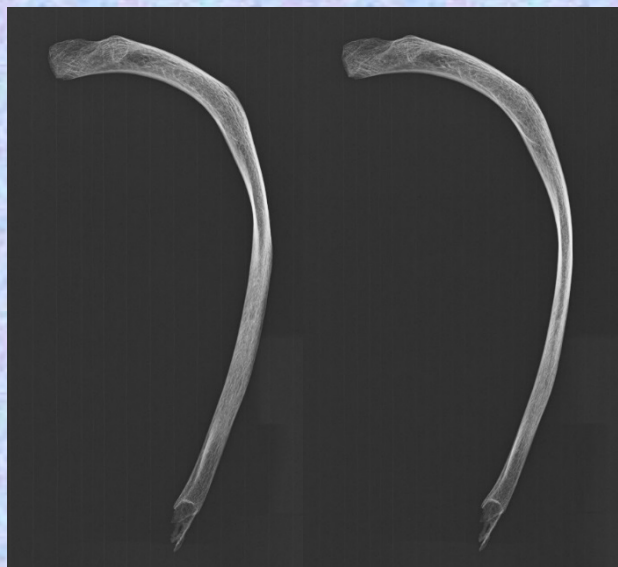第10肋骨

Rib 10

第十肋骨 R10 前面

前面 (Rib 10 anterior surface)

ステレオ視






- ① 肋骨頭 head of rib
- ② 肋骨頸 neck of rib
- ③ 肋骨結節 tubercle of rib

- ④ 肋骨体 shaft of rib
- ⑤ 前斜角筋結節 scalene tubercle
- ⑥ 肋骨溝 costal groove

第十肋骨 R10 前面

前面 (Rib 10 anterior surface)

ステレオ赤青メガネ使用




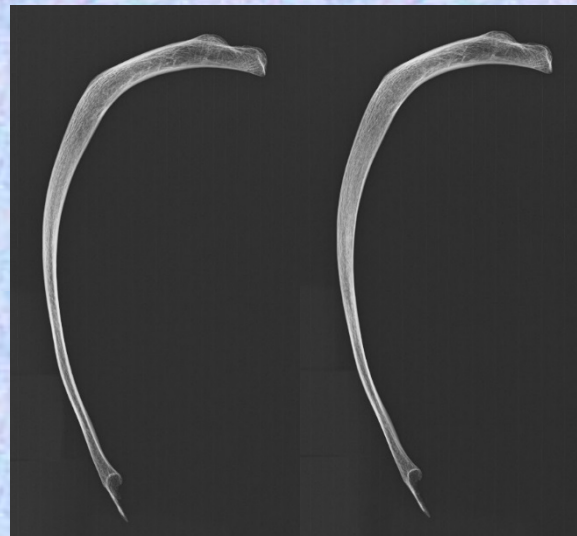

- ① 肋骨頭 head of rib
- ② 肋骨頸 neck of rib
- ③ 肋骨結節 tubercle of rib

- ④ 肋骨体 shaft of rib
- ⑤ 前斜角筋結節 scalene tubercle
- ⑥ 肋骨溝 costal groove

第十肋骨 R10 後面

後面 (Rib 10 posterior surface)

ステレオ視



① 肋骨頭 head of rib

④ 肋骨体 shaft of rib

② 肋骨頸 neck of rib

⑤ 前斜角筋結節 scalene tubercle





③ 肋骨結節 tubercle of rib

⑥ 肋骨溝 costal groove

第十肋骨 R10 後面

後面 (Rib 10 posterior surface)

ステレオ赤青メガネ使用



- ① 肋骨頭 head of rib
- ② 肋骨頸 neck of rib
- ③ 肋骨結節 tubercle of rib

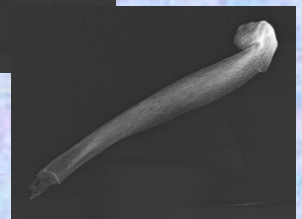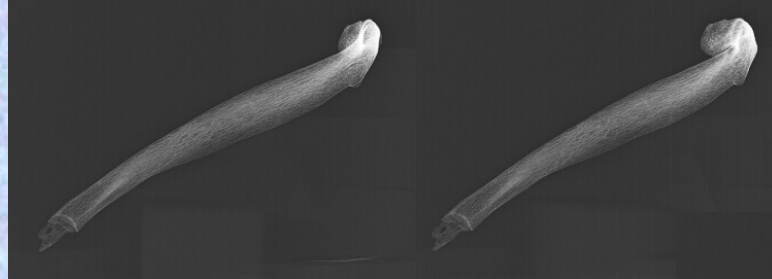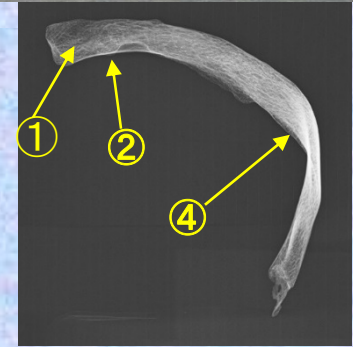

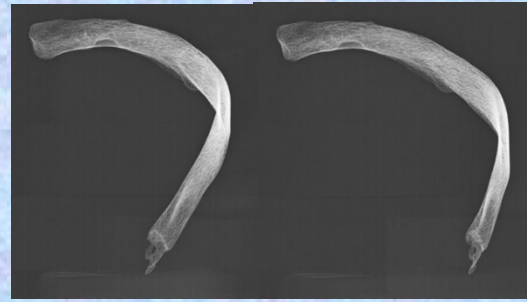- ④ 肋骨体 shaft of rib
- ⑤ 前斜角筋結節 scalene tubercle
- ⑥ 肋骨溝 costal groove

第十肋骨 R10 軸面

ステレオ視 軸面 (Rib 10 Axial surface)



- ① 肋骨頭
Head of rib
- ② 肋骨頸
neck of rib
- ③ 肋骨結節
tubercle of rib
- ④ 肋骨体
shaft of rib

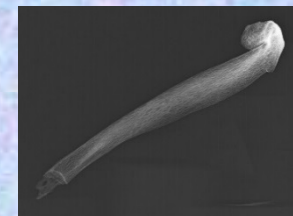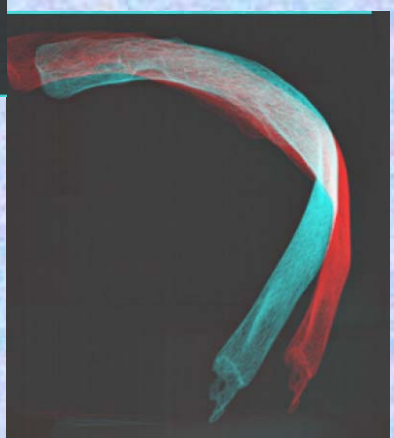

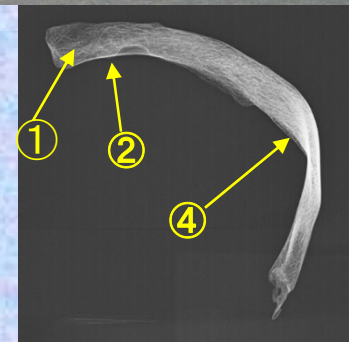
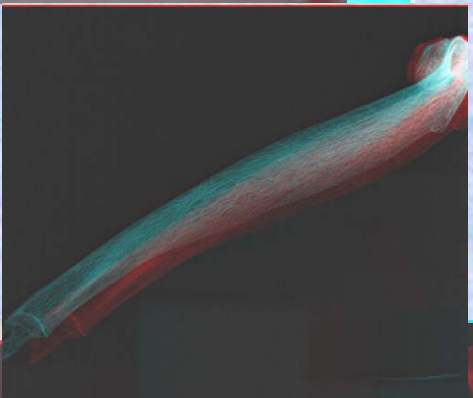



第十肋骨 R10 軸面

軸面 (Rib 10 Axial surface)

ステレオ赤青メガネ使用

- ① 肋骨頭
Head of rib
- ② 肋骨頸
neck of rib
- ③ 肋骨結節
tubercle of rib
- ④ 肋骨体
shaft of rib



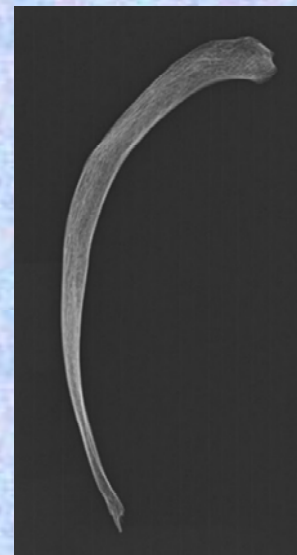
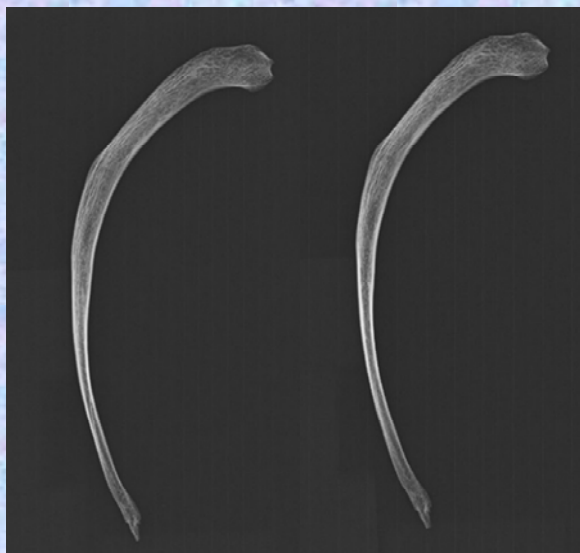
第11肋骨

Rib 11

第十一肋骨 R11 前面

前面 (Rib 11 anterior surface)

ステレオ視




- ① 肋骨頭 head of rib
- ② 肋骨頸 neck of rib
- ③ 肋骨結節 tubercle of rib

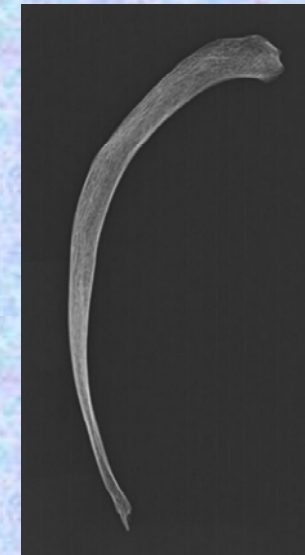


- ④ 肋骨体 shaft of rib
- ⑤ 前斜角筋結節 scalene tubercle
- ⑥ 肋骨溝 costal groove

第十一肋骨 R11 前面

前面 (Rib 11 anterior surface)



ステレオ赤青メガネ使用



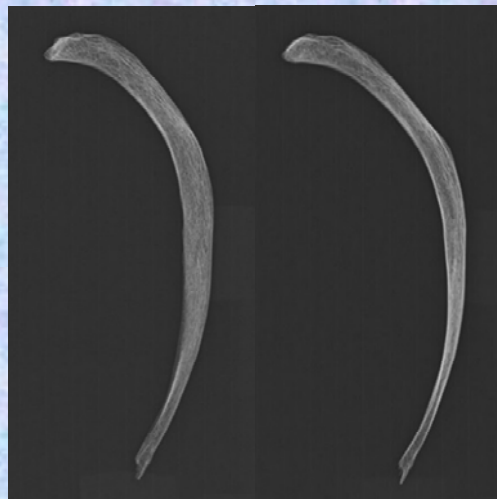

- ① 肋骨頭 head of rib
- ② 肋骨頸 neck of rib
- ③ 肋骨結節 tubercle of rib

- ④ 肋骨体 shaft of rib
- ⑤ 前斜角筋結節 scalene tubercle
- ⑥ 肋骨溝 costal groove

第十一肋骨 R11 後面

後面 (Rib 11 posterior surface)

ステレオ視



① 肋骨頭 head of rib

② 肋骨頸 neck of rib

③ 肋骨結節 tubercle of rib

④ 肋骨体 shaft of rib

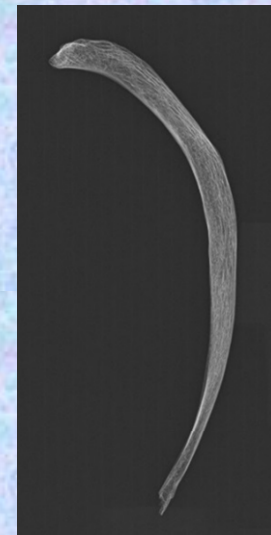



⑤ 前斜角筋結節 scalene tubercle

⑥ 肋骨溝 costal groove

第十一肋骨 R11 後面

後面 (Rib 11 posterior surface)

ステレオ赤青メガネ使用



① 肋骨頭 head of rib

② 肋骨頸 neck of rib

③ 肋骨結節 tubercle of rib

④ 肋骨体 shaft of rib

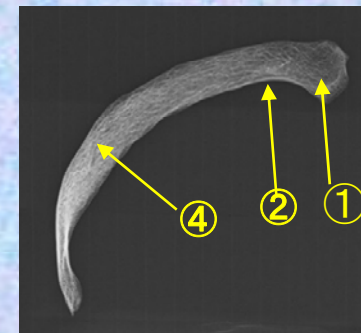
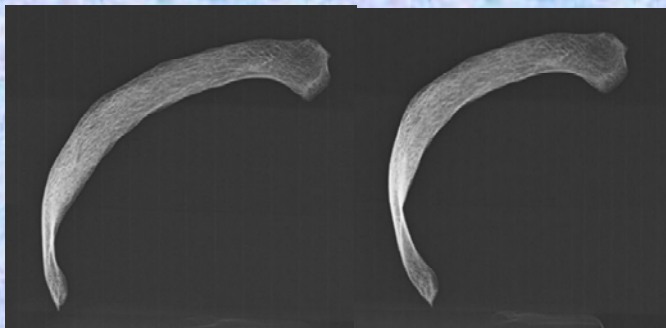




⑤ 前斜角筋結節 scalene tubercle

⑥ 肋骨溝 costal groove

第十一肋骨 R11 軸面 ステレオ視 軸面 (Rib 11 Axial surface)






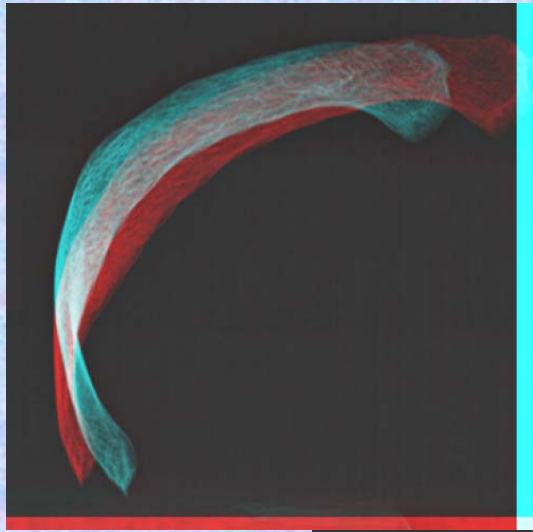

- ① 肋骨頭
Head of rib
- ② 肋骨頸
neck of rib
- ③ 肋骨結節
tubercle of rib
- ④ 肋骨体
shaft of rib



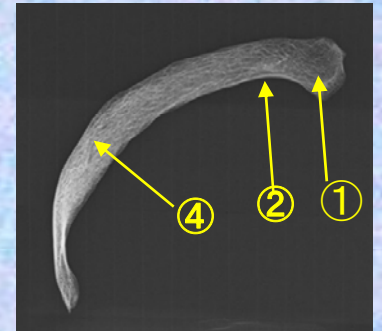


第十一肋骨 R11 軸面

軸面 (Rib 11 Axial surface)

ステレオ赤青メガネ使用



- ① 肋骨頭
Head of rib
- ② 肋骨頸
neck of rib
- ③ 肋骨結節
tubercle of rib
- ④ 肋骨体
shaft of rib



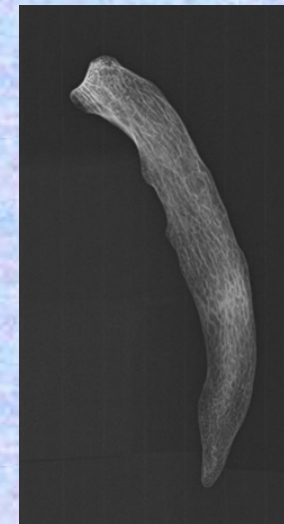
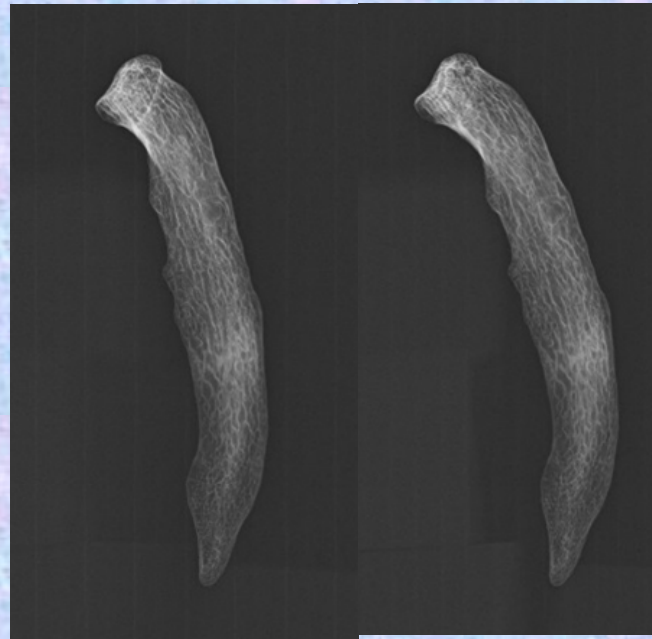
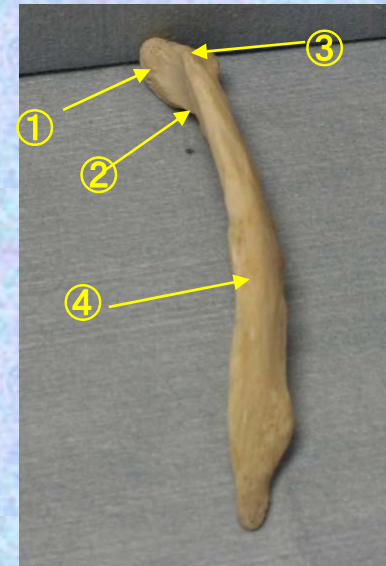
第12肋骨

Rib 12

第十二肋骨 R12 前面

前面 (Rib 12 anterior surface)

ステレオ視

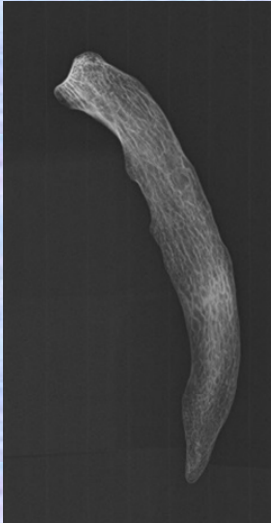
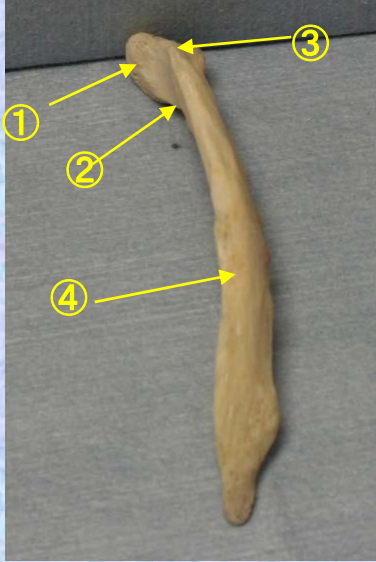
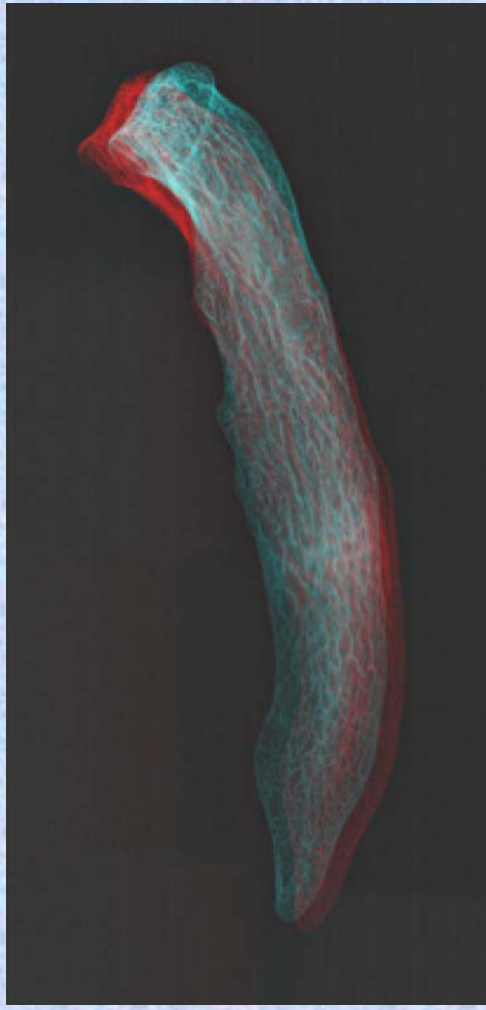
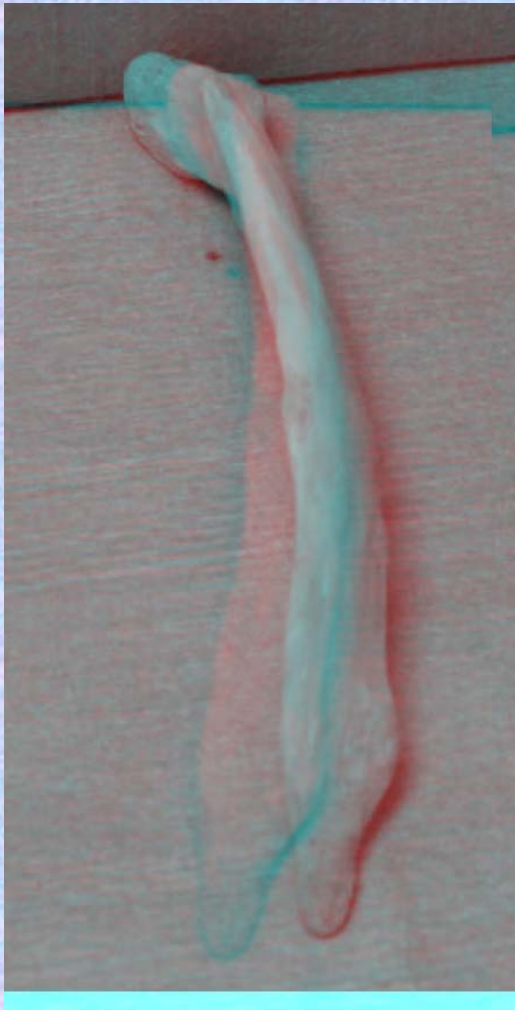

- ① 肋骨頭 head of rib
- ② 肋骨頸 neck of rib
- ③ 肋骨結節 tubercle of rib

- ④ 肋骨体 shaft of rib
- ⑤ 前斜角筋結節 scalene tubercle
- ⑥ 肋骨溝 costal groove

第十二肋骨 R12 前面 前面 (Rib 12 anterior surface)

ステレオ赤青メガネ使用



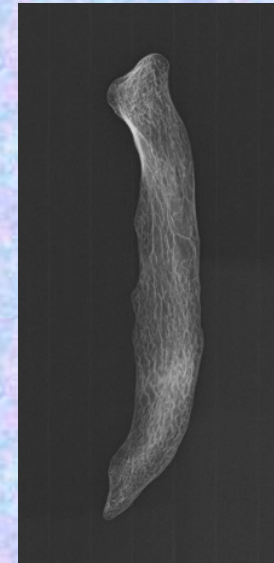
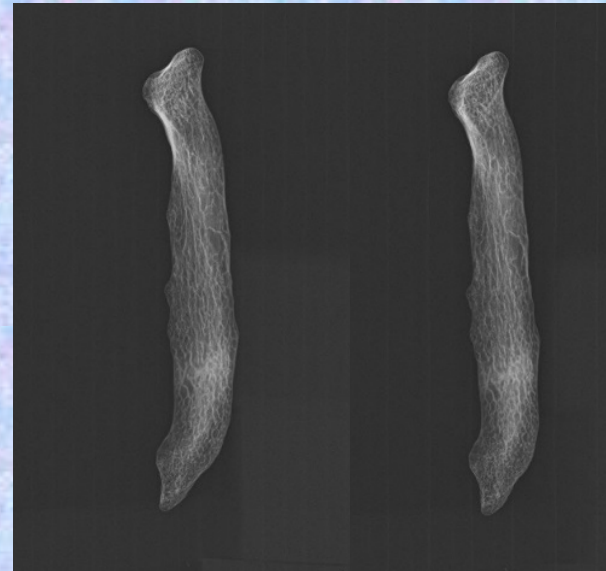
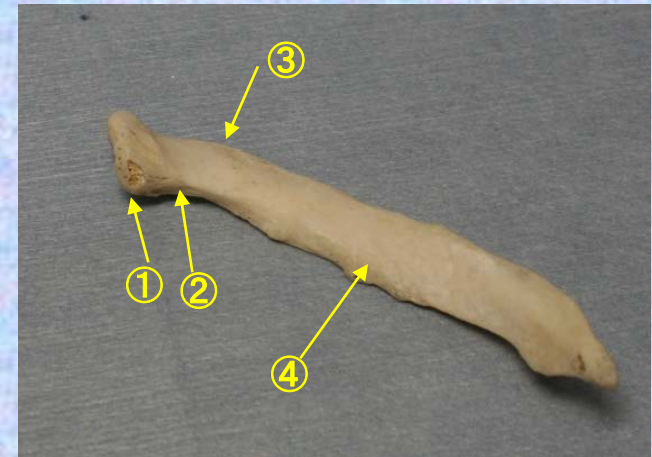
- ① 肋骨頭 head of rib
- ② 肋骨頸 neck of rib
- ③ 肋骨結節 tubercle of rib

- ④ 肋骨体 shaft of rib
- ⑤ 前斜角筋結節 scalene tubercle
- ⑥ 肋骨溝 costal groove

第十二肋骨 R12 後面

後面 (Rib 12 posterior surface)

ステレオ視



① 肋骨頭 head of rib

② 肋骨頸 neck of rib

③ 肋骨結節 tubercle of rib

④ 肋骨体 shaft of rib

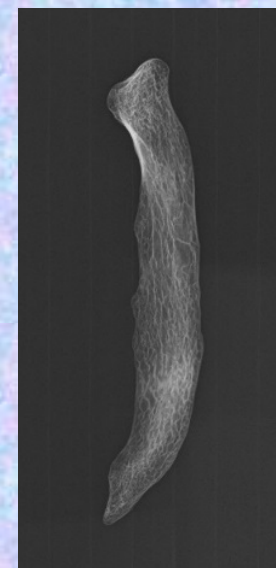
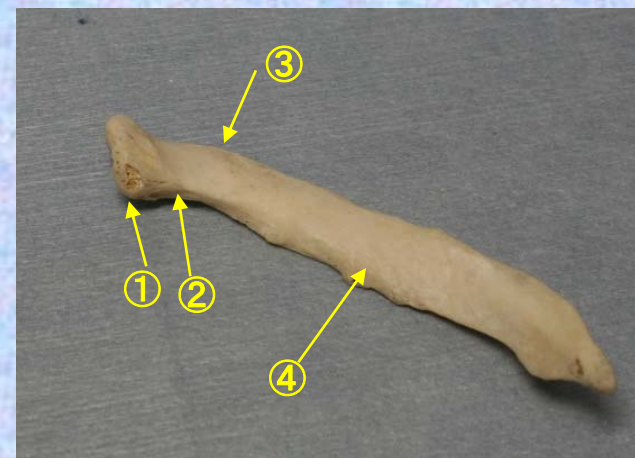
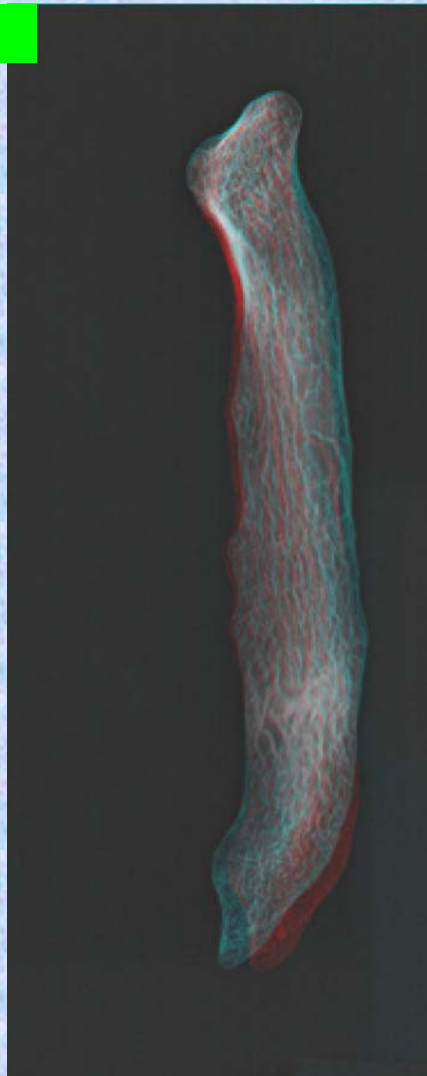
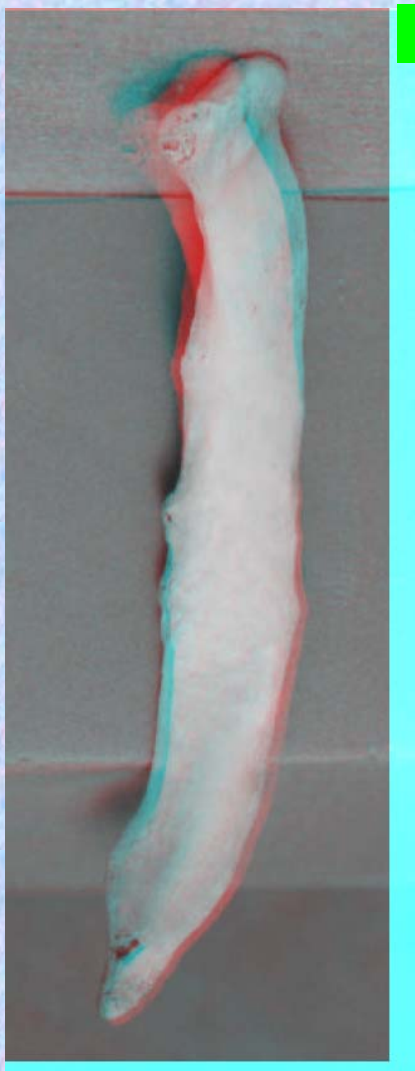
⑤ 前斜角筋結節 scalene tubercle

⑥ 肋骨溝 costal groove

第十二肋骨 R12 後面

後面 (Rib 12 posterior surface)

ステレオ赤青メガネ使用



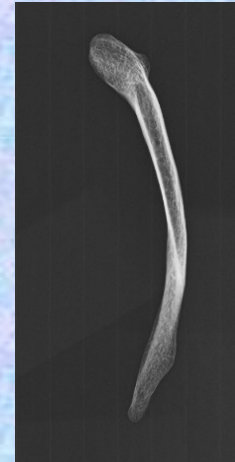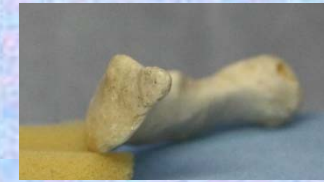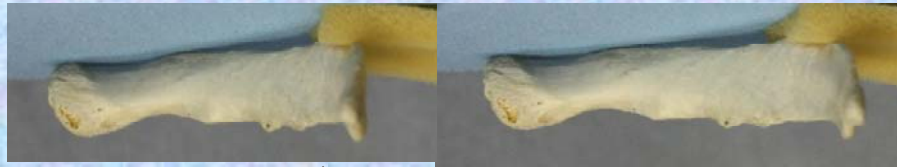- ① 肋骨頭 head of rib
- ② 肋骨頸 neck of rib
- ③ 肋骨結節 tubercle of rib

- ④ 肋骨体 shaft of rib
- ⑤ 前斜角筋結節 scalene tubercle
- ⑥ 肋骨溝 costal groove

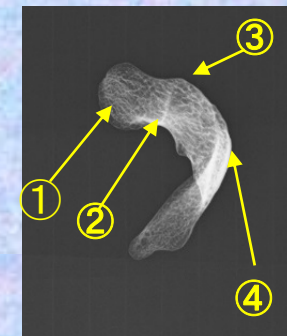
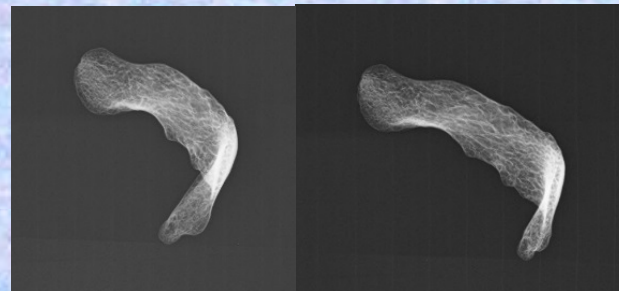
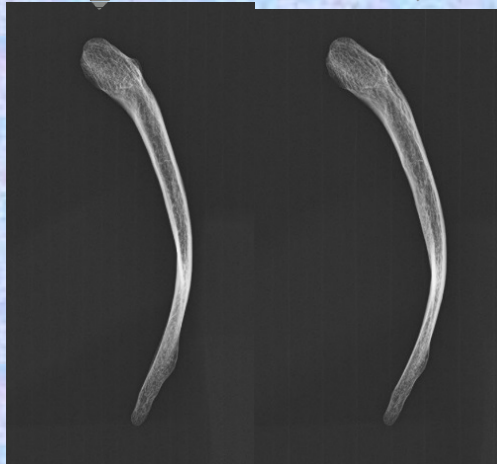第十二肋骨 R12 軸面

軸面 (Rib 12 Axial surface)

ステレオ視



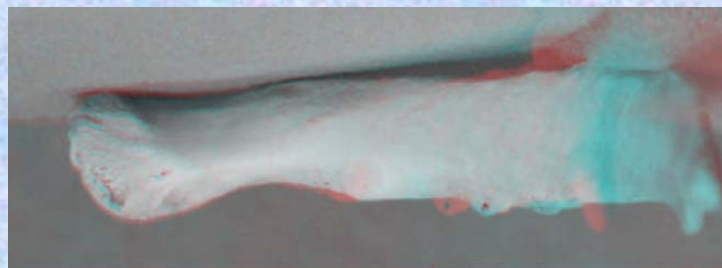- ① 肋骨頭
Head of rib
- ② 肋骨頸
neck of rib
- ③ 肋骨結節
tubercle of rib
- ④ 肋骨体
shaft of rib



第十二肋骨 R12 軸面

軸面 (Rib 12 Axial surface)

ステレオ赤青メガネ使用

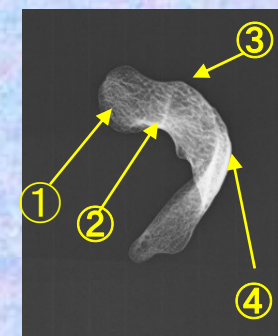
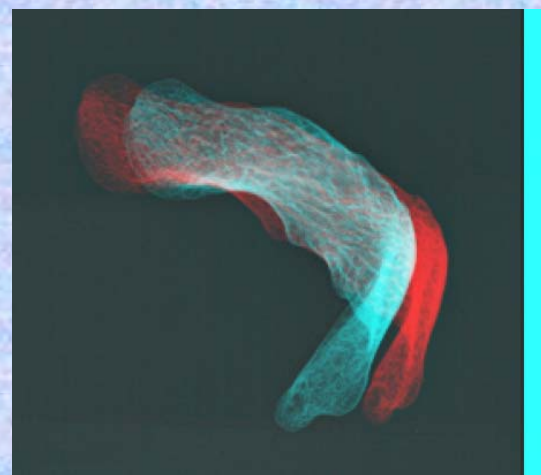

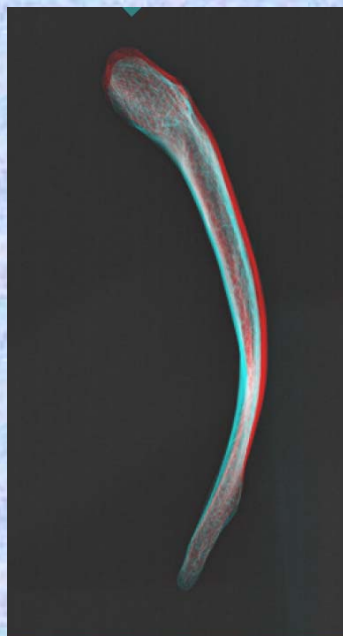
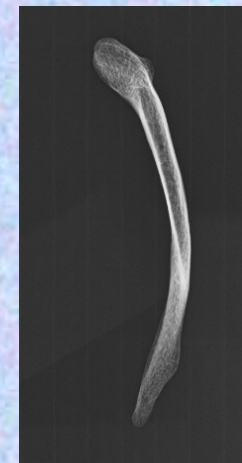



① 肋骨頭
Head of rib

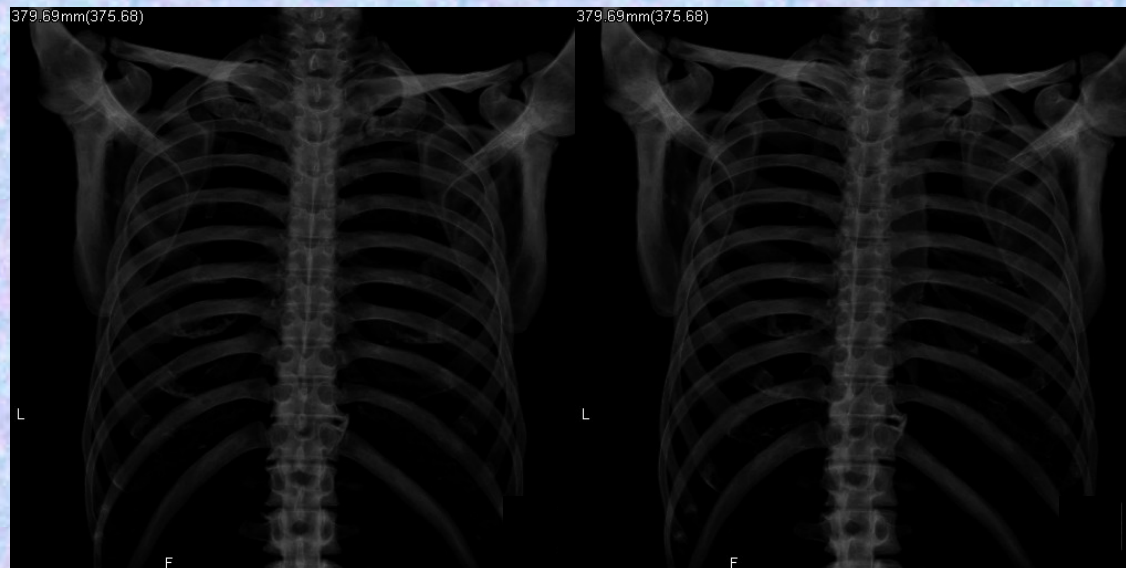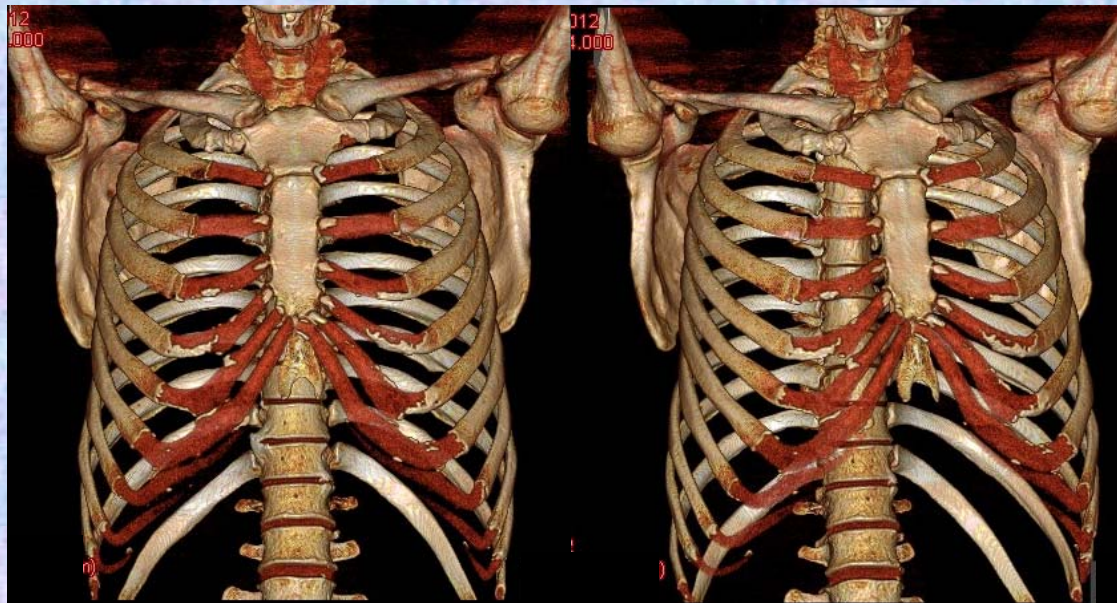
② 肋骨頸
neck of rib

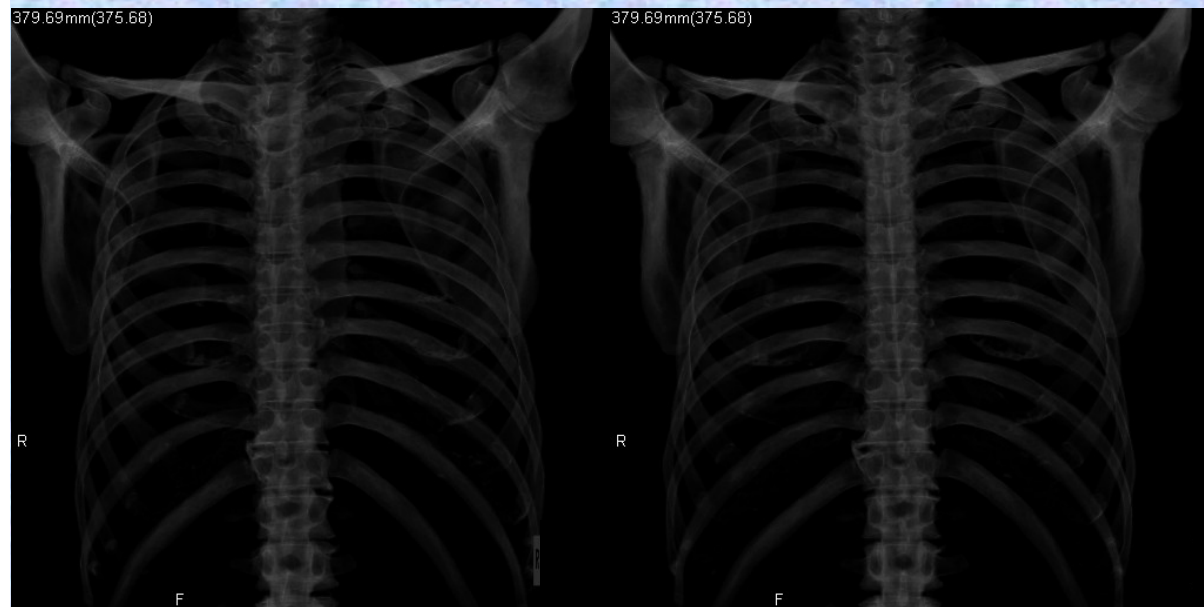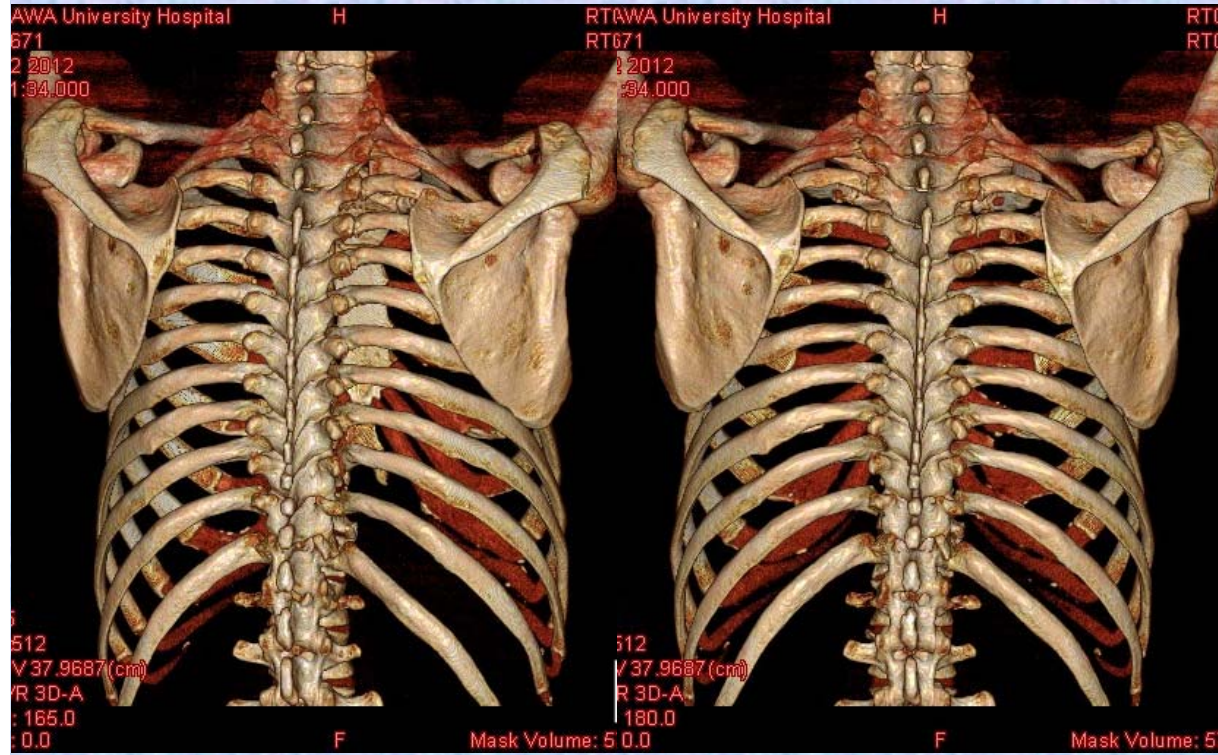
③ 肋骨結節
tubercle of rib

④ 肋骨体
shaft of rib



CT 3D資料





KAGAWA University Hospital
St: 1671
Jul 12 2012
18:51:34.000

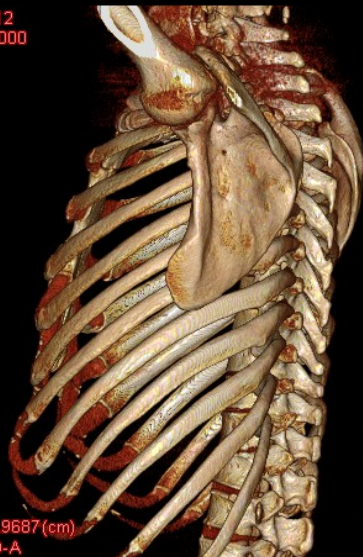
H

RT0365CT01KAGAWA University Hospital
RT0365CT01St: 1671
Jul 12 2012
18:51:34.000

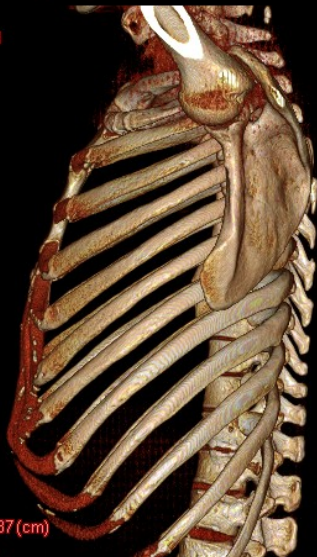
H

RT0365CT01
RT0365CT01
M

A



FA



P

Se: 5
512x512
DFOV 37.9687 (cm)
CT VR 3D-A
LAO: 105.0
CRA: 0.0

Se: 5
512x512
DFOV 37.9687 (cm)
CT VR 3D-A
LAO: 90.0



F

Mask Volume: 57246.69cc CRA: 0.0

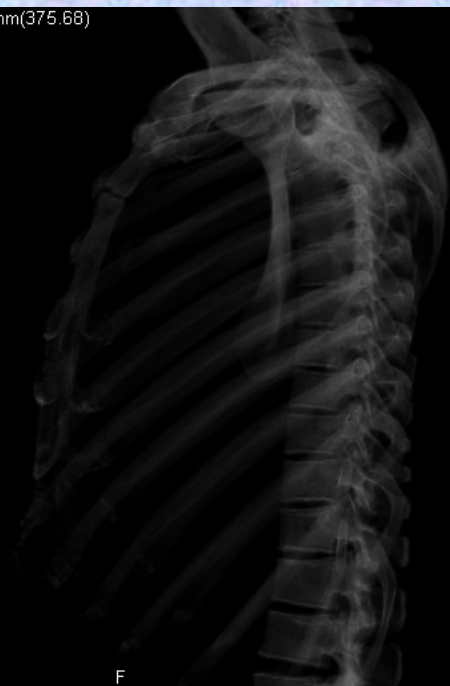F

Mask Volume: 57246.69cc

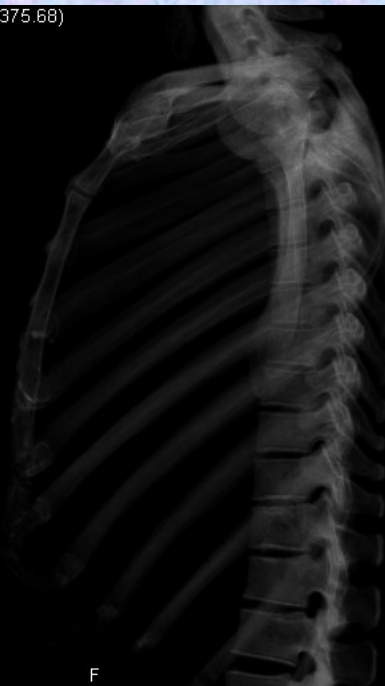379.69mm(375.68)

379.69mm(375.68)

A

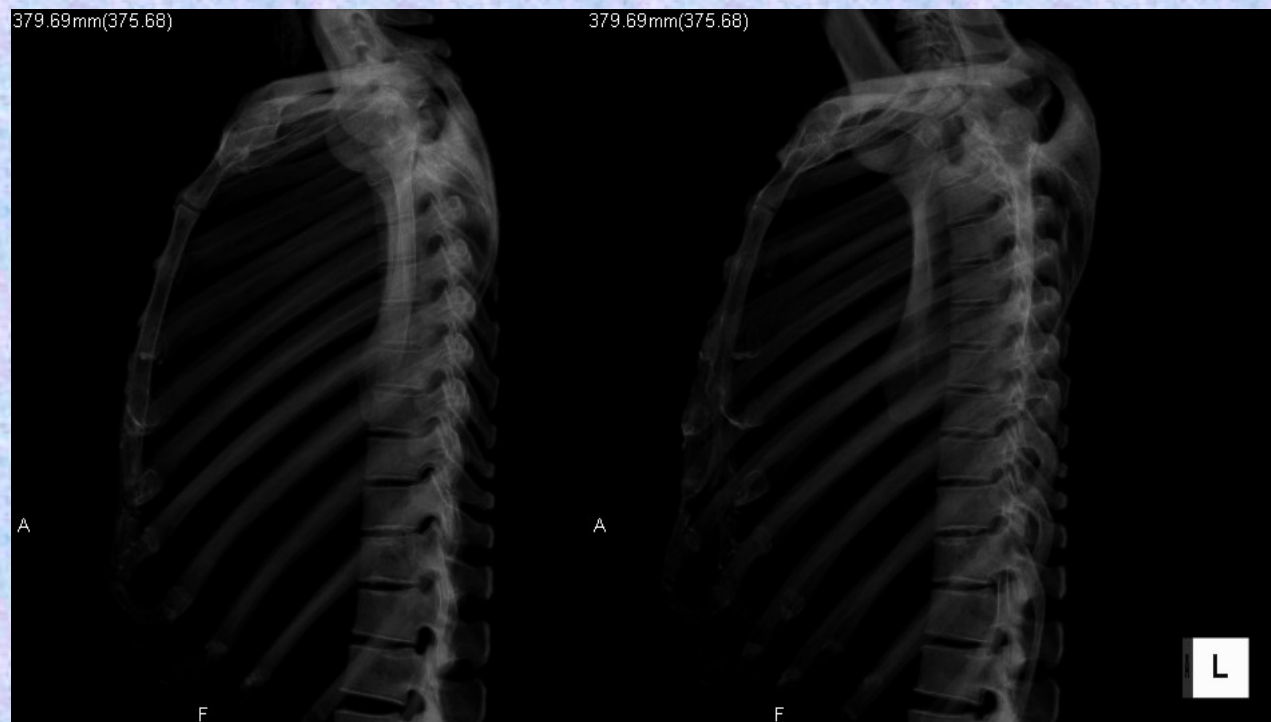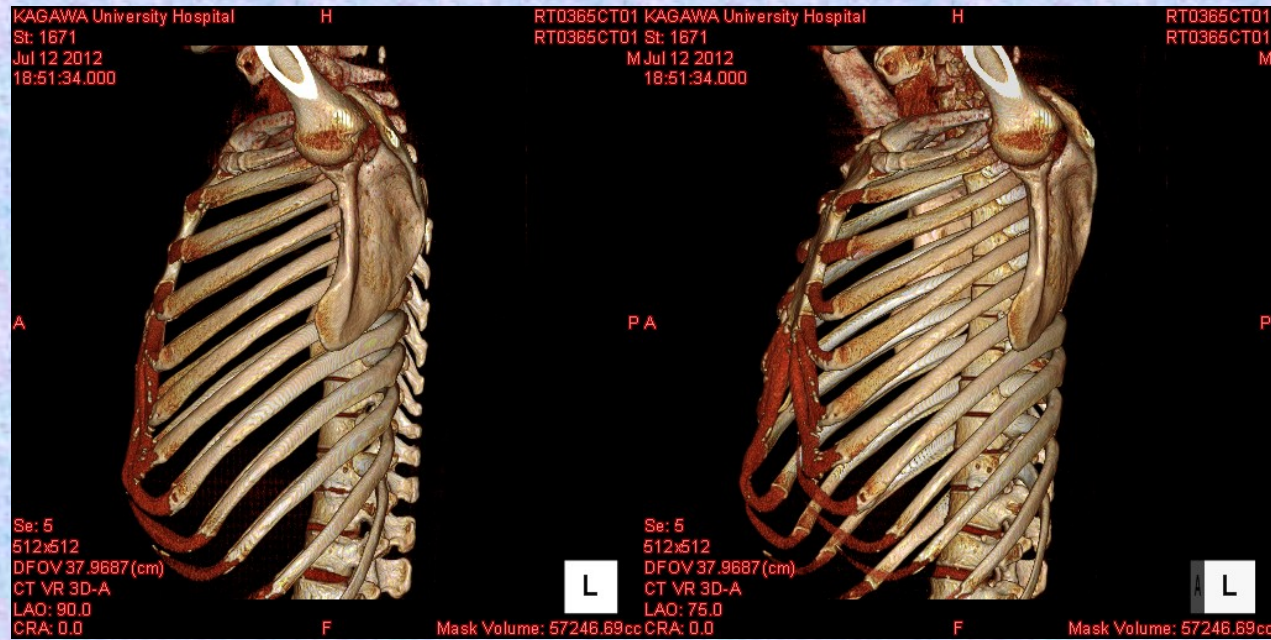


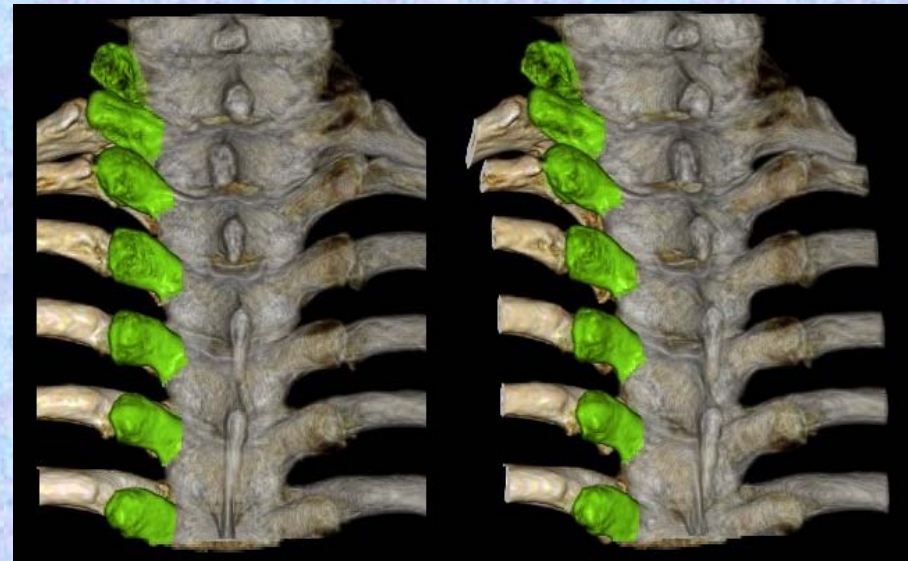
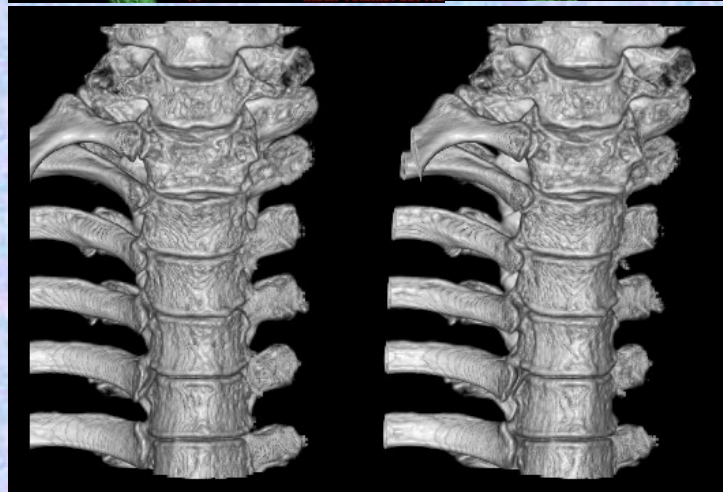
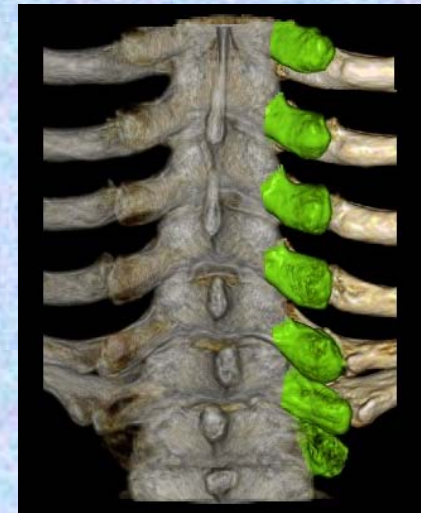
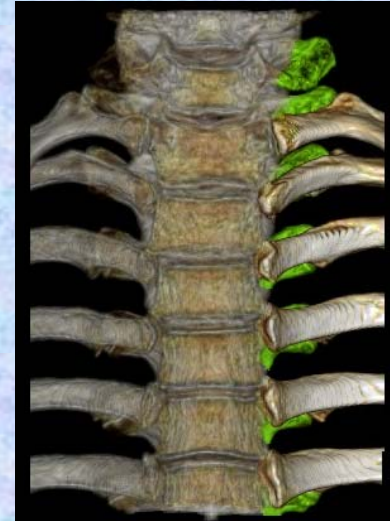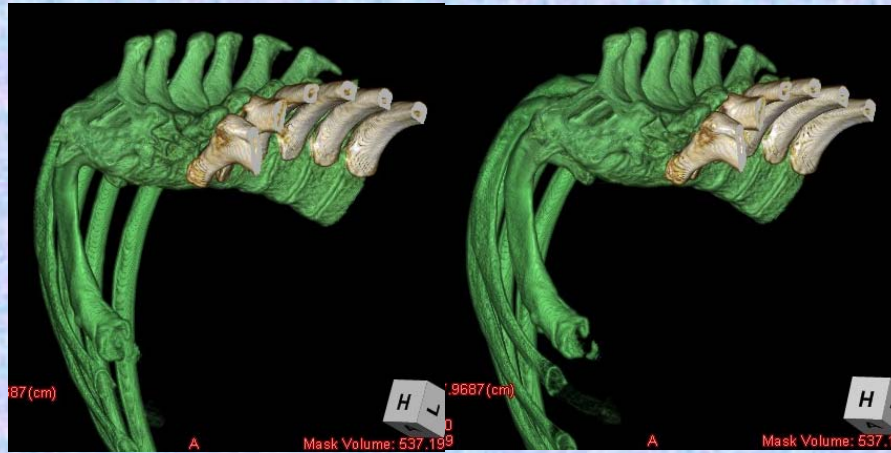
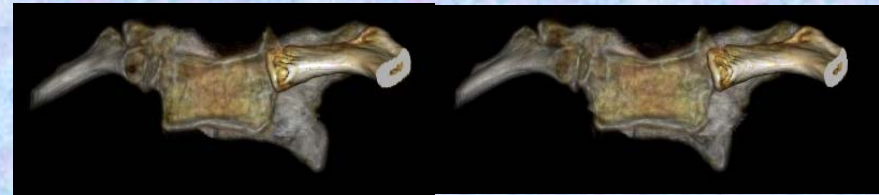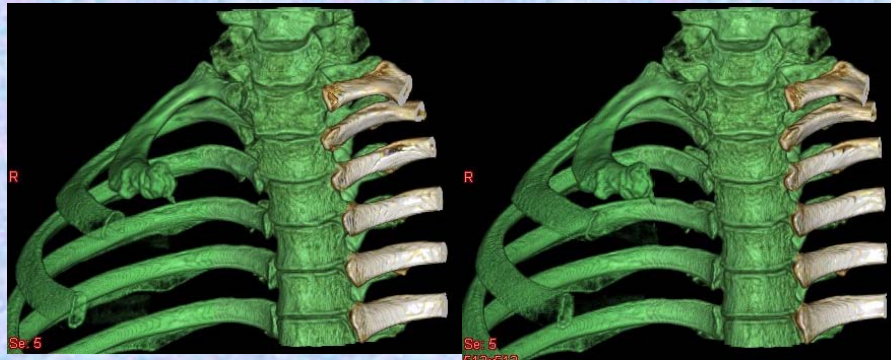A



F

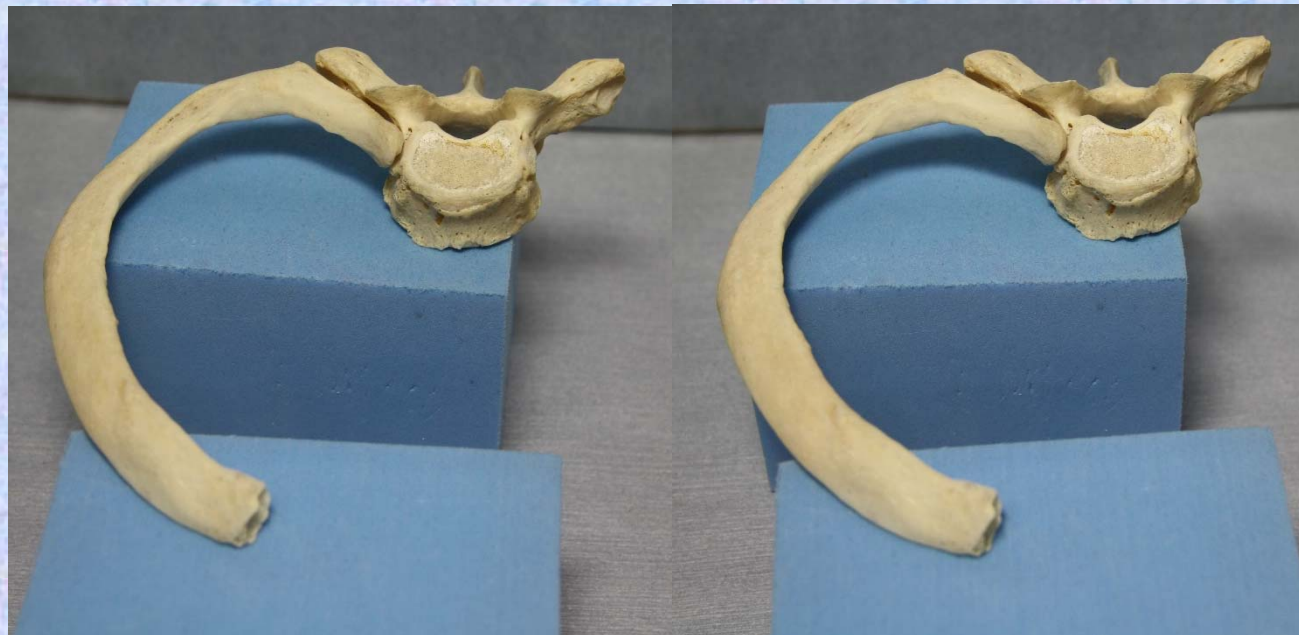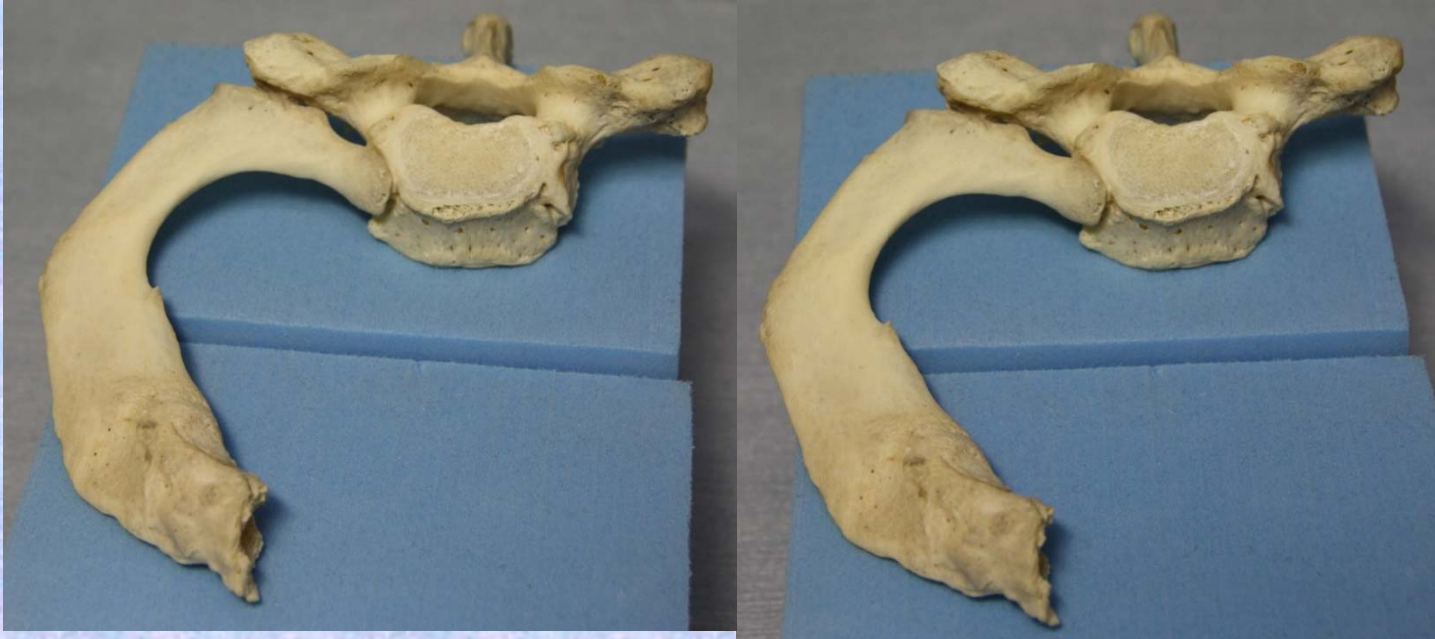F





2016 version

Copyright : Hiroo Segawa. E-mail hiroo423@yahoo.co.jp



人体骨標本

- SOMSO SEIT1876 Georg utz Group
“香川大学医学部組織細胞生物学教室(荒木伸一教授)所蔵医学生教育用”

参考文献

- ・人体解剖カラーアトラス
R.M.H.McMinn 佐藤達夫訳 南江堂
- ・骨学実習アトラス
高井省三 日本医事新報社
- ・ Sobotta Atlas of human Anatomy
one volume edition
R.Putz and Pabst URBAN & FISCHER
- ・ Grant 解剖学図譜 第6版 坂井健雄(監訳) 医学書院
- ・ X線解剖学図譜 多田信平 マグブロス出版
- ・ 解剖学アトラス 益田 栄 文光堂
- ・ 解剖学アトラス Kahle.Leonhardt.Platzer 越智淳三訳 文光堂
- ・ 解剖学1改訂10版 森優 金原出版株式会社

骨標本X線3D解剖図作成に関して

2013年下記の背景から骨標本を利用した3D解剖図を作成しました。

(背景)

“放射線検査の現場では、たくさんの骨が重なり合いX線画像として描出される骨X線解剖画像を日々観察しているため、私たち検査に関わるスタッフは、実際の骨本体の正確な解剖を誤解しそうになります。さらに、X線画像において、骨吸収の少ない骨等は、画像として写らず理解しづらかったり、他の周りの骨と重なるX線画像のため、X線画像上に骨の形として正確に見ることができなかつたりする場合が多々存在すると思います。これらの理由でそれぞれの骨の構造を誤解することもあります。

私が放射線技師の学生の時代は、医学部の学生さんが必修項目で学んでいる今回香川大学組織細胞生物学教授荒木伸一先生からお借りした“**人体骨標本**”では学ぶことができず、市販の医学書や、イラスト等で学びとり、実際の臨床に応用していくしかありませんでした。このため、例えば、肩甲骨棘撮影や、尺骨神経溝撮影、頸椎開口撮影、視神経管撮影など、撮影角度や形態のイメージがつかめず、立体感のない医学書、撮影マニュアルを元に試行錯誤撮影し、患者それぞれに適した撮影をしてきました。

今回利用できるようになった**人体骨標本**のおかげで、今まで学んできた医学書の一部、もやもやしていた骨に対する感覚がスッキリしただけでなく、約28年X線画像を撮り続けてきた私自身が(医学書を一生懸命学んできたつもりだったので)、人体骨に対する多くの誤解や発見、再確認をすることができ、想像以上の感動を与えてもらいました。

これらの感動を放射線検査に携わる少しでも多くのスタッフの皆様に味わっていただければと、荒木伸一先生の御理解と御了解そして御指導を得て、**骨標本3D解剖図**を作成することができました。多くの教育施設や、臨床現場で、**骨標本3D解剖図**を利用していただき、実際の人体骨を学ぶ一助となり、より良い検査の向上に繋がれば幸いです。“

上記で理由から作成した骨標本3D解剖図で、骨の実際の構造を知り、X線撮影を行えるようになりました。しかし、骨のX線画像は骨の厚さによるX線吸収差で描出されるため、**一つ一つの骨標本が実際にどのようなX線画像に変化するかは、骨標本のみでは判断できません**でした。そこで、3D骨標本と比較できる**骨標本X線3D解剖図**を作り、**骨表面の構造かつ骨のX線の構造**を理解できるように解剖図を作成しました。**実際に目の前に見える骨の構造が、どのようなX線画像になるか、臨床、教育の観点から利用してください。**

最後に**今回も**、私たち放射線技師のためにころよく**人体骨標本**をお貸しいただいた香川大学組織細胞生物学教授荒木伸一先生に心から感謝するとともに、今後も、ご指導を頂きながら、よりわかりやすい解剖図、一人でも多くのスタッフに利用していただける解剖図に育てていきたいと考えています。

香川大学医学部附属病院放射線部 放射線部 勢川博雄 2014.12月

E-mail hiroo423@yahoo.co.jp

骨標本X線ステレオ眼鏡(赤青カネ)3D解剖図作成に関して

ステレオ3D解剖図は、ステレオ視できないスタッフにとって、骨解剖を立体感で理解することができない現状がありました。

しかし、立体視のできないスタッフから、stereo eye社のソフトで画像を作り直すと、赤青眼鏡で、3D映画を見るときのように、だれでも立体視ができるとアドバイスを受け、すべての画像をステレオ赤青眼鏡用に作成しなおし、**ステレオ赤青眼鏡3D解剖図**として作成しなおしました。

立体視ができるスタッフは、今まで通り、ステレオ解剖図が利用でき、**立体視できないスタッフ**は、**ステレオ赤青眼鏡3D解剖図**が利用できるように工夫しました。

学生教育、血管撮影担当者教育、新人教育、スタッフ教育等に利用していただき、ご要望、ご教導いただければ下記のアドレスにぜひご教導いただければ幸いです。

医療スタッフがだれでも利用できる、臨床に必要な、教育に必要な解剖図、しかも、実際の臨床画像等を利用し発信する解剖図を第一解剖学荒木先生のご指導の下に、今後も創り続けていきたいと願っています。

臨床検査をするスタッフから考え必要な解剖、患者さんを検査するスタッフから考えて必要な解剖、そのスタッフでなければ気づけなかった新しい角度からの解剖図等を創り、臨床現場、教育現場、診療現場に貢献できる解剖図をめざして、利用していく皆さんとともに育てていきたいと考えます。

この解剖図を利用したいたくさんスタッフが、無償で利用していただける、しかも現場で利用しやすい解剖図を一緒に創ってください。ご協力よろしくお願いたします。

最後に**今回も**、私たち放射線技師のためにこころよく**人体骨標本**をお貸しいただいた**香川大学組織細胞生物学教授荒木伸一先生**に心から感謝するとともに、今後も、ご指導を頂きながら、よりわかりやすい解剖図、一人でも多くのスタッフに利用していただける解剖図に育てていきたいと考えています。

2016年 6月 8日

香川大学医学部附属病院放射線部 放射線部 勢川博雄
E-mail hiroo423@yahoo.co.jp